КАЗАНСКИЙ
МЕДИЦИНСКИЙ ЖУРНАЛ

Орган Министерства здравоохранения Татарской АССР
и Совета научных медицинских обществ

ПРИВЕТ ДЕЛЕГАТАМ ВСЕСОЮЗНОЙ КОНФЕРЕНЦИИ ХИРУРГОВ, ТРАВМАТОЛОГОВ, АНЕСТЕЗИОЛОГОВ

ГОД ИЗДАНИЯ XXXIX
1958
№ 4
ИЮЛЬ — АВГУСТ

КАЗАНЬ

КАЗАНСКИЙ
МЕДИЦИНСКИЙ ЖУРНАЛ

Орган Министерства здравоохранения Татарской АССР
и Совета научных медицинских обществ

РЕДАКЦИОННАЯ КОЛЛЕГИЯ:

Н. Н. Лозанов (редактор)
М. Г. Береза (секретарь), Н. И. Вылегжанин, Р. А. Вяселев,
Ю. В. Макаров, П. В. Маненков, В. В. Милославский,
Л. М. Рахлин (зам. редактора), Н. В. Соколов, А. Г. Терегулов,
М. Х. Файзуллин, Ф. Х. Фаткуллин, Л. И. Шулутко, Т. Д. Эпштейн.

ГОД ИЗДАНИЯ XXXIX

1958

4

ИЮЛЬ — АВГУСТ

КАЗАНЬ

Редакционный Совет:

З. М. Блюмштейн, С. М. Вяселева, И. В. Данилов, Е. А. Домрачева, М. А. Ерзин, Е. Н. Короваев, З. И. Малкин, А. Н. Миславский, Н. А. Немшилова, А. Э. Озол, Л. И. Омороков, И. И. Русецкий, В. Н. Шубин, Н. Н. Яснитский.

СОДЕРЖАНИЕ

Клиническая и теоретическая медицина

Стр.

Н. В. Соколов. О некоторых актуальных вопросах патогенеза и лечения гнойного перитонита 5
А. А. Полянцев. Современное состояние хирургии рака пищевода и кардии . 10
М. З. Сигал. Новые электрохирургические методы обыкновенных и тотальных резекций желудка при раке 18
М. И. Соколов и **Е. Г. Шмаус.** Наш опыт трансторакальных операций на кардии и пищеводе 23
Н. Н. Лозанов и **Л. Г. Сватко.** О некоторых принципах хирургического лечения и профилактики рака гортани 25
Л. И. Шулутко и **Я. И. Тарнопольский.** Актуальные вопросы лечения открытых переломов костей 30
Ф. С. Юсупов. Внутрикостный металлический остеосинтез при открытых переломах длинных трубчатых костей 35
В. И. Михайлов. Исходы оперативного лечения воспалительных процессов желчных путей при операции под местной анестезией 41
Н. А. Колсанов. Опыт применения потенцированного наркоза в хирургической практике 46
И. З. Сигал. Опыт резекции легкого и его частей при туберкулезе 51
И. М. Айзман. Тактика хирурга при проникающих ранениях грудной клетки . . 56
З. А. Шулаева. Легочные нагноения после пневмон- и лобэктомий 61
В. Н. Шубин. Новый способ операции больших вентральных грыж 67
И. Р. Шагаров. Выбор способа лечения при различных формах и стадиях облитерирующего эндартериита 70
С. В. Данилова. Острая кишечная непроходимость 75
М. И. Хургин и **З. М. Семенова.** Отдаленные результаты хирургического вмешательства у больных с сужением левого венозного отверстия и незаращением боталлова протока 81
С. И. Щербатенко. Об отдаленных результатах лечения абсцессов легких антибиотиками и сульфаниламидами 86
Е. З. Рабинович. Результаты операции удаления матки и влагалища при пролапсах по нашей модификации 88
М. М. Шалагин и **И. В. Козырева.** Опыт алло- и гомопластики кровеносных сосудов в эксперименте 91
О. К. Элпидина. Антибластические свойства поина по данным эксперимента . . 96
М. А. Ерзин. О механизме гетеротрансфузионного шока 104
Н. И. Попков. К вопросу о патогенезе гетеротрансфузионного шока 106
Э. Я. Апина. Внутрикостное обезболивание и патогенез ранних изменений крови после операции 109

Наблюдения из практики и краткие сообщения

А. П. Чигарин. К технике переливания крови 116
А. П. Калинин. К вопросу об операции Grigoriu при выпадении матки . . . 117

Р. Н. Рахматуллин. К казуистике самопроизвольного развития наружного желчного свища при калькулезном холецистите 118
А. А. Болотов и **В. Г. Люлинская.** К казуистике диафрагмальных грыж . . . 119
Н. П. Медведев. Диафрагмальная грыжа больших размеров 121
М. П. Санина и **Х. З. Ахунзянов.** К клинике тромбоэмболических осложнений при септическом эндокардите 123

История хирургии

В. И. Рыбаков. Из военно-хирургического наследия **Н. И. Студенского** . . . 127

В научных медицинских обществах

О работе хирургического общества ТАССР в 1957 г. 132
О научно-практической межобластной конференции общества акушеров-гинекологов в Казани 133
Рефераты 135

Хроника

О НЕКОТОРЫХ АКТУАЛЬНЫХ ВОПРОСАХ ПАТОГЕНЕЗА И ЛЕЧЕНИЯ ГНОЙНОГО ПЕРИТОНИТА

Проф. Н. В. СОКОЛОВ

(зав. кафедрой госпитальной хирургии лечфака Казанского медицинского института)

Несмотря на то, что лечение гнойных перитонитов уже давно привлекает внимание хирургов, многие вопросы патогенеза и лечения этого грозного осложнения различных патологических процессов брюшной полости еще далеки от полного разрешения. Об этом свидетельствует сравнительно высокая смертность (15—20%) больных с диффузным гнойным перитонитом, даже при правильной хирургической тактике в отношении основных процессов, ведущих к перитониту, и при использовании всех методов консервативного лечения.

В патогенезе гнойных перитонитов прежде всего приковывает к себе внимание зависимость течения от различной реакции организма на внедрение микробов в полость брюшины.

Следующие два наблюдения иллюстрируют данное положение.

Больной М., 35 лет, лесник, был доставлен в клинику в половине ноября 1922 г. за 15 километров на телеге по кочкам замерзающей дороги. Вызванный к нему ночью, я нашел больного в тяжелом состоянии. Живот больного был обвязан полотенцем, после снятия которого обнаружена рана на животе с выпадением сальника. Произведена срочная лапаротомия (под общим эфирным наркозом) и при обследовании брюшной полости обнаружено: в животе значительное количество жидкого кишечного содержимого, примесь крови; петля тонкой кишки, на расстоянии 50 *см* от места впадения в слепую, полностью перерезана поперек; в проксимальном отделе кишечника на 15—20 *см* выше этого места имеется вторая рана петли тонкой кишки, которая пересечена на $^2/_3$ окружности. Кишечный тракт восстановлен ушиванием двухрядным швом последней раны кишки и сшиванием (после освежения краев) первой раны кишки конец в конец также двухрядным швом. Брюшная полость, после возможно тщательной очистки и ревизии брюшной полости, зашита с введением узкой турунды в нижний полюс раны.

Послеоперационное течение было абсолютно гладким без всякой реакции со стороны брюшины. Больной был демонстрирован в хирургическом обществе и в течение ряда лет показывался в клинике, где он не предъявлял никаких жалоб на состояние здоровья.

Этот пример показывает, насколько совершенно у больного была выражена роль защитных аппаратов, зависящих, несомненно, от реактивности организма. В таких условиях микробы, попавшие в полость брюшины, не нашли условий для своего развития.

Совершенно другой характер течения раскрывает история болезни больного Г., 22 лет, который был оперирован в холодной стадии аппендицита.

Больной Г. был переведен из терапевтической клиники. Судя по анамнезу, он 2—3 недели назад болел ангиной, почему и послан был нами в отоларингологическую клинику для осмотра и заключения. Там противопоказаний к операции установлено не было. Под местной анестезией по Вишневскому в феврале 1936 г. обычным способом удален отросток. Рана зашита наглухо. На вторые сутки картина раздражения брюшины; резкое ухудшение общего состояния; на третьи — ясная картина общего

перитонита. Брюшная полость раскрыта; швы на слепой кишке в порядке. В брюшной полости — серозный выпот, в посеве из которого позднее обнаружен пневмококк. Рана зашита наглухо. На 5 сутки после аппендэктомии больной умер. На секции обнаружен диффузный пневмококковый перитонит, а при разрезе миндалин обнаружен гнойник, посев из которого дал рост пневмококка.

Следовательно, здесь имел место метастатический пневмококковый перитонит, в основе молниеносного течения которого лежало снижение функций защитных механизмов в организме данного больного, и в частности клеточного и гуморального иммунитета. Рефлекторная направленность нервного аппарата, видимо, создала предрасположенность организма данного больного к бурной воспалительной реакции брюшины.

В связи с этим особое значение приобретает изучение сосудистых реакций при гнойных перитонитах, что отмечалось рядом авторов, уделявших внимание перитониту (Н. И. Напалков, В. Н. Шамов, И. В. Давыдовский, М. М. Виккер, Н. И. Гуревич, Х. Г. Гафуров).

Как известно, в ответ на проникновение микробов в брюшную полость из первичного гнойного очага рефлекторно возникает расширение сосудов обширной капиллярной сети в брюшной полости, что с самого начала не только усиливает воспаление, но и предъявляет к сердцу заболевшего большие требования по поддержанию уровня кровяного давления, так как расширение сосудов брюшной полости неизбежно ведет к падению кровяного давления.

За расширением сосудов в брюшной полости обычно происходит транссудация серозной жидкости, выхождение из кровяного русла форменных элементов крови — лейкоцитов. Транссудат переходит в экссудат, в котором находятся: серозная жидкость, лейкоциты, микробы и их токсины — экзотоксины как продукт жизнедеятельности микробов и эндотоксины, выделяющиеся при гибели микробов.

Благодаря широко развитому всасывающему аппарату брюшины микробы всасываются главным образом через лимфатические пути, а токсины, и помимо них,— через капилляры, причем они проходят через воротную вену в печень. И если значительная часть токсинов обезвреживается, то в зависимости от реактивности больного, в частности, от состояния печени, большая или меньшая часть токсинов все же проникает в кровяное русло, вызывая интоксикацию центральной нервной системы, расстраивая ее функцию и, в частности, регуляцию ею защитных сил организма; большую роль играет интоксикация сердечной мышцы и автономных узлов в сердце. Тем самым сердце у больных перитонитом ставится под двойной удар. Нельзя не учитывать и выводов, основанных на экспериментах школы А. Д. Сперанского, о том, что в развитии гнойного перитонита важную роль играет распространение бактериальных токсинов по лимфатическим щелям блуждающего нерва вплоть до продолговатого мозга, с последующим прямым поражением заложенных там жизненноважных центров (П. В. Маненков).

Важным отягчающим осложнением у больных с диффузным гнойным перитонитом является развитие пареза кишок.

Парез кишечника при перитоните многими авторами ставился в зависимость от вовлечения в воспалительный процесс кишечной стенки, в результате чего поражаются автономная нервная система кишечника и его мышечная стенка.

Не отвергая такого механизма в возникновении пареза кишечника при перитоните, надо признать более существенной его причиной интоксикацию нервной системы, вследствие чего и возникает парез кишечника как патологический рефлекс.

Основанием к такой трактовке может служить то обстоятельство, что при перитоните поражаются парезом кишечные петли не только в зоне воспаления брюшины, но и вне ее.

Вторым доказательством такого механизма развития пареза кишечника при перитоните служит эффективность при нем новокаиновой блокады.

Школой А. В. Вишневского давно уже введено в практику при паралитической кишечной непроходимости применять поясничную новокаиновую блокаду с целью воздействовать на элементы вегетативной нервной системы, расположенные в околопочечной клетчатке. Этим имеется в виду за счет слабого раздражения симпатического и блуждающего нервов вызвать перистальтику кишечника.

В вышедших из физиологической лаборатории А. В. Кибякова работах экспериментально установлена возможность путем новокаиновой поясничной блокады стимулировать моторику кишечника и выводить его из паралитического состояния (В. Н. Михайлов и К. И. Мухамедьяров).

В 1951 г. в Казани В. В. Мосин опубликовал экспериментальную работу «Новокаиновая блокада чревных нервов как метод охранительного воздействия на нервную систему при воспалительных процессах в брюшной полости», в которой этот метод рассматривается, кроме того, как предупреждающий развитие послеоперационного перитонита. Основанная на этих данных, разработанная И. В. Домрачевым и его учениками, техника проведения заплевральной блокады у человека дала возможность испытать этот метод и в клиниках, о чем свидетельствуют опубликованные в «Казанском медицинском журнале» сообщения И. В. Домрачева (№ 1, 1957) и Т. П. Тихоновой (№ 1, 1958). Из этих сообщений видно, что заплевральная блокада чревных нервов улучшает течение воспалительных процессов в брюшной полости, главным образом, за счет разрешения пареза кишечника, устраняя у больных перитонитом мучительную икоту и рвоту.

С клинической точки зрения, развитие пареза кишечника очень осложняет течение перитонита. С одной стороны, развивается картина паралитической кишечной непроходимости. Застаивающееся кишечное содержимое подвергается разложению с образованием ядов, которые, всасываясь, усиливают интоксикацию организма в целом, центральной нервной системы и сердца, в частности. В результате создаются новые неблагоприятные условия для работы сердца.

С другой стороны, с прекращением перистальтики кишок и наступающим разложением кишечного содержимого развивающиеся в кишечнике газы вызывают метеоризм, поднятие диафрагмы, что, в свою очередь, ведет к смещению сердца, чем создается повышенная нагрузка для сердечно-сосудистой системы. Кроме того, в связи с парезом кишечника развивается застой крови в системе воротной вены, что еще более затрудняет кровообращение и деятельность сердца. Поэтому большинство больных при диффузном гнойном перитоните и погибает от недостаточной деятельности сердца. Вот почему борьбе с парезом кишечника должно уделяться особое внимание у больных с диффузным гнойным перитонитом.

Как известно, в большинстве случаев гнойный перитонит является осложнением того или иного страдания органов брюшной полости, на которое, в первую очередь, и должно быть обращено внимание лечащего врача.

Под наблюдением госпитальной хирургической клиники КГМИ с 1941 г. по настоящее время находилось 250 больных с диффузным гнойным перитонитом. Из них у 109 больных источником перитонита был острый аппендицит; у 17 — острый холецистит; у 5— острый панкреатит; у 21 — перфоративная язва желудка и двенадцатиперстной кишки; у 11 — брюшнотифозная язва кишки; у 7 — острая кишечная непроходимость; у 3— прободные язвы толстых кишок; у 12 — ранение брюшной полости; у 15— закрытая травма живота; у 16 имелся послеоперацион-

ный перитонит; у 30 — «контактный» перитонит, из них у 15 женщин при переходе воспалительного процесса с половых органов; у 4 — пневмококковый метастатический перитонит.

Из 250 больных 236 подвергались операциям, направленным на ликвидацию первичного очага, послужившего причиной перитонита.

Как показал опыт, послеоперационное комплексное лечение, проводимое системно и направленное на подавление возбудителей перитонита, устранение пареза кишечника, укрепление тонуса сердечно-сосудистой системы, охрану центральной нервной системы, на стимуляцию защитных аппаратов, борьбу с обезвоживанием и расстройствами обмена,— имеет громадное значение для исхода перитонита и снижения смертности.

Системно проводимое комплексное лечение имеет решающее значение и для больных с диффузным перитонитом, в отношении которых оперативное лечение может быть противопоказанным (например, метастатические пневмококковые перитониты).

Как показал опыт, наибольшую роль в комплексе лечебных мероприятий при диффузном гнойном перитоните приобрели широкое применение антибиотиков, внутривенное введение 10% раствора бромистого натрия, подкожные инъекции морфия, подкожные вливания солевого раствора и глюкозы, переливания плазмы крови и сыворотки, постоянное отсасывание содержимого желудка через тонкий зонд (проводимый через нос), внутримышечные инъекции раствора карбохолина 1 : 10 000 по 1 куб. *см* 2 раза в сутки, применение заплевральной новокаиновой блокады чревных нервов. Все эти мероприятия должны быть широко внедрены в практику лечения больных с диффузным гнойным перитонитом.

Значение антибиотиков, по нашим наблюдениям, убедительно доказывается следующими цифрами. Из 118 больных, которым при перитоните применялся пенициллин, умерло 29, а из группы больных в 71 чел., прошедших через клинику в допенициллиновый период, умерли 32.

Значение применения карбохолина и новокаиновой блокады чревных нервов видно из следующих наблюдений клиники за последние $2^1/_2$ года, когда больным с перитонитом в комплексе лечения, особенно в борьбе с парезом кишечника, стали систематически применять инъекции карбохолина и заплевральную новокаиновую блокаду чревных нервов. Из 61 больного, которым в комплексе лечения были применены инъекции пенициллина, карбохолина и новокаиновая блокада чревных нервов, умерли только 6 больных, в то время, как уже сказано выше, из 118 больных с перитонитом, получавших в комплексе лечения пенициллин, но без блокады чревных нервов и инъекций карбохолина, умерли 29.

Актуальным остается вопрос о профилактике гнойных перитонитов, важнейшими элементами которой являются с одной стороны, своевременное выявление и диспансеризация больных с теми заболеваниями, которые могут приводить к перитониту (аппендицит, холецистит, язвы желудка и двенадцатиперстной кишки и др.) и своевременное их лечение консервативным, а, если нужно, то и оперативным путем; велика роль и ранней госпитализации больных с острыми формами вышеуказанных заболеваний.

ЛИТЕРАТУРА

1. М. М. Виккер. Неотложная диагностика и врачебная тактика при острых брюшных заболеваниях. Монография. Ростиздат, 1938.
2. Х. Г. Гафуров. Разлитой гнойный перитонит. Монография. Ташкент, 1957.
3. Н. И. Гуревич. Острые хирургические заболевания брюшной полости. Монография. Медгиз, 1951.
4. И. В. Давыдовский. Патологическая анатомия и патогенез болезней человека. Медгиз, 1956.
5. И. В. Домрачев. Казанский медицинский журнал, № 1, 1957.

6. П. В. Маненков и Х. Х. Мещеров. Труды Татарского научно-исследовательского института теоретической и клинической медицины, т. I, 1934.
7. П. Н. Маслов. Диагностика и лечение кишечной непроходимости. Минск, 1953.
8. В. И. Михайлов. К вопросу о механизме действия новокаинового блока. Монография (рукопись). Казань, 1939, ч. I.
9. К. И. Мухамедьяров. К вопросу о механизме действия новокаинового блока. Монография (рукопись). Казань, 1939, ч. II.
10. Н. И. Напалков. Труды Северо-Кавказской ассоциации научно-исследовательских институтов, № 27, Ростов на Дону, 1927.
11. А. Д. Сперанский. Нервная система в патологии. М.— Л., 1930.
12. Т. П. Тихонова. Казанский медицинский журнал, № 1, 1958.
13. В. Н. Шамов. Новый хирургический архив, т. 38, 1937.

Поступила 28 мая 1958 г.

СОВРЕМЕННОЕ СОСТОЯНИЕ ХИРУРГИИ РАКА ПИЩЕВОДА И КАРДИИ

Проф. А. А. ПОЛЯНЦЕВ

(зав. кафедрой общей хирургии Сталинградского медицинского института)

Чтобы дать близкую к действительности характеристику современного состояния хирургии рака пищевода и кардии, следует рассмотреть основные взгляды, касающиеся тактики хирургов, а также дать анализ непосредственных и отдаленных результатов оперативного лечения названного заболевания.

Современные хирургические методы, применяемые для лечения различных заболеваний пищевода, создавались на протяжении десятилетий хирургами всех стран.

Отдельные способы получили настолько широкое распространение и признание, что прочно вошли в практику, другие, находясь еще в стадии изучения, имеют своих приверженцев и противников.

Наибольшая ясность в тактике хирурга сложилась при вмешательствах на нижнем грудном отделе пищевода, кардии и верхнем отделе желудка. При дисфагии различной этиологии (рак, кардиоспазм, рубцовые структуры) радикальные операции заканчиваются эзофагогастроанастомозом, а паллиативные — обходным соустьем пищевода с желудком или тощей кишкой. Доступ к названным отделам пищевода осуществляется большинством хирургов трансторакально, меньшинством — трансабдоминально.

Однако, по мере того, как хирурги стали стремиться поднимать желудок при операциях по поводу рака пищевода до уровня дуги аорты или выше ее, риск операции увеличился, заметно повысилась и послеоперационная смертность. В выборе метода операции для этого отдела пищевода еще нет единого взгляда. Одни рекомендуют при раковой опухоли пищевода, лежащей выше VII грудного позвонка, производить операцию Торека, другие настоятельно добиваются наложения внутриплеврального соустья пищевода с желудком либо левосторонним, либо правосторонним доступом.

Какой же из этих доступов является более выгодным?

Левосторонний доступ является исторически более ранним, и именно отсюда проложили путь к вершинам хирургии пищевода Адамс, Гарлок, В. И. Казанский, Б. А. Петров, А. А. Вишневский, Б. В. Петровский, Ф. Г. Углов. Однако, с накоплением опыта выяснилось, что этот доступ имеет ряд недостатков.

1. Слева, как известно, дуга аорты и нисходящий отдел ее на большом протяжении покрывают пищевод и тем самым мешают выделению его. 2. Наибольшей трудности достигает выделение пищевода под дугой аорты и выше ее, что бывает необходимо при выделении всего грудного отдела пищевода. 3. В значительной мере затрудняет выделение пищевода и левый бронх, непосредственно под которым очень часто располагается опухоль пищевода. 4. Выделение опухоли производится большей частью вслепую, с помощью пальцев. Пользоваться же инструментами (ножницами, скальпелем) не представляется возможным, так как опе-

рационное поле не доступно для обозрения глазом. 5. При левостороннем доступе к средней части пищевода во время выделения пищевода легко происходит разрыв правой плевры. Хотя двусторонний пневмоторакс при интратрахеальном наркозе не опасен для жизни, все же он не желателен, так как расправленное легкое закрывает операционное поле, затрудняя планомерное выполнение операции. 6. Грубые приемы, невольно применяемые при выделении пищевода на уровне дуги аорты, сопровождаются высокой травматичностью тканей. Эта травма еще более возрастает, когда пищевод извлекается из-под дуги аорты, что резко усиливает возможность возникновения шока. 7. Выбор места наложения соустья определяется не уровнем стеноза пищевода, а местом залегания дуги аорты, выше которой и возможно наложение последнего. 8. Пищеводно-желудочное соустье в законченном виде очень часто лежит на дуге аорты или перегибается через нее; при этом сама пульсация аорты изменяет степень натяжения тканей и, возможно, в конечном счете может обусловить развитие недостаточности соустья. 9. Единственным достоинством левостороннего доступа к среднему отделу пищевода является одномоментное выполнение операции, так как через вскрытую диафрагму возможно мобилизовать желудок и переместить его в плевральную полость до желаемого уровня.

Правосторонний доступ имеет преимущества перед левосторонним, так как свободен от большинства указанных недостатков. Средний отдел пищевода покрыт всего лишь непарной веной, после перевязки которой выделение пищевода производится под контролем зрения оперирующего, что позволяет при надобности сохранять даже мельчайшие сосудистые веточки, питающие его. Наложение соустья возможно на любом уровне, разумеется, с соблюдением онкологических требований. Наиболее трудный момент операции при этом подходе — образование тоннеля, соединяющего брюшную и плевральную полости. Этим и следует объяснить наиболее позднюю разработку правостороннего доступа.

Разработка внутригрудного правостороннего доступа начала производиться с 1946 г., когда Льюис впервые произвел поэтапную операцию мобилизации желудка путем лапаротомии и резекцию пищевода с наложением внутригрудного эзофагогастроанастомоза через правую плевральную полость. Участие в дальнейшей разработке и внедрении в практику этого доступа принимали как зарубежные хирурги — Кент, Гарбиссон (1950), Макманус (1952), М. Гаспар и Э. Снайдер (1952) и др., так и советские хирурги — С. С. Юдин (1953), Б. С. Розанов (1948), Б. А. Петров (1955).

Однако, одномоментная резекция пищевода с высоким эзофагогастроанастомозом, выполненная левосторонним или правосторонним доступом, сопровождается довольно высокой летальностью, ввиду обширной травмы и недостаточности пищеводно-желудочного соустья. Причины последнего вида осложнения кроются не только в широкой мобилизации желудка, но и в возрасте больного и характере заболевания.

По нашим наблюдениям, у молодых субъектов с доброкачественными стенозами пищевода высокий обходной эзофагогастроанастомоз в подавляющем большинстве случаев протекает благоприятно, тогда как при раке пищевода у лиц пожилого возраста и истощенных — кровоснабжение желудка после мобилизации нередко настолько нарушается, что появляется некроз на месте соустья или наступает перфорация стенки желудка.

Нам думается, что хирургия среднего отдела пищевода при раке должна вернуться к применению старого оперативного способа — Торека (1913). Советы некоторых авторов (Гарлок, Суит) оставить эту операцию как непригодную — преждевременны.

При этом способе экстирпация всего грудного отдела пищевода в онкологическом смысле должна быть признана наиболее правильной. Ревизия же брюшной полости для удаления лимфоузлов малого сальника может быть произведена во время производства анти- или ретростер-

нальной пластики пищевода из тощей или толстой кишки, тем более, что эта методика теперь достигла большого совершенства.

На страницах журнала «Вестник хирургии» в 1954 г. вопрос о показаниях к операции Торека подвергся широкому обсуждению. По поводу статьи автора этих строк высказался ряд хирургов.

При запущенности заболевания и развитии раковых «лимфангоитов» далеко за пределами макроопухоли, автором данной статьи было предложено при локализации опухоли выше VII грудного позвонка производить только операцию Торека с последующей пластикой пищевода из кишечника.

Это предложение вызвало ряд критических высказываний (П. А. Куприянов, В. И. Казанский, Ф. Г. Углов, С. В. Гейнац).

Но, однако, пленум Правления Всесоюзного общества хирургов (ноябрь 1956 г.) при обсуждении проблем хирургического лечения рака пищевода и кардии высказался за расширение применения операции Торека при описываемой локализации рака пищевода.

Ряд советских хирургов всегда применял операцию Торека (С. С. Юдин, Б. А. Петров, Б. С. Розанов).

Из зарубежных хирургов названный метод широко применяет К. Накаяма (1957).

Из сказанного можно заключить, что единого оперативного доступа к пищеводу пока еще нет, и вряд ли к этому следует стремиться до тех пор, пока не будут полнее изучены отдаленные результаты разных методов хирургических вмешательств.

Прошло уже более десяти лет с тех пор, как успешные исходы после резекции пищевода стали закономерными, поэтому представляется возможным дать анализ результатам хирургического лечения рака пищевода и кардии.

Заметны различия послеоперационных исходов в зависимости от локализации опухоли пищевода. Так, при раковых опухолях средней трети пищевода эти исходы менее благоприятны, чем при раке нижнего его отдела, кардии и верхней части желудка. Поэтому статистические данные мы приведем отдельно для среднего и нижнего отделов (таблица 1—2). К сожалению, ряд авторов не дифференцировал исходы операции в зависимости от локализации опухоли пищевода, поэтому мы относили их данные к той или иной локализации, руководствуясь общим направлением работы.

Таблица 1

Исходы радикальных операций по поводу рака среднего и верхнего грудного отдела пищевода

Авторы	Всего оперировано	Благоприятный исход	Умерло	
			абсолютное число	%
М. С. Григорьев и Б. Н. Аксенов, 1956	38	20	18	47,3
С. В. Гейнац и В. О. Клещевникова, 1956	105	50	55	52—38
Е. И. Захаров, 1957	5	4	1	20
В. И. Казанский, 1951	80	57	23	30
Б. А. Петров, 1955	123	61	62	50,4
Б. В. Петровский, 1956	79	53	26	32,9
Б. С. Розанов, 1956	86	49	37	57
Н. Ф. Рупасов, 1952	36	22	14	40
Ф. Г. Углов	18	9	9	50
Rudler, 1951	71	47	24	33
Sweet, 1954	101	77	24	23,8
Nakayama, 1956	181	163	18	9,5
Mustar, Iberson 1957	100	64	36	36
Resano (все отделы пищевода) 1957	714	400	314	44

Таблица 2

Исходы радикальных операций по поводу рака нижнего отдела пищевода, кардии и верхней части желудка

Авторы	Всего оперировано	Благоприятный исход	Умерло	
			абсолютное число	%
Н. М. Амосов, 1952	94	75	19	17,9
Е. Л. Березов, 1956	606	491	115	19
С. В. Гейнац и В. П. Клещевникова, 1956	235	167	68	36
Т. П. Делягина, 1955	40	25	15	37,5
Н. Н Еланский и В. Е. Млынчик, 1956	41	26	15	37
Институт хирургии им. А. В. Вишневского, 1956	165	124	41	25
В. И. Казанский, 1951	61	46	15	24,5
Б. А. Королев, 1956	130	96	34	16
Б. В. Милонов, 1954	37	25	12	32,4
П. Наркунас, 1957	18	10	8	44
Б. В. Петровский, 1956	276	206	70	25,3
А. Г. Савиных, 1956	241	226	15	6,2
И. М. Стельмашонок, 1952	17	10	7	41,1
Humphreys, Moore, 1953	100	53	47	4,7
Sweet, 1954	152	136	16	10,5
Nakayama, 1956	476	462	14	2,9

Приводим свои наблюдения, касающиеся исходов после радикальных операций на грудном отделе пищевода и кардии (таблица 3).

Таблица 3

Название операции	Оперировано больных	Операцию перенесло	Умерло	
			абсолютное число	%
Резекция среднего отдела пищевода по Тореку				
Через левую плевральную полость	12	7	5	
Через правую плевральную полость	18	13	5	
Резекция среднего отдела пищевода с эзофагогастроанастомозом слева	15	10	5	
Резекция среднего отдела пищевода с эзофагогастроанастомозом справа	6	2	4	
	51	32	19	37,2
Резекция нижней трети пищевода и кардии с эзофагогастроанастомозом	54	43	11	
Тотальная резекция желудка и кардии трансплеврально	40	35	5	
Тотальная резекция желудка и кардии абдоминально	60	45	15	
Тотальная резекция желудка и кардии абдоминально-торакальным доступом	9	9	—	
	163	132	31	19

Приведенные данные, далеко неполные, говорят о внушительной цифре выполненных разными авторами радикальных операций на пищеводе и кардии. Из 1835 оперированных больных, которым были про-

изведены резекции среднего отдела пищевода, в послеоперационном периоде умерло 797 (43,4%). Резекции нижнего отдела пищевода и кардии произведены 3053 больным, из них умерло 563 (18,4%).

Несколько подробнее рассмотрим причины летальных исходов больных после операции, основываясь на собственных наблюдениях (таблица 4).

Таблица 4

Операция (Собственные наблюдения)	Всего оперировано	Расхождение швов	Шок	Серд.-сосуд. недостаточность	Абсцесс легких	Пневмония	Медиастинит	Всего умерло
Резекция пищевода по Тореку слева	12	—	2	1	1	1	—	5
Резекция пищевода по Тореку справа	18	—	—	3	1	1	—	5
Резекция пищевода с эзофагогастроанастомозом слева	69	5	1	7	—	2	1	16
Резекция пищевода с эзофагогастроанастомозом справа	6	4	—	—	—	—		4
Тотальная резекция желудка и кардии с эзофагоанастомозом трансплеврально	40	2	—	2	—	1		5
То же — трансабдоминально	60	5	1	5		3	1	15
Тотальные резекции желудка абдоминально-торакальным доступом	9	—	—	—	—	—	—	—
	214	16	4	18	2	8	2	50

Из таблицы 4 видно, что первое место в послеоперационной летальности занимает сердечно-сосудистая недостаточность (умерло 18 больных), сюда же следует отнести летальные исходы от послеоперационных пневмоний (умерло 8 больных). Пневмонии наблюдались обычно гипостатические, обширные, вяло текущие, а чаще — как следствие упадка деятельности сердца и тонуса сосудов. Причиной же того и другого осложнения являются преклонный возраст больных и артериосклеротические изменения сосудов сердца, в сочетании с общим истощением на почве рака.

Большое место в наших наблюдениях занимала летальность вследствие несостоятельности пищеводно-желудочного или пищеводно-кишечного соустья (умерло 16 больных).

Теперь, располагая значительным опытом по хирургии пищевода, трудно этот вид рокового осложнения объяснить только техническими недостатками. Причина этого осложнения кроется в нарушениях васкуляризации и иннервации культи пищевода, что ведет к нарушению регенерации тканей соустья. Это подтвердилось изучением препаратов пищевода и желудка после наложения высоких эзофагогастроанастомозов справа, выполненных в два этапа. У 4 умерших был обнаружен некроз стенки желудка площадью от 2 до 8 *см*², иногда даже в стороне от линии анастомоза. Следовательно, у раковых больных пожилого возраста столь обширная мобилизация желудка и перемещение его под куполом плевры не проходят безнаказанно, тогда как у лиц молодого возраста такое же перемещение желудка по поводу рубцовых стриктур большей частью заканчивается благоприятно.

Поэтому дальнейшая борьба за снижение послеоперационной летальности должна идти в двух направлениях: борьба с сердечно-сосудистой недостаточностью и дальнейшее изучение причин угрожающего нарушения васкуляризации желудка после его широкой мобилизации.

На основе опыта хирургов многих стран можно представить отдаленные результаты хирургического лечения рака пищевода и кардии. К сожалению, только отдельные хирурги освещают отдаленные исходы, в зависимости от метода оперативного вмешательства и локализации опухоли. Приводим анализ материала тех авторов, наблюдения которых являются убедительными (таблица 5).

Таблица 5

Отдаленные исходы после резекций грудного отдела пищевода

Авторы	Всего наблюдений	Продолжительность жизни в годах									
		1	2	3	4	5	6	7	8	9	10
С. В. Гейнац и В. П. Клещевникова	34	—	17	6	3	3	3	1	1	—	—
М. С. Григорьев и Б. Н. Аксенов	17	11	2	1	1	—	—	—	—	2	—
В. И. Казанский	72	26	15	6	14	9	—	—	—	1	1
Б. А. Петров	54	25	—	17	—	9	—	3	—	—	—
А. А. Полянцев	31	17	6	5	2	—	—	1	—	—	—
Б. С. Розанов	38	20	5	4	3	3	3	—	—	—	—
Ф. Г. Углов	1	—	—	—	—	—	—	—	—	—	1
Franklin, Shipman	29	21	3	5	—	—	—	—	—	—	—
Humphreys, Moore	28	15	8	4	1						
Nakayama	146	73	40	33							
Rudler	29	23	4	2							
Sweet	81	54	15	9	2	1					
	560	285	115	92	26	25	6	5	1	3	2

Таблица 6

Отдаленные исходы после резекций кардии

Авторы	Всего наблюдений	Продолжительность жизни в годах									
		1	2	3	4	5	6	7	8	9	10
С. В. Гейнац и В. П. Клещевникова	25	—	6	7	4	7	1	—	—	—	—
М. С. Григорьев и Б. Н. Аксенова	11	5	2	1	—	3					
А. Г. Савиных	86	23	20	14	16	11	—	—	—	—	2
Nakayama	87	60	19	8							
Sweet	130	38	35	25	21	11					
А. А. Полянцев	60	20	14	16	5	2	—	2	1	—	—
	399	146	96	71	46	34	1	2	1	—	2

Данные таблиц 5 и 6 наглядно показывают, что отдаленные результаты радикальных операций на пищеводе и кардии пока еще мало благоприятны. Через год после радикальной операции умирает 50% оперированных, через 2 года — 30—50% пациентов из оставшихся. Через 5 лет после резекции пищевода остается в живых 8,8% (34) и после резекции кардии — 5,9% (25). Стойкие излечения, свыше 5 лет, составляют не более 3% (24 пациента).

ЗАКЛЮЧЕНИЕ

Несмотря на огромные усилия торакальных хирургов по борьбе с таким тяжелым заболеванием, как рак пищевода и кардии, достигнутые успехи надо признать весьма скромными. Но это не дает основания ослаблять хирургическую борьбу с этим заболеванием: надо искать и разрабатывать новые методы лечения и совершенствовать технику.

Изучение в более широком аспекте пациентов, длительно живущих после радикальных операций, показывает, что, несмотря на обширные анатомические изменения пищеварительного тракта, вносимые операцией, секреторная функция у них значительно восстанавливается, а процесс пищеварения остается удовлетворительным; постепенно восстанавливается и моторная деятельность пищеварительного тракта.

Ряд наших больных в различные сроки после операции исследовался рентгенологом А. А. Абалихиным. Им было установлено, что в первые 2—4 месяца у больных с пищеводно-желудочными и пищеводно-кишечными соустьями часто наблюдается спазм на месте соустья. По истечении указанного времени спазм снимается, перистальтика становится нормальной. В дальнейшем, через 8—12 месяцев и позже вырабатывается компенсаторное приспособление со стороны терминальной части пищевода, в известной степени заменяющее кардию, благодаря чему прекращается регургитация.

Перистальтика желудка вначале проявляется слабо, а со временем амплитуда ее увеличивается и достигает нормальных величин. В пищеводно-кишечном соустье уже через несколько месяцев после операции барий начинает задерживаться, а диаметр соустья увеличиваться. Подобное расширение распространяется также и на часть кишечных петель ниже соустья.

При высоких пищеводно-желудочных соустьях, когда желудок большей своей частью лежит в плевральной полости, моторная и эвакуаторная его функции сохраняются, и в течение 2—3 месяцев после операции складки слизистой становятся продольными.

Есть основание считать, что фактические отдаленные результаты после описанных операций лучше, чем они известны в литературе, так как часть пациентов погибает не от рецидива рака и метастазов, а от других заболеваний. Нами установлено, что из 14 умерших через 1—3 года после радикальных операций у 3 патологоанатомически было обнаружено, что смерть последовала от пневмонии и цирроза печени. На это же указывают и другие авторы (Б. С. Розанов). Следовательно, требуются более высокий контроль и наблюдение за этой группой оперированных во время их дальнейшей жизни.

В последнее время вновь оживился интерес к рентгенотерапии рака пищевода. В работах Я. Г. Диллона, Б. С. Розанова, А. И. Рудермана, I. Trautmann, R. Köhler, I. Papillon, M. Goyon, I. Gunning, I. Frimann-Dahl, F. Ruschke, S. Cantril, A. Vogt, E. Iapha, A. Scheel, вышедших в 1946—1957 гг., приведено около 1000 наблюдений лечения неоперабельных больных раком пищевода и кардии. Для этой цели был применен рентгеновский аппарат новой конструкции — бетатрон, дающий лучи высокой частоты, способные проникать в глубину тканей, без значительного повреждения поверхностных слоев и без реакции на коже. Чтобы усилить фокусную концентрацию лучей в одной точке опухоли пищевода, разработан ротационный способ лечения, при котором больной медленно вращается под лучами, направленными на грудную клетку, в соответствии с локализацией опухоли в пищеводе. Общая доза рентгеноединиц повышалась до 15 000—20 000.

Хотя ни один из приведенных авторов не берется утверждать о возможности излечения рака пищевода лучевой терапией, но всё же были

достигнуты известные успехи у многих больных. Клиническое проявление выражалось в уменьшении или полном устранении дисфагии, вследствие распада опухоли или ликвидации воспаления, благодаря чему проводимость пищи становилась нормальной. Вслед за этим больные могли регулярно питаться и крепнуть физически. В ряде случаев установлено, что опухоль пищевода макроскопически не обнаруживалась, и только тщательное гистологическое исследование показывало опухолевую инфильтрацию в стенке пищевода (Frimann-Dahl, 1952). Больные умирали чаще всего от метастазов в лимфатические узлы и отдаленные органы.

По-видимому, в дальнейшем следует идти по пути сочетания различных методов терапии рака пищевода — в частности, рентгенотерапии с последующей операцией. Отдельные наблюдения хирургов (Б. С. Розанов) говорят в пользу такого комплексного лечения.

В заключение, следует напомнить, что успех хирургического лечения рака пищевода кроется в ранней диагностике. Эти слова уже много лет произносятся врачами всех стран и на всех языках. Долг ученых — быстрее разрабатывать методы ранней диагностики, а онкологической службы — шире проводить профилактические осмотры и диспансеризацию населения.

ЛИТЕРАТУРА

1. А. А. Абалихин. Автореферат докторской диссертации. Сталинград, 1955.
2. Н. М. Амосов. Сборник научных работ хирургов Брянской области, 1952.
3. Е. Л. Березов. Тезисы VI пленума Всесоюзного общества хирургов, 1956.
4. Ю. Е. Березов. Хирургия, 10, 32—37, 1955.
5. О. И. Виноградов. Кандидатская диссертация, М., 1952.
6. С. В. Гейнац. Вестник хирургии, 4, 82—84, 1954.
7. С. В. Гейнац и В. П. Клещевникова. Тезисы VI пленума Всесоюзного общества хирургов, 1956.
8. М. С. Григорьев и Б. Н. Аксенов. Тезисы VI пленума Всесоюзного общества хирургов, 1956.
9. Т. П. Денягина. Автореферат кандидатской диссертации, Алма-Ата, 1955.
10. Я. Г. Диллон. Юбилейный сборник Б. Э. Линберга, 138—141, 1946.
11. В. И. Казанский. Вестник хирургии, 1, 84—85, 1954.
12. П. А. Куприянов. Вестник хирургии, 4, 80—82, 1954.
13. Б. А. Петров. Хирургия, 10, 3—13, 1955.
14. Б. В. Петровский. Хирургия, 5, 26—31, 1953.
15. Б. С. Розанов и А. И. Рудерман. Хирургия, 10, 13—19, 1955.
16. Б. С. Розанов. Тезисы VI пленума Всесоюзного общества хирургов, 1956.
17. А. Г. Савиных. Вестник хирургии, 10, 3—16, 1955; Хирургия, 5, 33—38, 1957.
18. Ф. Г. Углов. Вестник хирургии, 4, 85—86, 1954.
19. Труды VI пленума Правления Всесоюзного общества хирургов, 1957.
20. С. С. Юдин. Хирургия, 1, 95—108, 1954.
21. Он же. Восстановительная хирургия при непроходимости пищевода. М., 1954.
22. H. D. Adams. Surg. clin. North America, 29, 3, 691—703, 1949.
23. R. Franklin, I. Shipman. Современные проблемы онкологии. Сборник переводов, 9, 1954.
24. I. Frimann-Dahl. Современные проблемы онкологии. Сборник переводов, 9, 122—123, 1954.
25. I. H. Garlocka, M. I. Som. I. Thoracic surg., 19, 4, 572—586, 1950.
26. M. Gaspar, E. Snyder. Am. I. surgery, 84, 3, 306—312, 1952.
27. I. Gunning. Современные проблемы онкологии. Сборник переводов, 9, 121—122, 1954.
28. G. Humphreys, R. Moore. Современные проблемы онкологии. Сборник переводов, 9, 1954.
29. E. Kent и S. Harbison. Современные проблемы онкологии. Сборник переводов, 9, 1954.
30. R. Köhler. Там же, 115—118.
31. I. Macmanus. Там же.
32. R. A. Mustard. Surg. Klin. of. North. America, 34, 4, 979—995, 1954.
33. K. Nakayama. Zbl. f. Chir., 769—773, 1957.
34. I. Papillon и M. Goyon. Современные проблемы онкологии. Сборник переводов, 9, 118—121, 1954.
35. F. Ruschke и S. Cantril. Там же.

36. I. Rudler. Там же.
37. A. Scheel. Там же, 126—128.
38. R. Sweet. Там же.
39. P. Thorek. Recent trends in esophageal surgery. Dis. Chest., 22, 1, 33—45, 1952.
40. I. Trautmann. Современные проблемы онкологии. Сборник переводов, 9, 114—115, 1954.
41. A. Vogt. Там же, 124—125.

Поступила 24 марта 1958 г.

НОВЫЕ ЭЛЕКТРОХИРУРГИЧЕСКИЕ МЕТОДЫ ОБЫКНОВЕННЫХ И ТОТАЛЬНЫХ РЕЗЕКЦИЙ ЖЕЛУДКА ПРИ РАКЕ

Доц. М. З. СИГАЛ

Из кафедры хирургии и онкологии Казанского ГИДУВа им. В. И. Ленина (зав. кафедрой — проф. Ю. А. Ратнер), на базе 5-й городской больницы

Принципы методов электрохирургических резекций желудка разработаны рядом авторов (С. А. Холдин, 1941, 1952; М. С. Шульман, 1948; В. Бебекок, 1942). Общим для всех вариантов техники является отказ от сшивания слизистых, восстановление непрерывности желудочно-кишечного канала за счет серозно-мышечных швов, замена обычных способов гемостаза электрокоагуляцией и восстановление проходимости соустья после герметизации его. Эти особенности обеспечивают асептический ход операции. Варианты предложенных в настоящее время способов отличаются не по существу, а особенностями технического воплощения этих принципов.

Нами с 1949 г. введены в практику клиники хирургии и онкологии Казанского ГИДУВа электрохирургические методы резекций и анастомозов на желудочно-кишечном канале. Применение и оценка предложенных способов электрохирургических резекций желудка побудили нас внести некоторые видоизменения.

Наш вариант техники электрохирургической резекции желудка близок к описанному М. С. Шульманом и отличается от него способом обработки культи желудка. Методика сводится к следующему. Ушивание верхнего края культи желудка после резекции и культи duodenum производят аналогично. Отсечение препарата, как в проксимальном, так и в дистальном отделах, в равной мере сопряжено с необходимостью обнажения слизистой над зажимами. Ее коагулируют по образующемуся желобку. После этого над зажимом остается невысокая каемка серозно-мышечного слоя. Ее коагулированную поверхность смазывают йодной настойкой. Для замыкания просветов верхнего отдела культи желудка или duodenum накладывают непрерывный кетгутовый шов над зажимом через серозно-мышечные слои. Это облегчает в последующем погружение культи серозно-мышечными швами. На культю duodenum накладывают два полукисетных шва. Поверх их — второй ряд швов. Переднюю стенку duodenum подшивают к капсуле поджелудочной железы.

Для замыкания культи желудка мы сконструировали (1956) специальный узкий съемный зажим (рис. 1). Он состоит из двух стержней: основного и пружинящего. В последних моделях диаметр их доведен до 0,2 *см*. На основном стержне нанесены притупленные кромки, между которыми имеется ложбинка. К пружинящему стержню заклепкой присоединяется подвижная планка, в окно которой вставляется конец основного стержня. Пружинящая бранша заканчивается полукольцом — первый замок зажима. Плотного смыкания стержня зажима достигают

завинчиванием винта накидного хомутика. По резекционной линии прикладывают основной стержень зажима. На него надевают соединительную планку пружинящего стержня. Зажим замыкают в первом замке



Рис. 1.

(полукольцо). Накидной хомутик надевают у первого замка и сдвигают до края желудка. Винт хомутика максимально завинчивают (рис. 2 а).

После наложения двухрядного серозно-мышечного шва между отводящей петлей тощей кишки и задней стенкой желудка желудок отсекают электроножом между описанным зажимом и зажимом Пайра (рис. 2 б). Линию среза тщательно коагулируют. Верхний отдел культи желудка обрабатывают, как указано выше. Рассекают серозно-мышечный слой подшитого отдела тощей кишки соответственно предполагающимся размерам соустья. Слизистую коагулируют, просвет кишки, однако, не вскрывают (рис. 2 в). Накладывают в нижнем отделе соответственно линии соустья передний ряд швов, погружающий зажим и коагулированный участок тощей кишки (рис. 2 г). В верхнем углу соустья накладывают полукисетный шов, соединяющий обе стенки желудка и тощую кишку. Аналогичный шов накладывают в нижнем углу. После этого обратными движениями раскрывают зажим и извлекают поочередно его бранши. Полукисетные швы завязывают. Погружение культи желудка в верхнем отделе выполняют с помощью полукисетного шва (рис. 2 д).

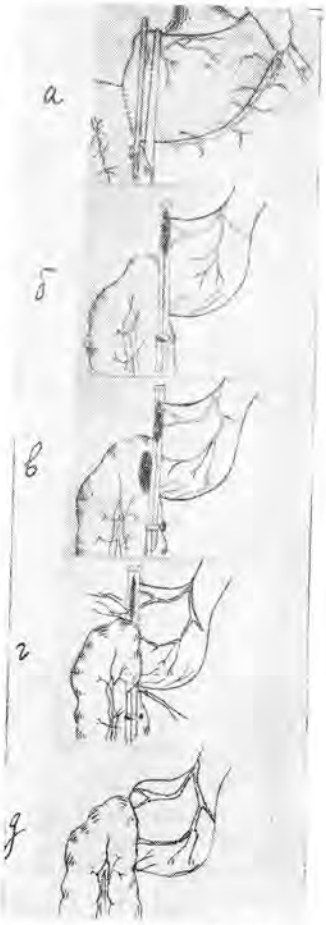

Рис. 2. *(а, б, в, г, д)*

По описываемому способу в онкологическом отделении клиники с 1952 г. выполнена 171 субтотальная резекция желудка по поводу рака с 6 летальными исходами, что составляет 3,5%. Причиной смерти служила пневмония в 2 случаях, послеоперационный шок — в 1, прогрессирование тяжелого легочного туберкулеза в 1 случае. 2 больных умерли от разлитого перитонита в связи с точечной перфорацией желудка по ходу шва. Предлагаемым методом электрохирургической резекции желудка пользуются 16 хирургов, работающих или работавших в клинике.

Показания к тотальной супракардиальной гастроэктомии в настоящее время все более расширяются.

Мы прибегали к тотальной гастроэктомии при раковых опухолях, распространяющихся или располагающихся в проксимальной трети желудка при инфильтративных формах рака любой локализации и при метастазах в лимфатических узлах околопищеводной области и желудочно-селезеночной связки.

При операции тотальной гастроэктомии, как и при резекциях пищевода, одной из наиболее частых причин неудач является недостаточность швов соустья с пищеводом, или осложнения, связанные с инфицированием операционного поля даже при герметичности соустья — перитонит, медиастинит, гнойный плеврит. Недостаточность пищеводно-кишечного анастомоза при тотальной гастроэктомии является наиболее частым и обычно смертельным осложнением. Попадание содержимого пищевода на операционное поле при обычных методах оперирования сопряжено с возможностью и опасностью развития инфекционных осложнений.

Использование электрохирургических методов при тотальных гастроэктомиях, как и при резекциях пищевода, казалось невозможным, так как обязательным условием их применения является отказ от сшивания слизистых. Вместе с тем, установился общепризнанный взгляд, что тщательное сшивание слизистых имеет решающее значение в исходе приживления тканей по линии анастомоза. При этом, обычно, ссылаются на отсутствие серозного покрова на пищеводе и на то, что слизистая является наиболее прочным слоем стенки пищевода. А. М. Дыхно (1955) формулирует эту особенность техники так: «Нужно помнить, что альфой и омегой успеха пищеводно-тощекишечного соустья является тщательное сшивание слизистых оболочек. Если этого не сделать, то рано или поздно дефект выявится». Сходные высказывания принадлежат и другим авторам. Открытый метод оперирования с тщательным сшиванием слизистых является общераспространенным.

К недочетам обычных способов должно быть отнесено следующее: 1) вскрытие просвета пищевода чревато опасностью инфицирования брюшной полости; 2) наложение зажима на пищевод или тесемок ведет к травматизации его стенок, нарушению кровоснабжения и жизнеспособности тканей нижележащего отрезка; 3) при сшивании слизистых возможно образование замкнутых карманов между швами, создаются условия для нагноения в области швов.

Техника предлагаемого нами способа наложения анастомоза с пищеводом основана на принципах электрохирургических резекций, разработанных для желудка и кишечника. Она имеет особенности, связанные с анатомическим своеобразием пищевода.

Электрохирургическую тотальную гастроэктомию выполняют следующим образом. После мобилизации желудка и абдоминального отдела пищевода вместе с окружающими их связками и лимфоузлами и двухсторонней ваготомии между задней стенкой пищевода и отводящим коленом тощей кишки накладывают первый ряд поперечных швов тонким шелком (рис. 3 а). Сшивают мышечный слой пищевода и серозно-мышечный — кишки. На расстоянии 2 *см* от этой линии швов, параллельно ей накладывают второй ряд (рис. 3 б). Третий ряд швов располагают между пищеводом и тощей кишкой в непосредственной близости от резекционной линии на пищеводе (рис. 3 в). Боковые края пищевода сшивают рядом швов в продольном направлении с кишкой. Этот шов соединяет верхний (первый) и нижний (третий) поперечные ряды (рис. 3 г). Приводящее и отводящее колена тощей кишки сшивают от уровня нижнего края изгиба ее до места, расположенного ниже линии соустья на 2—3 *см* (рис. 3 д). На пищевод накладывают два узких раздавливающих

зажима. Между ними пищевод рассекают электроножом. Препарат удаляют. Поверхность среза пищевода коагулируют. Просвет его оказывается герметично замкнутым. На стенке кишки по линии, соответствующей прилежащему срезу пищевода, производят электрохирургическое рассечение серозного, мышечного и подслизистого слоев. Волнистую поверхность слизистой кишки коагулируют, просвет ее не вскрывают (рис. 3 г). Сшивают шелковыми швами серозно-мышечный слой кишки и мышечный — пищевода поверх зажима и скоагулированного участка

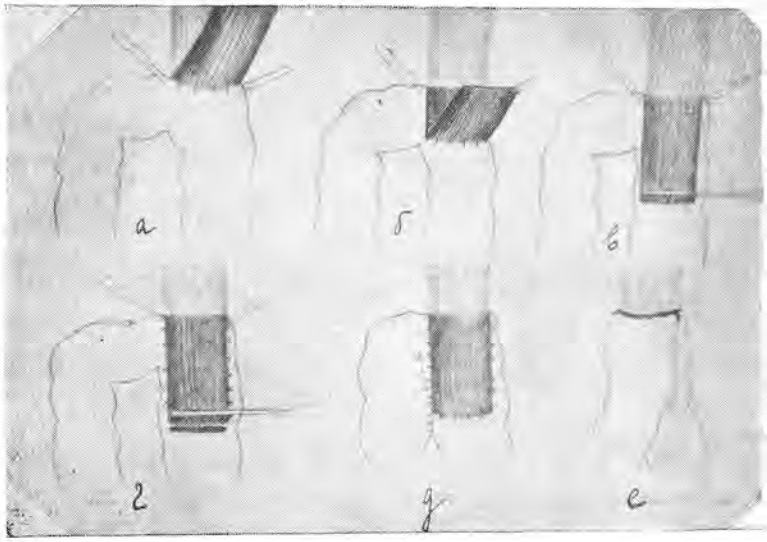

Рис. 3. *(а, б, в, г, д, е)*

кишки. Зажим полностью погружается этими швами. У места соединения его рабочей части и ручки накладывают полукисетный шов между кишкой над зажимом, пищеводом и кишкой под ним. Зажим извлекают, полукисетный шов завязывают. Такой же шов соединяет кишку с пищеводом в противоположном углу. Через нос в пищевод вводят тонкий зонд. Его проталкивают ниже соустья, раздвигая края коагулированной кишки. Так устанавливают сообщение между просветами пищевода и тощей кишки. Второй ряд серозно-мышечных швов на переднюю стенку пищевода накладывают между приводящим коленом кишки и отводящим, а также между ним и пищеводом так, чтобы наглухо замкнуть серозный мешок, образующийся вокруг стенок пищевода (рис. 3 е).

Межкишечный латеро-латеральный анастомоз накладывают электрохирургическим способом. Зонд продвигают по кишке в отводящее колено ее ниже межкишечного анастомоза. В этом положении его оставляют на 8—10 дней (рис. 4). При сохранении части желудка анастомоз между пищеводом и желудком выполняют аналогично.

Питание больных может быть начато на операционном столе и не прерываться в течение всего послеоперационного периода, так как вводимое по трубке не соприкасается с поверхностью пищеводно-кишечного и межкишечного соустий. Подкожное вливание жидкостей или введение их в прямую кишку может быть заменено введением через зонд.

С 1955 г. выполнено 28 чрезбрюшинных тотальных электрохирургических гастроэктомий. Из них 11 операций были комбинированными (тотальное удаление желудка с селезенкой, с частью печени, или поджелудочной железы, или двух прилежащих органов). Умерли после операции 4 больных. У 2 причиной смерти было расхождение швов пищеводно-

кишечного анастомоза, у 1 — послеоперационная пневмония, и у 1 больной — послеоперационный шок.

Рис. 4.

Проведены клинико-рентгенологические наблюдения за больными в течение до двух лет после операции. Рентгенологические исследования показывают, что проходимость соустья, наложенного электрохирургическим методом, оказывается достаточной. Ни в одном случае в дальнейшем не наступило сужения анастомоза. Рентгенологически обнаруживают те же изменения в области соустья, которые описаны (В. И. Казанский, 1951) при обычных пищеводно-кишечных соустьях. В ближайшие дни послеоперационного периода у некоторых больных наблюдались спазмы в области соустья. Подшитая тощая кишка может дилатироваться с образованием газового пузыря. В последующие дни больные свободно глотали жидкую и твердую пищу.

Электрохирургическую методику пищеводно-кишечного и пищеводно-желудочного анастомоза мы применяли и при резекциях грудного отдела пищевода на различных уровнях, что будет служить предметом отдельного сообщения. Здесь мы укажем, что ни в одном случае не наблюдалось расхождения швов пищеводно-желудочного и пищеводно-кишечного анастомозов.

Преимущества предлагаемой методики оказались бесспорными при сопоставлении первого опыта электрохирургических тотальных гастроэктомий с наблюдениями оперированных в клинике обычным способом. Швы накладывают при электрохирургической методике на не травмированные зажимами ткани. Операция протекает асептично. Вскрытие просветов сшиваемых органов производится лишь после герметизации их наложением швов, происходит склеивание и срастание неинфицированных тканей. При наложении соустья размер и место мобилизации пищевода не имеют значения, они определяются необходимой степенью радикальности вмешательства.

Наши клинические наблюдения, нам кажется, опровергают установившийся взгляд о решающем значении шва слизистой в исходе приживления тканей в области соустий с пищеводом.

ЛИТЕРАТУРА

1. А. М. Дыхно. Рак желудка, Красноярск, 1955.
2. В. И. Казанский. Чресплевральная резекция грудного отдела пищевода при раке. Медгиз, М., 1951.
3. А. А. Полянцев. Хирургическое лечение больных раком пищевода и кардии. Медгиз, М., 1954.
4. М. З. Сигал. Новая методика супракардиальных гастроэктомий и модификация техники электрохирургических субтотальных резекций желудка. 2 съезд онкологов и 3 съезд рентгенологов и радиологов УССР. Тезисы докладов, Киев, 1956, стр 271—272.
5. М. З. Сигал. Новая модель желудочного зажима. В статье Ю. К. Квашнина: «Некоторые предложения по усовершенствованию хирургического инструментария и лечебно-диагностической аппаратуры». Хирургия, 6, 1956, стр. 80—83.
6. С. А. Холдин. Электрохирургические резекции и анастомозы на желудочно-кишечном канале. Л., 1941.
7. С. А. Холдин. Злокачественные опухоли желудка. В книге: «Злокачественные опухоли», т. 2, Л., 1952, стр. 489—649.
8. М. С. Шульман. Наша методика электрохирургической резекции желудка при раке. Новости медицины. Злокачественные опухоли. 1948, стр. 15—18.
9. W. Wayne Babcock. Aseptic Gastrointestinal Anastomosis; a One Clamp Method of Universal Application, surgery Gynecology and Obstetrics, Vol. 75, Numb. 4 1942, 485—498.

Поступила 10 июня 1957 г

НАШ ОПЫТ ТРАНСТОРАКАЛЬНЫХ ОПЕРАЦИЙ НА КАРДИИ И ПИЩЕВОДЕ

М. И. СОКОЛОВ и Е. Г. ШМАУС

Из 1-го хирургического отделения Златоустовской городской больницы

За последние 7—10 лет трансторакальные операции вышли из стен клиник и стали все шире применяться в периферийных больницах.

Первая трансторакальная операция была произведена нами в декабре 1948 г. по поводу рака кардии, и к настоящему времени мы располагаем 41 наблюдением. По поводу так называемого кардиоспазма оперировано 5; все под местным обезболиванием; по поводу рака пищевода — 11, из них радикально — только 2 (умер 1); по поводу рака кардии — 25, из них радикально — 17 (умерло 3). 4 больных оперированы под наркозом. Таким образом, радикальная операбельность рака указанной локализации составила на нашем материале 52,7%. (А. А. Полянцев приводит цифру операбельности в 50%).

В литературе нет единого мнения о необходимости наложения пневмоторакса перед операцией. В. И. Казанский, Лимберг считают его необходимым. Б. В. Петровский же пишет: «Наши весьма многочисленные наблюдения убедили нас в полной безопасности хирургического пневмоторакса при условии принятия соответствующих мер профилактики. В процессе работы мы постепенно стали отходить от наложения искусственного пневмоторакса перед операцией. Мы стали вскрывать грудную полость так же, как и брюшную, без специальной подготовки и не наблюдали при этом снижения давления и декомпенсации дыхания» [3].

С 1952 г. мы стали оперировать без предварительно наложенного искусственного пневмоторакса и убедились в правильности выводов Петровского.

Непосредственно перед операцией мы всегда производим двухстороннюю шейную вагосимпатическую блокаду.

Оперируем при положении больного на правом боку на специальной подставке, которая позволяет иметь совершенно свободной правую руку больного для систематического измерения кровяного давления, контроля пульса и пр. Капельное переливание крови и других жидкостей в вену стопы или голени производится в продолжение всей операции.

В межреберные промежутки обязательно вводим спирт с новокаином для предотвращения послеоперационных болей.

По поводу кардиоспазма большинство авторов считает операцией выбора эзофагогастроанастомоз по Гейровскому — Юдину.

По поводу этого заболевания нами оперировано 5 человек. В 4 случаях был наложен линейный эзофагогастроанастомоз, в 1 — У-образный в модификации Юдина. Все оперированы трансторакально под местным обезболиванием с хорошим непосредственным эффектом. У одного через 3 года после операции вернулись все прежние симптомы.

По поводу рака кардии и пищевода мы сделали 19 радикальных операций. Из них в 14 случаях операция была закончена внутригрудным эзофагогастроанастомозом, а в 5 случаях — эзофагоеюноанастомозом.

Непосредственно после операции умерли: от недостаточности анастомоза — 3; от абсцедирующей пневмонии — 1.

В 1952 г. мы укрепляем внутригрудной анастомоз диафрагмальным лоскутом по Б. В. Петровскому. Впервые применив это предложение при резекции кардии, мы совершили ошибку, взяв короткий лоскут, которого хватило только на переднюю губу анастомоза.

На 12 день после операции обнаружена была недостаточность анастомоза. Больной умер. На вскрытии было обнаружено, что лоскут прочно сросся с пищеводом и желудком; на задней стороне, где не было лоскута, анастомоз разошелся.

После этого случая мы 11 раз применяли диафрагмальный лоскут с неизменным успехом. Но однажды нам еще раз пришлось убедиться в прочности анастомоза, укрепленного диафрагмальным лоскутом.

22 сентября 1953 г. после резекции пораженного участка пищевода был наложен эзофагогастроанастомоз на уровне 8 грудного позвонка, и анастомоз укреплен диафрагмальным лоскутом.

Гладкое послеоперационное течение. Так как у больного полностью отсутствовали зубы, ему была запрещена твердая пища до изготовления зубного протеза.

На 20-й день, перед выпиской, больной внезапно не стал глотать даже воду. Рентгеноскопически обнаружена полная непроходимость анастомоза. Выяснилось, что больной проглотил 3 куска вареного мяса, не разжевывая.

При помощи эзофагоскопа было извлечено 3 куска мяса общим весом 50 *г*. Проходимость полностью восстановилась.

Такая грубая манипуляция, как трехкратное введение эзофагоскопа, на 3-й неделе после операции прошла благополучно.

Торакотомий при неудалимых раках мы сделали 17. При этих операциях осложнений не было.

Следовательно, из 36 случаев рака кардии и пищевода радикальные операции произведены 19 больным.

Из них 4 умерли непосредственно от послеоперационных осложнений, что составляет 21%.

Из выживших после операции контролю подверглись 6; из них через 5 лет жив 1; через 3 с половиной года жив 1; через 2 года — живы 2; через 1 год и менее — 2.

Б. В. Петровский в своей монографии «Хирургическое лечение рака пищевода и кардии» указывает, что на 90 операций он имел 22 смерти, что составляет 24,5%.

Вышеизложенное позволяет нам сделать следующие выводы:

1. При кардиоспазме следует переходить к более радикальным методам — резекции кардии.

2. Операбельность при раке кардии и пищевода у нас еще очень незначительна, причиной чего мы считаем запоздалую диагностику.

3. Применение диафрагмального лоскута значительно увеличивает надежность внутригрудного анастомоза.

ЛИТЕРАТУРА

1. Е. Л. Березов. Хирургия пищевода и кардии при раке. Горький, 1951.
2. В. И. Казанский. Чресплевральная резекция грудного отдела пищевода при раке. Медгиз, 1948.

3. Б. В. Петровский. Хирургическое лечение рака пищевода и кардии. Москва, 1950.
4. Н. М. Амосов, И. П. Дедков, О. М. Авилова. Новый хирургический архив, № 3, 1955.
5. Н. Н. Еланский. Хирургия, № 4, 1956.
6. В. И. Казанский, Е. О. Ковалевский, К. Д. Макарова. Хирургия, № 11, 1956.
7. Б. В. Милонов. Хирургия, № 6, 1954.
8. Б. А. Петров. Хирургия, № 4, 1956.
9. Б. В. Петровский. Хирургия, № 8, 1952.
10. А. А. Полянцев. Хирургия, № 2, 1951.
11. А. Г. Соловьев и А. С. Пипко. Хирургия, № 1, 1953.
12. М. И. Соколов. Хирургия, № 10, 1954.

Поступила 17 июля 1957 г.

О НЕКОТОРЫХ ПРИНЦИПАХ ХИРУРГИЧЕСКОГО ЛЕЧЕНИЯ И ПРОФИЛАКТИКИ РАКА ГОРТАНИ

Проф. Н. Н. ЛОЗАНОВ и канд. мед. наук Л. Г. СВАТКО

Из кафедры болезней уха, носа и горла (зав.— проф. Н. Н. Лозанов) Казанского медицинского института, на базе Республиканской клинической больницы

Хотя методы противораковой борьбы за последнее десятилетие значительно обогатились за счет широкого внедрения в практику ионизирующей радиации — лучевой терапии, все же следует признать, что в отношении рака гортани, как и некоторых других его локализаций, хирургические методы, при всех их отрицательных сторонах, во многих случаях остаются незаменимыми и потому подлежат дальнейшей разработке и совершенствованию. Это необходимо признать еще и потому, что в технике операций и послеоперационного лечения, как и в подборе наиболее целесообразных сочетаний оперирования с лучевым лечением, остается еще много сторон, не проверенных отдаленными результатами. В этом отношении особый интерес представляет история борьбы принципиального радикализма при оперировании рака гортани с принципом максимального ее щажения для предотвращения инвалидности.

Как известно, еще в прошлом столетии стремление к наибольшему радикализму при удалении пораженной раком гортани воспринималось и врачами, и пациентами по-разному, начиная с первых тотальных экстирпаций гортани, связанных в Германии с именем основоположника этой операции Т. Бильрота (1873), а в России — В. С. Косинского (1877), П. Я. Мультановского (1875) и др. Так, известно, что вначале этими авторами удаление гортани из самых лучших побуждений производилось вместе с иссечением верхних колец трахеи, передней стенки пищевода, грудинно-ключично-сосковых мышц, а частично и глотки. Именно этому радикальному подходу отдавалось предпочтение, как наиболее надежному в смысле излечения, хотя уже и в то время, из гуманного стремления избежать потери голоса, были описаны такие консервативные операции, как половинное удаление гортани Т. Бильротом (1878), а у нас Н. В. Склифосовским (1875).

Однако, только с первых десятилетий текущего столетия была подведена более прочная база под давнее стремление снизить послеоперационную (25—40%) смертность, сохранить речь и избежать инвалидность, связанной с полной потерей голоса и неизбежным постоянным дыханием через трахеотомическую канюлю. Стимулом для постепенного отхода от радикализма с начала текущего столетия послужили и обнадеживающие результаты лучевой терапии, быстро нашедшей себе сторонников и среди врачей, и особенно среди больных.

Все эти причины легли в основу роста популярности методов такого удаления опухоли, при котором сохранилась бы половина или большая часть гортанного скелета, а вместе с этим и дыхание через естественные пути и возможность голосообразования. Это особенно важно в условиях холодного климата, так как известно, что дышащие не через естественные пути, а через трахеотомическое отверстие оказываются весьма подверженными трахеобронхитам и пневмониям в холодное время года. Именно под влиянием этого обстоятельства едва ли не лучший европейский мастер тотальных экстирпаций — Глюк, еще в 1909 г. успешно выступивший с первым опытом 128 тотальных экстирпаций гортани, в дальнейшем стал переходить к совершенствованию метода половинного удаления гортани при раковом ее поражении. И в Америке, и в Англии с 20—30-х годов находит поддержку (Джексон, Томсон) признание чрезмерной травматичности полного удаления гортани и предлагается ограничиваться частичным ее удалением — гемиларингэктомией или просто ларингофиссурой, с иссечением или диатермо-коагуляцией опухоли. И в отечественной литературе в противовес проф. М. Я. Харшаку, стоявшему на позициях радикализма, появляются сообщения (Н. А. Паутов, В. В. Шапуров и др.), свидетельствующие о стремлении избежать тотальной экстирпации, с заменой ее воздействием только на пораженный опухолью участок через ларингофиссуру.

Разработанная Отаном операция половинного иссечения гортани с 30-х годов стала пропагандироваться как важнейший шаг в оперативном лечении рака гортани, отвечающий чаяниям больного и потому расширяющий контингент оперирующихся. Эта операция преследовала не только сохранение голоса и дыхания через естественные пути, но в большей мере, чем другие методы, обеспечивала операционную абластику и асептику, так как при ней иссечение зоны опухоли производится в пределах здоровых тканей без предварительного вскрытия гортани (Ф. С. Бокштейн).

Значение этих сторон оперирования было особенно велико в допенициллиновый период. Однако, накопление опыта в отношении отдаленных результатов применения всех методов частичного удаления гортани, включая и метод Отана, показало их несовершенство при сочетании с лучевой терапией из-за последующих перихондритов. Стремление использовать предоперационное облучение для предотвращения рецидивов и метастазов привело к ограничению применения всех консервативно-хирургических методов лечения рака гортани. Случаи же рецидивов и появление метастазов после консервативных операций, даже при предварительной и последующей лучевой терапии, послужили стимулом для возвращения к прежнему радикализму. Этому весьма способствовало и то, что предварительная лучевая терапия, назначаемая с целью предупредить метастазы,— на деле стала ошибочно пониматься пациентами как возможность вообще избежать оперирования и отбросить самую мысль об операции. И вот, когда после ряда курсов облучения и иногда значительного периода сомнений и нерешительности и врач, и пациент, наконец, приходят к мысли о неизбежности операции,— уже никакие консервативные методы непригодны, и радикализм оперирования с последующей лучевой терапией остается единственной возможностью, если не излечения, то во всяком случае продления жизни больного.

Подобные обстоятельства и являются причиной резкого снижения частоты консервативно-хирургических вмешательств в клинической практике и замены их тотальной экстирпацией гортани.

Это наглядно подтверждает опыт отечественных и зарубежных клиник и, в частности, опыт Гельсинфоргской университетской отоларингологической клиники, опубликованный Эйно Вагери (Eino Vaheri, 1956).

Об этом же свидетельствует и опыт нашей клиники, показывающий, что в 1947—1948 гг. половинное удаление гортани при ее раковом поражении производилось чаще (11 больных), так как для таких операций встречались подходящие больные. В последние же годы, из-за переоценки представителями рентгенологии и больными эффективности лучевой терапии, у нас резко сократилось число больных, которым можно было бы без прямого риска рецидивов и метастазов производить удаление

опухоли при сохраненном скелете гортани или половинное удаление гортани.

Иллюстрацией может служить больной Э., прошедший осенью 1955 г. курс рентгенотерапии в онкологической клинике ГИДУВа и оперированный нами в мае 1956 г. по поводу раковой опухоли, располагавшейся на правой истинной голосовой связке и правом морганиевом желудочке.

Хотя прорастания опухоли в мышцы, суставы и в хрящевой остов гортани не было, за что говорила подвижность пораженной половины гортани, все же, имея в виду коварство желудочковых локализаций гортанного рака, а также возможность послеоперационного перихондрита от предшествующей рентгенотерапии, незначительно уменьшившей размеры опухоли,— мы предложили не половинное, а полное удаление гортани. Но здесь мы встретили серьезное сопротивление со стороны больного и его близких. Сам пациент, имевший 40-летний возраст, до того хотел сохранить голос и связанную с ним работу по строительной специальности, что совершенно сознательно, признавая риск консервативного оперирования (о чем он достаточно осведомился из литературы), просил о консервативной операции и о сохранении ему голоса и не соглашался на тотальное удаление, которое ему предлагалось не только нами, но и специалистами Москвы, куда он по нашему совету обращался, поскольку мы рассчитывали, что подтверждение нашей позиции в другом городе убедит больного. Но случилось наоборот: вернувшись из Москвы и увидав там многих уже радикально прооперированных больных, пациент стал еще настойчивее просить о консервативной операции, надеясь избежать инвалидности. В связи с этим ему была сделана операция частичной экзентерации гортани, с нижней трахеотомией и ларингофиссурой. Стремясь подальше отступить от зоны расположения опухоли, рассечение щитовидного и перстневидного хрящей производилось не по средней линии, а на 1 *см* отступя от нее в здоровую сторону. Затем была проведена отслойка внутренней надхрящницы пораженной половины щитовидного хряща; далее на этой же стороне произведены расслоение щито-перстневидной мембраны и частичная отслойка внутренней надхрящницы перстневидного хряща на пораженной опухолью стороне гортани. В результате все внутригортанные мягкие ткани на больной стороне вместе с надхрящницей оказались отслоенными от гортанного скелета, опухоль располагалась в центре отслоенного участка, и ее оказалось возможным иссечь в пределах здоровых тканей кривыми ножницами, вместе с ложной и истинной голосовыми связками и морганиевым карманом, от уровня черпало-надгортанной складки до края перстневидного хряща. Сзади же иссечение захватывало вокальный отросток черпаловидного хряща больной стороны. Кровоточащие сосуды по краю иссечения были обшиты кетгутом. Хрящи гортани, подкожная клетчатка и кожа зашиты послойно. Трахеотомическая трубка оставлена до окончания рубцевания.

Непосредственно после операции одна половина гортани оказалась обнаженной до хряща, лишенного надхрящницы, который выглядел белым пятном. Такое оголение хряща, приводившее в допенициллиновый период к некрозу с последующим перихондритом, могло угрожать стойким стенозом гортани. Нужно сказать, что и у нас в первые дни после операции при взгляде на хорошо зажившую наружную рану гортани возникали опасения, удастся ли пенициллино- и стрептомицинотерапией предотвратить секвестрацию оголенной хрящевой ткани, к тому же находящейся под постоянным инфицированием.

Не без тревоги замечали мы запах некрозов при выдохе, ожидая гранулирования и вторичного заживления. Видимо, предшествующая рентгенотерапия затруднила этот процесс, так как края внутригортанной раны около месяца представлялись инфильтрированными и покрытыми серым некротическим налетом с запахом. Больной, кроме пенициллина, получал и стрептомицин. Результат превзошел все ожидания. Рана зарубцевалась полностью, скелет гортани избежал перихондрита, а на месте дефекта образовался рубцовый тяж, напоминающий по форме голосовую связку, благодаря чему голосовая функция сохранилась, а голосовая щель вполне обеспечивает дыхание через естественные пути. Самочувствие хорошее. Срок наблюдения к настоящему времени превышает 2 года.

Однако, наряду с успехом консервативного оперирования после лучевого лечения, наш опыт, охватывающий за послевоенные 8 лет (1948—1956 гг.) около 40 случаев полных удалений гортани, настоятельно говорит о необходимости следовать и по пути расширения радикализма, в виде тотальной экстирпации гортани с хирургической обработкой шейной лимфатической системы по Крайлю, при возникновении регионарных метастазов в лимфоузлах.

Каковы же исходные положения, которые должны лечь в основу дальнейшего расширения и совершенствования лечения рака гортани? На первое место здесь следует поставить мероприятия по ранней диагностике рака гортани и предраковых состояний. Учитывая нечеткость

определения предраковых состояний гортани вообще, на практике к ним следует относить, начиная с 30 лет, следующие процессы: папилломатоз, гиперкератоз, пахидермии и лейкоплакии гортани, гипертрофические хронические ларингиты, упорно не поддающиеся лечению, особенно с наклонностью к полипозу и гипертрофии, а также доброкачественные опухоли — типа фибром, ангиом, хондром.

Все эти местные патологические процессы, как нам кажется, приобретают особое значение в смысле близости ракового перерождения, особенно тогда, когда они сочетаются с общими проявлениями мышечной слабости и быстрой утомляемости. Из практики известно, что быстрая утомляемость мышц, отмечаемая даже при ненарушенной упитанности и хорошей мускулатуре, судя по анамнезу, предшествует самым ранним стадиям раковой болезни. Такого рода наблюдения, опирающиеся на врачебный опыт, общеизвестны, но морфологическое объяснение они получили лишь в последнее время, при изучении состояния нервно-мышечного аппарата у раковых больных (Л. Г. Сватко, 1954). Эти нейрогистологические исследования были начаты при раке гортани с обследования гортанных мышц в зонах, отдаленных от расположения опухоли (например, на противоположной по отношению к опухоли стороне гортани). При этом изучалось состояние нервных окончаний, как чувствительных, так и двигательных. Закономерно выявились при раковой болезни две стадии или степени их дегенерации: реактивная в форме раздражения и деструктивная, вплоть до разрушения нервных структур.

В ходе выполнения этой работы возник вопрос: охватывает ли этот дегенеративный процесс нервно-мышечные аппараты только пораженного раком органа, или же это общее поражение всех мышц организма или какой-либо группы их, например, иннервируемых системой блуждающего нерва?

Не имея возможности производить нейрогистологическое обследование мышц у людей, имеющих какие-либо предраковые процессы, мы вынуждены были пойти обходным путем в разрешении этого вопроса. Именно, наряду с обследованием мышц гортани при ее раковом поражении, предпринято было такое же обследование при внегортанной локализации рака, например, у больных, умерших от рака желудка, матки, пищевода, кишечника. Оказалось, что и там дегенеративные изменения нервов в гортани имеют место, и, притом, они выражены даже более резко,— чем при поражении раком самой гортани, о чем говорит множество деструктивных очагов в двигательных нервных окончаниях мышц гортани. Это находит свое объяснение в том, что у таких обследованных была до операции раковая кахексия, усиливающая, как известно, все дегенеративные процессы, которой не было у больных, оперированных нами по поводу рака гортани. Подобные изменения деструктивного характера обнаружены были и в других поперечно-полосатых мышцах (межреберные, диафрагмальные, грудинно-ключично-сосковые и др.). Следует отметить, что дегенеративными изменениями менее затрагиваются чувствительные нервно-мышечные аппараты, по сравнению с двигательными, что вполне соответствует преобладанию прогрессирующей мышечной слабости над чувствительными и, в частности, болевыми расстройствами у раковых больных.

Наконец, с целью контроля нами проведено такое же микроскопическое обследование нервно-мышечного аппарата гортаней людей, умерших не от раковой болезни, а от других причин, например, от уличной травмы, менингита, причем у них ни в одном случае таких дегенеративных изменений нервного аппарата гортани не найдено.

Таким образом, из этих данных можно сделать вывод о том, что дегенеративные изменения нервных окончаний в мышцах сопутствуют ра-

ковой болезни еще с самых ранних ее стадий, а возможно и предшествуют ей.

Что же должно лежать в основе раннего или, вернее, своевременного распознавания рака гортани? Прежде всего — действенная, а не созерцательная онкологическая настороженность лечащих врачей всех специальностей. Такая онкологическая настороженность, по нашему мнению, необходима в отношении мужчин и реже женщин с перечисленными местными гортанными процессами и общей адинамией, начиная с 30 лет; эта настороженность должна нарастать от 40 до 60—70 лет. Все такого рода люди при появлении первых расстройств функции гортани должны подвергаться ларингологическому обследованию, что позволит отбирать лиц, подозрительных в отношении предрака и рака, и потому нуждающихся в более детальном ЛОР-онкологическом обследовании с применением лабораторных анализов, рентгеновского обследования, а в случае нужды — и биопсии.

Разумеется, эти мероприятия еще не обеспечат раннего выявления всех без исключения раковых и предраковых гортанных процессов, так как известно, что при некоторых локализациях гортанные опухоли долгое время протекают без симптомов, побуждающих к ларингоскопии. Но лишь таким путем можно постепенно достигнуть раннего выявления обращения больных раком гортани и предотвратить первичные обращения больных в IV стадии, что, к сожалению, нередко встречается и до сих пор.

Несомненно, для успеха в противораковой борьбе вообще, и, в частности, в специальной ее области — ларингологии — большая роль принадлежит объединению усилий представителей разных специальностей в порядке взаимной помощи и перенесения ценного опыта из одной специальности в другую. Этим целям должна служить активная деятельность не только отоларингологических, но и онкологических научных обществ.

ВЫВОДЫ:

1. Хирургические методы лечения рака гортани должны сочетаться с лучевой терапией, но без тенденции полной замены ею даже при первом положительном ее эффекте, поскольку в отношении последующего роста опухоли роль хирургических методов, а, следовательно, и ответственность врача, за их своевременное применение, возрастает.

2. Хирургические методы лечения рака гортани целесообразно применять и развивать в двух направлениях: консервативном, предусматривающем сохранение функции гортани, и радикальном — с удалением не только самой гортани, но и шейных лимфоузлов при обнаружении в них метастазов, причем выбор характера вмешательства должен быть строго индивидуальным в каждом данном случае.

3. При современной недостаточности знаний в отношении времени перехода предраковых состояний в рак, на практике нужно больше придавать значение таким общеизвестным фактам, как мышечная слабость и утомляемость больных, в основе которых лежат реактивные и дегенеративные изменения нервного аппарата поперечно-полосатых мышц, выявляемые нейрогистологическим исследованием у раковых больных в самых начальных стадиях появления новообразования.

ЛИТЕРАТУРА

1. В. С. Косинский. Медицинское образование, т. VII, 1877, стр. 715—718.
2. Н. Н. Лозанов. Экзентерация гортани в начальных стадиях рака и при папилломатозе с атипическим разрастанием эпителия. Тезисы докладов V Всесоюзного съезда оториноларингологов. Ленинград, 1958.

3. П. Я. Мультановский. Медицинский вестник, 1875, № 41 и протокол Общества русских врачей в С.-Петербурге, т. 26, стр. 31, 1875—1876 гг.
4. Н. А. Паутов. Юбилейный сборник ОРЛ, посвященный проф. А. И. Зимину. Новосибирск, 1933, стр. 126—128.
5. Н. В. Склифосовский. Pharyngotomia subhyoidea. Хирургическая летопись, т. II, 1892.
6. Л. Г. Сватко. Тезисы докладов V Всесоюзного съезда оториноларингологов. Ленинград, 1958.
7. В. В. Шапуров. Хирургическое лечение болезней и повреждений уха, горла и носа. Медгиз, 1946, стр. 261—282.
8. М. Я. Харшак. РОЛ, № 3, 1925.
9. Он же. Рак гортани. Сборник, под ред. Быховского и Кучеренко. Медгиз, Киев, 1937, стр. 148—153.
10. A. Hautant. Цитировано по Ф. С. Бокштейн. Хирургические болезни глотки, гортани, пищевода. Медгиз, 1954, стр. 461—464.
11. Eino Vaheri. Acta otolaryngologica, 1956, fasc. 5, S. 439—446.
12. Gluck und Soerensen. Resektion und Extirpation des Larynx. Katz — Blumenfeld's, Hf. 4, Bd. Leipzig, 1932.
13. Chevalier L. Jackson. Cancer of larynx. W. B. Saunders Company. Philadelphia and London, 1946, 5, 559—582.

Поступила 16 мая 1958 г.

АКТУАЛЬНЫЕ ВОПРОСЫ ЛЕЧЕНИЯ ОТКРЫТЫХ ПЕРЕЛОМОВ КОСТЕЙ

Проф. Л. И. ШУЛУТКО и канд. мед. наук Я. И. ТАРНОПОЛЬСКИЙ

Из Казанского научно-исследовательского института травматологии и ортопедии

При обилии литературы по вопросам лечения больных с открытыми повреждениями скелета эта проблема еще заслуживает серьезного внимания. Значительные достижения современной науки в области глубокого изучения динамики весьма сложных процессов, сопровождающих травму, и открытие эффективных антибиотических препаратов имеют положительную роль в разрешении ряда вопросов, касающихся открытых переломов костей.

Наибольшую опасность для жизни и восстановления трудоспособности после открытого перелома представляют первичные осложнения в виде кровотечения и шока, а в дальнейшем — нагноительные процессы, нередко приводящие к остеомиелиту, сепсису и даже смертельному исходу. Очевидно, что при лечении данного контингента больных основное внимание должно быть направлено на применение средств, обеспечивающих профилактику указанных тяжелых осложнений.

Вызывает известный интерес и статистический материал, анализ которого может быть важен для разработки мер профилактики.

Мы располагаем материалом, охватывающим 1247 случаев открытого перелома различных костей. Эти случаи наблюдались в течение ряда лет в хирургических стационарах Казани. Анализ сводного материала, наш личный опыт и оценка выработанных в Казанском научно-исследовательском институте травматологии и ортопедии мер профилактики осложнений и лечения этих больных позволяют нам высказать свое мнение по некоторым, наиболее актуальным вопросам, касающимся открытых переломов костей.

Приведем предварительно некоторые статистические данные. Исследуемый контингент большей частью состоял из мужчин: из 1247 их было 888, а женщин только 359.

Из общего числа пострадавших в возрасте от 20 до 29 лет было 27,5%, от 30 до 39 — 19%, от 15 до 19 — 16,2%, от 40 до 49 лет — 12,6%.

Особо следует отметить, что дети от 8 до 14 лет с открытыми переломами костей составляют 10,7% всего количества больных. Таким образом, контингент больных с открытыми переломами костей состоит, в значительной степени, из людей цветущего (около 60%), а также детского и юношеского (около 27%) возраста.

Анализ по видам травматизма показывает, что на первом месте (в 49,6% случаев) находится производственный травматизм, второе место занимают транспортные травмы — в 31,8% случаев, в значительно меньшей степени — несколько выше 9% — открытые переломы были результатом бытовых травм. Неизмеримо меньшее количество пострадавших было вследствие уличного, спортивного и других видов травматизма.

По данным литературы и на нашем материале, наибольшее количество открытых переломов встретилось на верхней — в 51,5% случаев — и в 34,9% — на нижней конечности; на повреждения черепа падает 7,2% случаев, а множественные повреждения наблюдались в 5,5% случаев.

Выяснилось отсутствие совпадения в локализации переломов у мужчин и женщин. Так, переломы предплечья у мужчин были в 3,6% случаев, а у женщин эта локализация наблюдалась в 9,2%; несколько меньшая разница, но все же заметная, имеется в отношении как повреждений голени, которые встречались у мужчин в 18,5, а у женщин — в 14,8%, так и стопы: у мужчин — 14,2%, а у женщин — 11,1%.

Обращают на себя внимание некоторые различия в возрастном составе. Так, открытые переломы у мальчиков от 8 до 14 лет наблюдались в 12,7% общего количества, а у девочек этого возраста — только в 5,6%, в то время как в возрасте от 30 до 39 лет мужчины пострадали в 17,2%, а женщины в 23,4% случаев. Если нетрудно объяснить преимущественную частоту переломов у мальчиков, которые более подвижны и шаловливы, чем девочки, то объяснить это в отношении преобладания переломов у женщин в возрасте 30—39 лет несколько сложнее. Возможно, это преобладание находится в зависимости от характера работы и от вида травматизма.

Заслуживает анализа средняя продолжительность стационарного лечения больных с открытыми переломами, в зависимости от локализации повреждения.

При выяснении продолжительности лечения нужно учесть, что пребыванием в стационаре весь процесс лечения не заканчивается. Как правило, этого рода больные в фиксирующих повязках выписываются домой, когда миновала опасность осложнения и когда больной может продолжать лечение в амбулаторных условиях.

Эти данные представляются в следующем виде. Больные с переломами костей стопы находились в стационаре в среднем 51,5 дня, с переломами костей голени — 50,1 дня, переломами бедренной кости — 41,7 дня, переломами плеча — 32,0 дня и переломом костей предплечья — 22,7 дня.

Замечено, что при средней продолжительности стационарного лечения больных с открытыми переломами бедра в 41,7 дня у этих же больных, пострадавших на производстве, средний срок стационарного лечения возрастает до 65,3 дня, а при бытовом травматизме — до 71 дня; в то же время больные с открытыми переломами костей стопы, пострадавшие от производственного травматизма, находятся на стационарном лечении в два раза меньше общих средних сроков для этой локализации; аналогичная картина выявляется при анализе переломов костей голени у больных, пострадавших в результате уличного травматизма, когда средний срок их пребывания на койке равен 26,8 дня, при общем среднем сроке для голени в 50,1 дня.

Совершенно иное впечатление остается при анализе летальности в зависимости от локализации повреждения. Эти данные показывают,

что в казанских хирургических лечебных учреждениях из всех пострадавших, доставленных в стационары с открытыми переломами бедренной кости, умерло 40,5%; повреждения костей черепа занимают второе место— 17,6%, голени — третье (13%). Особенно большое количество летальных исходов (57,6%) наблюдалось при множественных переломах.

Столь большой процент летальности при открытых повреждениях бедра, очевидно, объясняется наиболее тяжелым течением повреждений с этой локализацией, больные обычно доставляются в стационар в состоянии тяжелого шока (более $^2/_5$ всех случаев), нередко теряют большое количество крови, вследствие повреждения крупных магистральных сосудов.

Если сопоставить среднюю продолжительность пребывания в стационаре и летальность этой тяжелой группы больных с аналогичными цифрами при открытых переломах костей голени и стопы, то можно получить объяснение, почему средний койко-день для больных с переломами бедренной кости меньше, чем при повреждениях стопы и голени.

Есть основание считать, что снижение средней продолжительности лечения в стационаре больных с открытыми переломами бедренной кости объясняется кратковременным пребыванием в стационаре $^2/_5$ больных этой группы, у которых имелся летальный исход. Это положение и повлияло на уменьшение среднего общего койко-дня для этих больных.

Известно, еще со времен Фридриха, что ранняя доставка в стационар для хирургической обработки больных с открытыми переломами весьма значительна для дальнейшего течения процесса. Можно с удовлетворением отметить, что в Казани доставка больных с момента происшествия проводилась вполне удовлетворительно. Так, до 1 часа было доставлено 53,6% больных, от 1 до 3 часов — 29,4%, от 4 до 6 часов — 5,8%, свыше 7 и до конца первых суток — 4,2%, и лишь 7% всего состава больных было доставлено позже суток с момента повреждения.

Переходя к некоторым вопросам лечения обсуждаемой группы больных, воспользуемся только опытом Казанского института травматологии и ортопедии.

В нашем институте при доставке больного придерживаются следующих принципов лечения открытых переломов костей: 1) незамедлительное проведение всего арсенала противошоковых мероприятий и средств, мобилизующих силы организма; 2) при общем удовлетворительном состоянии — неотложная первичная обработка раны, репозиция отломков и первичный шов; при необходимости — первичная кожная пластика; 3) тщательная иммобилизация; 4) применение антибиотиков и средств, улучшающих общее состояние больного.

Само собой разумеется, что больной остается под неослабным наблюдением врача. При возникновении нагноительного процесса в области раны швы распускаются, а лечение проводится открытым способом.

В развитии осложнений после открытых травм Н. Н. Бурденко важное значение придает обширности, тяжести повреждения тканей и микробному фактору.

И. Г. Руфанов рекомендует при оценке раневых осложнений учитывать не только состояние области повреждения, но и общее состояние, а также реактивность организма.

Эту позицию поддерживает Л. С. Черкасова, которая подчеркивает, что шок и потеря крови значительно понижают реактивность и сопротивляемость органов и систем к инфекционно-токсическим осложнениям.

Нередко при открытых переломах нам, прежде всего, приходится заняться выведением больного из шокового состояния, а затем уже оперировать.

Не останавливаясь на чрезвычайно важных теоретических вопросах о возникновении шока и тех сложных патофизиологических нарушениях, которые развиваются при этом во всем организме пострадавшего, мы хотели бы затронуть лишь ряд небольших вопросов.

Первый — о снятии болевого импульса, исходящего из раневой области. Думаем, что нет необходимости разъяснять важность этого мероприятия для ослабления или полного устранения шокового состояния.

В нашем институте мы применяем вагосимпатическую блокаду при повреждениях грудной клетки; при повреждениях конечностей — футлярную блокаду $^1/_4$ % раствором новокаина и, при необходимости, наложение жгута. Эти меры создают на определенный период времени благоприятные условия к химическому перерыву нервных проводников, благодаря чему нарушается проводимость громадного потока болевых импульсов от очага поражения.

Благоприятное впечатление оставила у нас при больших травмах нижних конечностей внутритазовая блокада по Школьникову, при которой введение в тазовую клетчатку 100—200 $^1/_4$ % новокаина обеспечивает довольно продолжительную анестезию в соответствующей нижней конечности.

Естественно, для борьбы с шоком должно проводиться не только обезболивание. Огромная роль принадлежит переливанию крови и применению целого комплекса средств. При переливании крови нередко ограничиваются малыми дозами. Это количество при II и III степенях шока малоэффективно. Как показывает опыт, успех может быть обеспечен при переливании массивных количеств крови от литра и выше. К этому часто мы присоединяем внутривенное вливание глюкозы, бромистого натрия, 10 *см*^{3} чистого спирта. Эффективно внутривенное введение кровезамещающих и противошоковых жидкостей.

Нередко приходится проводить внутриартериальное переливание или же внутривенное капельное переливание массивных доз крови. При последнем нами используется и внутрикостный путь.

В комплекс противошоковых средств входят инъекции морфина, камфары, эфедрина, цититона, кардиамина и других сердечных средств. Такая тактика борьбы с шоком почти всегда приводила к успеху.

Учитывая особую важность мер, предупреждающих осложнения после открытых переломов, сотрудники нашего института изучали развитие и предупреждение нагноительных осложнений.

По этому вопросу желательно привести некоторые данные работ А. Я. Еселевич, А. Ю. Подвального и Е. Г. Антоновой. В одной из них исследовалась микрофлора раневого отделяемого, взятого у 122 больных со свежими открытыми переломами.

При заживлении ран первичным натяжением дело ограничивалось однократным лабораторным исследованием, а при осложнении гнойно-воспалительным процессом материал для посева брался неоднократно — до 10 исследований. Оказалось, что у значительного количества больных, раны которых зажили первичным натяжением, раневое отделяемое при исследовании до первичной обработки было стерильным или содержащим бактерии-сапрофиты. При заживлении ран вторичным натяжением первичный засев раневого отделяемого обычно давал рост бактерий. В ряде случаев к сапрофитической микрофлоре, имевшейся вначале, в дальнейшем при заживлении раны вторичным натяжением присоединились различные патогенные и условнопатогенные бактерии.

Тяжелое течение травматической болезни, как правило, сопровождалось присутствием патогенных микробов, в числе которых нередко находили b. perfringens.

Таким образом, бактериологическое исследование показало стерильность ран многих наших больных.

Наряду с этим, в случаях развития воспалительного процесса последующие анализы указывали на увеличение «загрязненности» патогенными микробами.

Стерильность ран не должна создавать у врача впечатления благополучия и исключать необходимость хирургической обработки. Это отсутствие роста бактерий при посеве материала из раны можно объяснить по-разному. Прежде всего, оно возможно в случаях доставки пострадавшего в лечебное учреждение через короткий срок после травмы. За это время попавшие в рану микробы не получили еще возможности размножиться в такой степени, чтобы обсеменить все участки раневой поверхности. Поэтому взятый из «незагрязненных» участков материал в ряде случаев окажется стерильным. Нельзя при объяснении стерильности исключить также и бактерицидное влияние имеющейся на раневой поверхности крови, которая часто попадает в материал, взятый для посева. Что касается последующего увеличения микробной загрязненности ран, то причина, по-видимому, заключается в ряде моментов.

Несомненно, немаловажны состояние самой перевязочной и опрятность медицинского персонала. Недостаточно высокая требовательность к обеспечению асептики, как в отношении перевязочного материала, инструментария, так и рук персонала, может привести к усилению микробизма в ране. Отсутствие у медицинского персонала масок так же может сыграть в данном вопросе недопустимо отрицательную роль.

При выяснении причин усиливающегося загрязнения ран микробами следует учесть и возможности аутоинфекции со стороны самого больного. По этому поводу в литературе имеется ряд сообщений.

Таким образом, для профилактики осложнений в ране весьма значительны высокие требования к проведению тщательной асептики и антисептики в перевязочной.

Помимо общеизвестных мер, можно рекомендовать систематическое облучение перевязочной бактерицидной лампой, особое внимание обратить на одежду и руки врачебного, среднего и младшего персонала, принимающего участие в перевязках, а также хорошо изолировать рану от возможного контакта с ней самого больного. Во время перевязок все, включая больного, должны быть в масках и шапочках.

Для профилактики осложнений открытых ран важны мобилизация сил организма больного и хирургическая обработка раны с обязательным применением антибиотиков.

В связи с применением антибиотиков хочется поделиться результатами экспериментальной работы нашей сотрудницы Е. Г. Антоновой — о профилактике инфекций при открытых повреждениях костей.

Е. Г. Антонова проделала несколько серий опытов на крысах и кроликах. Сенсибилизированному животному производился открытый перелом кости, а в костномозговой канал отломка вводилась культура золотистого гемолитического стафилококка.

В одной серии опытов, одновременно с введением культуры, однократно вводился пенициллин; в другой — в течение 2 суток после нанесения травмы продолжалось внутримышечное введение антибиотика. Имелась и контрольная группа животных, где после сенсибилизации только вводилась культура золотистого стафилококка.

Через известный срок в контрольной группе у всех животных развился остеомиелит. У тех, где однократно вместе со стафилококками ввели пенициллин, лишь у половины животных возник остеомиелит. В серии опытов, где пенициллин вводился троекратно, остеомиелита не было ни у одного из подопытных животных.

Эти исследования позволили выявить положительное значение введения антибиотиков в момент инфицирования кости и в ближайшие сутки после заражения. Эти факты подтверждаются и в клинической практике. Поэтому применение антибиотиков у больных с открытыми переломами, понятно с учетом возможной антибиотической резистентности микробов, следует считать важным средством профилактики нагноительных осложнений в мягких тканях и скелете.

Недавние предложения применять антибиотики пролонгаторного действия или же, как предложил М. И. Куслик, использовать для указанной цели желатиновую капсулу с начинкой антибиотиком — имеют смысл в предупреждении нагноительных процессов.

В течение последнего времени нами проводятся экспериментальные исследования по указанному вопросу. Имеются некоторые успехи в подборе метода, обеспечивающего пролонгированное действие антибиотиков. Но на данном этапе мы не считаем эту работу законченной и сумеем окончательные результаты о ней сообщить позднее.

Представленный нами материал позволяет сделать заключение о том, что открытые переломы занимают значительное место среди травм. Однако, опасность возможных осложнений при них может быть резко снижена при обеспечении следующих мер:

а) ранняя доставка больных в хирургическое учреждение;

б) применение современного арсенала противошоковых средств, включая вагосимпатическую и футлярную блокаду по Вишневскому, внутритазовую — по Школьникову, массивные дозы переливаний крови, используя артериальный и внутрикостный путь и современные сердечные средства;

в) в борьбе с нагноительными процессами — ранняя хирургическая обработка раны, репозиция отломков, включая, при соответствующих показаниях, интрамедуллярный металлический остеосинтез, первичный шов, а при необходимости — кожную пластику по Красовитову;

г) обязательное применение антибиотиков — интрамускулярно, тотчас по доставке больного, в рану — при хирургической обработке и интрамускулярно — в послеоперационном периоде. Само собой разумеется, необходимо выяснить резистентность по отношению к применяемому антибиотику. Несомненно, более эффективно применение антибиотиков, имеющих пролонгированное действие, или же метода, создающего возможность постепенного включения в действие новых доз антибиотика;

д) придирчивое отношение к обеспечению полной асептики и антисептики в перевязочной и при обработке и перевязке раны.

Поступила 20 мая 1958 г.

ВНУТРИКОСТНЫЙ МЕТАЛЛИЧЕСКИЙ ОСТЕОСИНТЕЗ ПРИ ОТКРЫТЫХ ПЕРЕЛОМАХ ДЛИННЫХ ТРУБЧАТЫХ КОСТЕЙ

Научн. сотр. Ф. С. ЮСУПОВ

Из Казанского научно-исследовательского института травматологии и ортопедии (директор — проф. Л. И. Шулутко)

Цель лечения всякого перелома — быстрое достижение сращения отломков кости в анатомически правильных соотношениях и полное вос-

становление функции пострадавшего органа. Одномоментная репозиция отломков или скелетное вытяжение, как известно, не всегда приводят к успеху. Поэтому встречается немало случаев, когда бывает целесообразно применить оперативное сопоставление костных отломков.

Для удержания отломков в правильном положении использовались различные фиксаторы, однако, в последние годы при оперативном лечении закрытых диафизарных переломов значительное распространение получил метод внутрикостной фиксации металлическим штифтом.

Идея применения этого метода принадлежит русскому хирургу проф. В. И. Кузьмину, который еще в 1892 г. в факультетской хирургической клинике Казанского университета с успехом применил никелированные стальные гвозди. При применении вышеуказанного способа достигаются хорошая адаптация и надежная фиксация отломков, появляется возможность, в ряде случаев, оставить конечность без иммобилизации, рано начать лечебную гимнастику и сократить срок пребывания больного на койке.

Положительные стороны этого метода склоняли мысль хирургов к применению внутрикостной металлической фиксации и при открытых переломах. Однако, боязнь инфицирования костномозговой полости, развития остеомиелита и задержки регенерации костной мозоли при наличии инородного металлического тела в костномозговом канале, до недавнего времени, служила основным препятствием к развитию этой идеи.

Успехи в профилактике инфекции благодаря широкому применению антибиотиков, с одной стороны, и изменившиеся взгляды на взаимодействие костной ткани и нержавеющей стали, вследствие улучшения качеств последней, с другой, способствовали внедрению металлического остеосинтеза в практику хирурга и при инфицированных переломах.

В решениях секции ортопедии и травматологии XXVI съезда хирургов СССР по докладам Н. Н. Приорова, Л. И. Шулутко, В. С. Балакиной и Ф. Р. Богданова отмечено, что внутрикостная фиксация при открытых переломах является ценным методом.

В Казанском научно-исследовательском институте травматологии и ортопедии с начала 1953 г. ведется наблюдение над 47 больными, которым был произведен внутрикостный остеосинтез металлическими штифтами по поводу открытых переломов длинных трубчатых костей.

Подавляющее большинство больных были мужчины (41 на 6 женщин) и, главным образом, молодые в возрасте от 18 до 40 лет.

Вполне удовлетворительную картину представляет анализ сроков доставки наших больных после травмы. Большинство из них прибыли в институт в первые часы в пределах от 1 до 12 часов после травмы, и лишь 10 человек, из которых 9 — жители сельских районов, были доставлены позже суток.

При рассмотрении причин несчастных случаев выявлено, что производственный (23 больных) и транспортный травматизм (20 больных) являются преобладающими, и лишь в 4 причиной был бытовой травматизм.

Основными травмирующими факторами явились вращающиеся детали станков и машин (у 8), транспортная катастрофа (у 8), падение тяжелых предметов (у 7), колесо трамвая (у 5), переезд гусеницей трактора (у 3), падение с высоты 4 этажа (2), падение с подножки движущегося поезда (2), сбиты автомашиной (3) и т. д.

Как видно из таблицы № 1, переломы костей голени наблюдались у 22 больных, у 11 — бедренной кости, у 9 — переломы костей предплечья и у 5 — плечевой кости.

Остеосинтез металлическими штифтами при открытых переломах чаще всего применялся нами в тех случаях, когда возникали затруднения в удержании отломков в правильном положении, главным образом, при оскольчатых и косых переломах.

Таблица 1

Распределение переломов по локализации и характеру

Локализация	Поперечные	Косо-поперечные	Косые	Оскольчатые	Итого
Кости голени	1	3	5	13	22
Бедро	1	1	1	8	11
Кости предплечья	—	2	2	5	9
Плечо	2	—	1	2	5
Всего	4	6	9	28	47

В редких случаях больной поступал с повреждением одного сегмента скелета. Как правило, имелись множественные переломы, сочетающиеся с шоком, с сотрясением мозга, обширным повреждением мягких тканей, повреждением магистральных сосудов, нервов и т. д. (таблица № 2).

Таблица 2

Характеристика одновременных повреждений у больных с открытыми переломами костей

Сегмент, где сделана операция	Шок	Сотрясение головного мозга	Перелом основания черепа	Перелом позвоночника	Обширное размозжение мягких тканей	Повреждение магистральных сосудов	Повреждение нервов	Кровоизлияние в мозг	Перелом бедра	Перелом плеча	Травматический пневмоторакс	Двулодыжечный перелом	Перелом костей предплечья	Перелом нижней челюсти	Перелом ключицы	Перелом надколенника	Вывих бедра	Отрыв мыщелка бедра	Перелом костей кисти	Перелом костей стопы	Раны мягких тканей головы
Голень	8	4	1	1	8	5	4	1	—	1	2	1	2	—	—	1	1	2	—	2	4
Бедро	5	3	—	1	—	—	—	—	1	—	—	—	1	1	1	—	—	—	1	—	2
Предплечье	3	1	—	—	3	2	2	—	—	1	—	2	—	—	—	—	—	—	3	—	2
Плечо	2	—	—	—	2	2	2	—	—	—	—	—	—	—	—	—	—	—	1	—	—
Всего	18	8	1	2	13	9	8	1	1	2	2	3	3	1	1	1	1	2	5	2	8

У 11 больных при поступлении в Институт имелось состояние алкогольного опьянения, у 2 — шизофрения.

34 больным, тотчас при поступлении, после первичной обработки ран произведена фиксация отломков кости металлическими штифтами. Само собой разумеется, операция выполнялась лишь после выведения больного из шокового состояния. При этом особое внимание уделялось нами качеству обработки раны, от тщательности которой, как известно, в значительной степени зависит течение раневого процесса. Остальным 13 больным фиксация металлическими штифтами отломков

произведена в более поздние сроки. 7 больным применен металлический штифт при обширном размозжении всех тканей конечности, многооскольчатом смещенном переломе костей и повреждении магистральных сосудов и нервов (на голени у 4, на предплечье — у 2 и на плече — у одного).

У 1 больного, где оказались размозженными все ткани голени и повреждены магистральные сосуды, сохранить конечность не удалось, и произведена ампутация.

В спорных случаях, при массивной травме, в условиях стационара, когда нет твердого убеждения в жизнеспособности дистального отдела конечности, не следует спешить с калечащей операцией — ампутацией.

При операциях по поводу перелома бедренной кости применялся общий эфирный ингаляционный наркоз, а при остеосинтезе на других сегментах конечности — внутрикостная или местная новокаиновая анестезия в сочетании с футлярной блокадой.

Для фиксации фрагментов бедренной кости нами были использованы штифты Дуброва, а в последние годы — преимущественно штифты в модификациях нашего института. С целью фиксации отломков на голени, предплечье и на плечевой кости применялись эластические металлические штифты.

У больных с переломом бедра, после фиксации металлическим штифтом, гипсовая повязка применена лишь у 3. При переломе в других сегментах гипсовая повязка накладывалась почти во всех случаях. Без гипсовой иммобилизации, кроме этого, проведено лечение 1 больного, с переломом костей голени и плечевой кости.

В послеоперационном периоде у больных поддерживалась высокая концентрация антибиотиков. Для этой цели они вводились внутримышечно и в область перелома. Почти всем больным в послеоперационном периоде через 5—7 дней начиналось УФ-облучение раны.

Выявлена определенная зависимость степени болезненности от прочности остеосинтеза. Болевые ощущения у большинства больных в послеоперационном периоде, при прочном остеосинтезе, ликвидировались в течение первых же дней.

Таблица 3

Заживление ран у больных с открытыми переломами

Локализация перелома	Заживление первичным натяжением	Заживление вторичным натяжением	Итого
Голень	15	6	21
Бедро	11	—	11
Предплечье	7	2	9
Плечо	4	1	5
Всего	37	9	46

Раны у 37 больных зажили первичным натяжением; в 6 случаях отмечено поверхностное нагноение, не связанное с участком перелома. У этой группы больных отмечено заживление ран через непродолжительный период. У 3 больных с обширным размозжением тканей голени, многооскольчатым переломом и повреждением магистральных сосудов раны закрылись через 3—5 месяцев.

По нашим наблюдениям, создается впечатление, что прочный металлический внутрикостный остеосинтез при открытых переломах создает более благоприятные условия для регенерации тканей. При многооскольчатом переломе с беспорядочным расположением отломков металлический штифт после внедрения в костномозговой канал выполняет роль как бы внутреннего временного протеза.

Металлические штифты на бедре обеспечивали надежную фиксацию отломков. На голени при правильном подборе штифта и технически правильно проведенной операции, а также при соблюдении больным в послеоперационном периоде необходимого режима, осложнения не наблюдались. При повторной травме или ранней нагрузке, когда костная мозоль еще не окрепла, возникало смещение отломков. Такое осложнение имело место у 2 больных.

Благодаря отсутствию гипсовой иммобилизации, в условиях прочного остеосинтеза при переломе диафиза бедренной кости и при рациональном использовании ранней лечебной гимнастики и нагрузки конечности, у всех больных этой группы функция в поврежденной конечности сохранилась в полном объеме. У 3 больных с переломом бедренной кости, где после остеосинтеза накладывалась гипсовая повязка, функция в коленном суставе, по снятии гипса, несмотря на проведение физиомеханотерапии, оказалась несколько ограниченной.

У 16 больных с переломом костей голени, где металлические штифты обеспечивали надежную фиксацию отломков, циркулярные гипсовые повязки через 4 недели были заменены на стременные гипсовые лангеты Волковича. В последних производились активные движения как в коленном, так и голеностопном суставах, и функция их восстановилась полностью.

5 остальных больных продолжают лечение.

При переломе костей предплечья у 6 больных мы имели полное восстановление функции, а у 3 оказались нарушенными супинация и пронация. У 3 из 5 больных, имевших оскольчатые внутрисуставные переломы дистального метадиафиза плечевой кости, выявлено значительное ограничение функций в локтевом суставе. В 2 случаях нарушение функций не отмечено.

При рассмотрении вопроса о сроках госпитализации больных с открытыми переломами следует различать 2 группы. К 1-й группе отнесены больные без тяжелых сопутствующих травм и заживлением ран первичным натяжением; ко второй — все остальные больные (см. таблицу № 4).

Таблица № 4

Срок пребывания больных с открытыми переломами в стационаре

Локализация перелома	Средний койко-день	
	неосложненные переломы	осложненные переломы
Голень	27,7	71,7
Бедро	38,8	82,7
Предплечье	26	123,3
Плечо	25	51
Всего:	29,3	82,19

Костная мозоль у 34 больных образовалась в нормальный срок. Задержка в образовании костной мозоли отмечена у 9 больных с обширными размозжениями мягких тканей, повреждениями нервов и сосудов (на голени — у 5, на предплечье — у 3 и на бедре — у 1). Остальные трое продолжают лечение.

Из осложнений при металлическом остеосинтезе мы имели:

1) задержку образования костной мозоли, которая встретилась у 5 больных после перелома голени, у 1 — на бедре, у 3 — на предплечье; 2) искривление металлического штифта встретилось у 2 больных на голени, у 1 — на бедре; 3) повторный перелом у одного больного на бедре; 4) перелом штифта у одного больного на голени.

Металлические штифты удалялись нами после установленной рентгенологически полной консолидации. При переломах бедренной кости — через 9—13 месяцев, на голени — не раньше 6—8 месяцев, на предплечье — через 4—5 месяцев.

Из-за несвоевременной явки на повторное обследование или запоздалой госпитализации, ввиду отсутствия места в стационаре, у многих больных металлические штифты оказались удаленными через значительный срок после образования костной мозоли. Общий срок лечения больных при этих обстоятельствах, несомненно, оказался удлиненным.

Следует обратить внимание на то, что если больной попадает во ВТЭК с внутрикостным металлическим штифтом, то в большинстве случаев ему дают II группу инвалидности и не допускают к работе, даже если перелом уже сросся. Такое решение мы считаем неправильным.

Законченным нами признано лечение у тех 30 больных, где штифты были удалены. Из этих больных 26 вернулись к труду, 2 находятся в специализированном стационаре по поводу психических заболеваний; о 2 остальных нет сведений, вследствие их отъезда.

При переломе бедра мы наблюдали, что больные возвращаются к труду в среднем через 12,5 месяцев (от 3 мес. до 2,5 лет), больные с переломом костей голени вернулись к труду в среднем через 11,8 месяцев (от 3 мес. до 3 лет), средний срок нетрудоспособности при переломе костей предплечья на нашем материале равен 5,1 месяцев (от 3 до 9 мес.), при переломе плечевой кости средний срок равняется 7 месяцам.

Внутрикостная фиксация металлическими штифтами в нашем институте производится не во всех случаях, а строго по показаниям. Так, с 1953 г. среди всех больных, поступивших в институт с открытыми переломами длинных трубчатых костей, оперировано с применением металлических штифтов: а) при переломах бедренной кости — 53,7%, б) при переломах костей голени — 26,4%, в) при переломах костей предплечья — 27,9% и г) при переломах плечевой кости — 22,6%.

Наши показания для внутрикостного металлического остеосинтеза при открытом переломе длинной трубчатой кости следующие:

1) крупнооскольчатый, двойной, косой и винтообразный смещенный перелом,

2) перелом нескольких костей на одноименной конечности,

3) обширное размозжение мягких тканей конечности и многооскольчатый перелом с беспорядочным расположением отломков,

4) у душевнобольных.

ВЫВОДЫ:

1. Внутрикостная фиксация металлическим штифтом при открытых переломах длинных трубчатых костей после радикальной хирургической обработки, в сочетании с терапией антибиотиками и созданием высокой их концентрации в участке перелома, обеспечивают большей

частью консолидацию отломков и восстановление анатомической оси поврежденного сегмента конечности.

2. Успех внутрикостной металлической фиксации во многом зависит от правильных показаний, индивидуального подбора штифта, тщательности хирургической обработки раны, репозиции и фиксации отломков, от правильного послеоперационного лечения.

3. При обширном размозжении мягких тканей конечности и многооскольчатом переломе с беспорядочным расположением отломков металлический штифт выполняет роль внутреннего временного протеза.

4. Фиксация металлическим штифтом особенно показана при одновременных переломах нескольких костей в разных сегментах одноименной конечности.

5. При массивной открытой травме конечности в мирных условиях не следует спешить с ампутацией.

6. Внутрикостная фиксация может явиться фактором, предупреждающим или купирующим инфекцию раны лишь тогда, когда металлический штифт прочно фиксирует отломки.

7. Прочная фиксация отломков металлическим штифтом создает возможность оставить конечность без иммобилизации, что позволяет быстрее восстановить функцию конечности.

8. При этом методе лечения открытых переломов отмечаются сокращение срока постельного режима и пребывания больного в стационаре, а также быстрое устранение болевых ощущений.

9. Необходимо пересмотреть существующие положения для врачей ВТЭК по определению трудоспособности у больных с металлическим штифтом в костномозговом канале при образовании костной мозоли.

Поступила 14 мая 1958 г.

ИСХОДЫ ОПЕРАТИВНОГО ЛЕЧЕНИЯ ВОСПАЛИТЕЛЬНЫХ ПРОЦЕССОВ ЖЕЛЧНЫХ ПУТЕЙ ПРИ ОПЕРАЦИИ ПОД МЕСТНОЙ АНЕСТЕЗИЕЙ

Доц. В. И. МИХАЙЛОВ

Из хирургической клиники педфака (директор — проф. И. В. Домрачев) Казанского медицинского института

Известно, что наибольший процент смертности при общем ингаляционном наркозе наблюдается при операциях на желчных путях. По этому поводу А. В. Вишневский [3] писал: «Опасности наркоза при хирургических операциях должны быть обойдены широким применением местной анестезии». О влиянии местной анестезии на исходы оперативного лечения воспалительных процессов желчных путей мы и хотим сообщить на основе опыта хирургической клиники педфака КГМИ.

Наблюдения ассистента нашей клиники М. М. Сайфутдиновой по изучению холестеринового обмена у больных с очевидностью доказывают, что функция печени изменяется не только при заболевании этого органа, но и при заболевании других органов брюшной полости.

Б. Н. Ситковский в экспериментах получал изменения в печени в форме гнездных некрозов паренхимы при хлороформировании, введении морфия и этеризации. А. Я. Пытель указывает на осложнения после операции на желчных путях, известные под названием печеночно-почечного синдрома, являющегося результатом заболевания или повреждения печени с накапливанием в крови токсических веществ, действующих на стенки всех сосудов вообще и особенно резко — на мальпигиевы клубочки почек. По данным клиники Р. А. Лурия, 50,6% холе-

циститов протекали с нарушением секреторной и моторной функций желудка. Функциональное состояние двенадцатиперстной кишки нередко сказывается на функции желчного пузыря. У 68% больных холециститами отмечен аппендицит в анамнезе. При заболевании одного органа изменения со стороны других органов колеблются в широких пределах — от грубых, резко выраженных симптомов до незначительных, скрыто протекающих, и обусловливаются или распространением инфекции по кровеносным и лимфатическим путям, или нарушением корреляции со стороны вегетативной нервной системы. Хлороформ и эфир при общем наркозе токсически действуют на клетки паренхиматозных органов, усугубляя патологический процесс. Местная анестезия не вызывает дополнительной интоксикации организма, а между тем «наши отечественные хирурги проводят большинство операций на желчных путях под наркозом» (А. Д. Очкин). Правда, он добавляет, что «сторонники операции на желчных путях под наркозом тоже пользуются анестезией по Вишневскому в особо тяжелых случаях, сопряженных с интоксикацией больных, а также при оперировании престарелых людей». Другими словами, Очкин признает, что местная анестезия по Вишневскому является наиболее щадящим способом обезболивания при операциях на желчных путях.

Н. Н. Смирнов [11] в своей статье «Местная анестезия и глухой шов при холецистэктомиях» приходит к заключению, что при умелой местной анестезии больной превращается в помощника хирургу. Его не рвет, он не напрягает живота, спокоен, хирургу не нужно быть все время начеку из-за возможностей наркотических осложнений. Что касается психики больного и ее выключения на время операции, то гораздо сильнее в отрицательном смысле действуют накладывание маски на лицо, закрывание глаз полотенцем, удущающее ощущение от первых же капель эфира.

Новокаинизация тканей как слабый раздражитель нервной системы оказывает благоприятное влияние на течение воспалительного процесса, рассматриваемого школой Вишневского как нервнодистрофический процесс. Г. А. Рихтер, изучая боль и обезболивание в свете учения И. П. Павлова, приходит к заключению, что полная местная анестезия, при которой выключается вся система периферических рецепторов, является наиболее щадящей для нервной системы и для организма в целом. С. П. Протопопов, экспериментируя на животных с целью изучения анестезии нерва новокаином с позиции учения Введенского о парабиозе, пришел к выводу, что слабые растворы новокаина при анестезии нерва методом тугих ползучих инфильтратов изменяют функциональное состояние нерва, и эти изменения обратимы.

Все операции на желчных путях в нашей клинике сделаны под местной анестезией по методу А. В. Вишневского. За 31 год (1926—1957) прооперировано 164 больных (женщин — 138, мужчин — 26).

Возрастной состав больных

	20—30	31—40	41—50	51—60	61—70	Итого
Женщин	12	50	45	27	4	138
Мужчин	1	9	5	9	2	26

Наибольшее количество больных падает на рабочий возраст 31—50 лет — 60,3%, что совпадает с литературными данными (Б. А. Петров и другие).

Производились следующие виды оперативных вмешательств: 1) холецистэктомия — 131 больному; 2) холецистэктомия и холедохотомия — 17; 3) холецистэктомия и аппендэктомия — 2; 4) холецистотомия — 2; 5) операция типа Прибрама — 2; 6) холецистостомия — 2; 7) холецистогастро-анастомоз — 4; 8) повторные операции на общем желчном протоке — 4 больным.

Следовательно, в громадном большинстве случаев производилась операция холецистэктомии, предложенная В. Бобровым в 1894 г. Холецистэктомии произведены больным с хроническим рецидивным холециститом на сроках от 5 до 19 дней после поступления в клинику, в зависимости от тяжести воспалительного процесса, но по разрешении острого приступа. Только в 2 случаях эта операция произведена на высоте приступа больной Ш., 40 лет, с подозрением на перфорацию желчного пузыря в свободную брюшную полость; больному В., 27 лет, с острым холециститом и обтурацией камнем пузырного протока. Оба больные выздоровели. В отдельных случаях проводились и другие операции.

Холецистотомия произведена больной Ф., 36 лет (операция 16/II 1927 г.), и больной М., 45 лет (операция 8/III 1948 г.). При операциях обнаружены солитарные холестериновые камни, заполняющие весь просвет желчного пузыря при отсутствии патологических изменений в общем желчном протоке. Камни удалены путем вскрытия желчного пузыря с последующим зашиванием его двухэтажным швом. Эта операция, не отвечающая современным взглядам на патогенез камнеобразования в желчных путях и преследующая цель удаления камней, но отнюдь не борьбу с инфекцией, должна быть оставлена, так как после нее возможно не только образование камней, но и развитие инфекции в вышележащих путях, что и было со второй из наших больных.

Операция типа Прибрама (вскрытие желчного пузыря, смазывание йодной настойкой слизистой оболочки и тампонада его) произведена больной Б., 49 лет (операция 6/I 1945 г.), у которой желчный пузырь был сморщен, с рубцовоизмененными стенками и резким перихолециститом. Самочувствие больной после операции вполне удовлетворительное.

Вторая операция, типа Прибрама, произведена больному Г., (операция 8/IX 1952 г.). Желчный пузырь лежал как бы внутрипеченочно. Ввиду невозможности его удалить, слизистая обильно смазана йодной настойкой, и полость желчного пузыря затампонирована с мазью Вишневского. После трехлетнего удовлетворительного самочувствия больной Г. вторично поступил в клинику в 1955 г. с явлениями гнойного холангита и, несмотря на энергичное комбинированное лечение антибиотиками и строгую диету, погиб при явлениях сепсиса.

Холецистостомия произведена больному М., 26 лет (операция 23/III 1939 г.). Попытка выделить желчный пузырь из ложа, благодаря ломкости его стенок, не увенчалась успехом. Просвет желчного пузыря был вскрыт, удалены билирубиновые камни, и желчный пузырь был вшит в рану брюшной стенки.

Вторая операция холецистостомии сделана 1/X 1955 г. больному Г., 55 лет, на вторые сутки приступа желчнокаменной болезни, с явлениями резкой интоксикации организма. Через 2 года после операции Г. практически здоров и полностью выполняет свою работу.

Холецистостомия показана в тяжелых случаях желчнокаменной болезни с ясно выраженной интоксикацией организма, когда риск холецистэктомии велик. Цель операции — спасти жизнь больному. Б. А. Петров, сделавший 19 холецистостомий у самых тяжелых больных, потерял лишь троих. Он высказывает сожаление, что не сделал ее еще у 16 больных, у которых холецистэктомия была роковой ввиду тяжести состояния. Н. В. Соколов на 17 холецистостомий, сделанных самым тяжелым больным, потерял 8 человек. Свищи в некоторых случаях закрываются самостоятельно, и больные выздоравливают на долгие годы.

Операция наложения соустья между желчным пузырем и желудком сделана больным: М-ной, 57 лет; У-ву, 64 лет; И-ву, 66 лет; Р-ой, 55 лет, по поводу рака головки поджелудочной железы. В двух случаях последовал смертельный исход на ближайших сроках после операции.

Больным Ш-вой и Я-ой сделаны повторные операции после холецистэктомий по поводу механической желтухи на почве закупорки камнем общего желчного протока, причем у больной Ш-вой из протока удалены 4 камня величиной с горошину и замаз-

кообразная масса, у больной Я-ой при повторной операции (через 2,5 месяца после первой) в общем желчном протоке камня не обнаружено. Непроходимость общего желчного протока объяснялась в данном случае воспалительным инфильтратом Фатерова соска, разрешившимся после дренирования общего желчного протока. Третья повторная операция на общем желчном протоке была сделана в апреле 1939 г. больной С. по поводу закупорки протока камнем.

Состояние Я-ой в настоящее время хорошее. Больная Ш-ва оперирована в нашей клинике третий раз и погибла от гнойного холангита через 2 года после первой операции. Судьба С. неизвестна.

Четвертая повторная операция сделана больной Ч-ла, 39 лет, по поводу механической желтухи на почве закупорки общего желчного протока камнем после холецистэктомии, сделанной за полгода до нашей операции в другой клинике. В настоящее время самочувствие Ч-ла хорошее.

При операциях на желчных путях клиника пользуется для вскрытия брюшной полости разрезом Вишневского, дающим вполне удовлетворительный доступ.

Местная анестезия, благодаря гидравлической препаровке, позволяет легко удалять желчный пузырь со дна (А. В. Вишневский), что облегчает доступ к пузырному протоку, отчетливую перевязку a. cystica и обработку культи пузырного протока. Последний мы всегда перевязываем по способу Вишневского, дающему хорошие результаты. Только в двух случаях мы наблюдали длительное истечение желчи из раны брюшной стенки. В обоих случаях течение закончилось выздоровлением больных. Из 164 операций на желчных путях в 41% брюшная полость была закрыта наглухо, в 59% производилась тампонада с мазью Вишневского с подведением тампонов к ложу пузыря, культе пузырного протока и отверстию Винслова. Концы тампонов выводились наружу через нижний угол раны. После холедохотомии брюшная полость обязательно тампонируется, и в общий желчный проток вставляется дренаж (сифон-манометр по Вишневскому).

Что касается вопроса о показаниях к оперативному лечению воспалительных заболеваний желчных путей, то за последнее время наметилась тенденция к расширению показаний к оперативному лечению в острых стадиях воспаления и в более ранние сроки — в первые 72 часа после начала приступа. А. В. Вишневский [3] еще в 1933 г. писал: «Мы оперировали решительно всех больных, какие к нам обращались с заболеваниями желчных путей,— ни возраст больных, ни тяжесть процесса, ни состояние органов не давали нам противопоказаний для хирургического вмешательства. Оперировались больные как при стихнувших явлениях, так и в острой стадии течения гнойного процесса», причем смертность, по данным А. В. Вишневского, составила 3%. Такие широкие возможности могли быть только при отказе от общего наркоза и переходе к местной анестезии.

Из оперированных в клинике 164 больных у 20 был бескамневой холецистит, из них в 2 случаях дискинезия желчного пузыря; в 103— желчнокаменная болезнь, из них камни желчного пузыря — в 71 случае, камни желчного пузыря и общего желчного протока — в 32 случаях; эмпиема желчного пузыря — у 20 больных; водянка желчного пузыря — у 21 больного.

Обращает на себя внимание превалирование камневых холециститов над бескамневыми. Последние имели место по данным С. П. Федорова в 13%, по данным А. В. Мартынова — в 25%, по нашим данным — в 12,7%. М. А. Топчибашев среди 852 больных бескамневой холецистит встретил только у 4 больных. Камневой холецистит значительно чаще дает осложнения с переходом патологического процесса на внутри- и внепеченочные ходы.

По вскрытии брюшной полости нам ни разу, за исключением двух случаев дискинезий, не приходилось наблюдать свободного желчного пузыря, а всегда имелись спайки, выраженные в той или иной степени,

в зависимости от длительности заболевания и интенсивности воспалительного процесса. Нам не удалось также отметить разницы в интенсивности спаечного процесса при камневых и бескамневых холециститах.

Патологоанатомические изменения, находимые при операциях, сводились к следующему: 1) желчный пузырь увеличен, сероза его инъецирована, спайки с окружающими органами у 71 больного; 2) желчный пузырь увеличен, стенки его инфильтрированы, спаечный процесс и инфильтрация вокруг желчных протоков — у 39 больных; 3) желчный пузырь сморщен, стенки его рубцово изменены, резко выраженный перихолецистит — у 51 больного; 4) желчный пузырь увеличен, сероза его инъецирована, спаек нет — у 3 больных.

По давности заболевания больные распределяются: до 1 года от начала заболевания поступило 19 больных; до 2 лет — 16 больных; до 3 лет — 23 больных; до 5 лет — 40 больных; свыше 5 лет — 66 больных.

Больных с первичным холециститом (один приступ) было 19, с рецидивирующим — 145. Если принять во внимание, что за хирургической помощью обратилось только 19 больных с первичным холециститом, то нужно признать, что популярность оперативного лечения воспалительных процессов желчных путей у нас недостаточна как среди врачей, так и населения. А между тем известно, что чем длительнее существует воспалительный процесс, тем больше возможностей вовлечения в процесс окружающих органов. Прав А. Д. Очкин, говоря, что «хирурги должны продолжать доказывать необходимость своевременного хирургического вмешательства как больным, так и лечащим врачам» [1].

В особенности своевременное хирургическое вмешательство показано при заболеваниях желчных путей у лиц пожилого возраста, тучных, у которых эти заболевания являются опасными, тяжело протекающими и при запоздалых операциях дающими высокий процент смертности. Двое больных, умерших в нашей клинике, относились именно к этой категории людей.

Наша клиника в отношении срока оперативного вмешательства стоит на позициях раннего оперативного вмешательства, суживая или расширяя срок операции в зависимости от индивидуальных особенностей случая. К сожалению, этот принцип не всегда возможно соблюсти ввиду позднего поступления из дома или позднего перевода больных из терапевтического отделения в хирургическую клинику.

Анализ отдаленных результатов оперативного лечения воспалительных процессов желчных путей, базирующийся на личном обследовании 100 больных, показывает, что полное выздоровление больных наблюдалось в 90,1% случаев, в 9,9% случаев больные продолжают жаловаться на боли в правом подреберье, по поводу которых проводят лечение в терапевтических кабинетах поликлиник.

У 3 больных наблюдались послеоперационные рубцовые грыжи умеренной величины, не причиняющие особых страданий больным.

Послеоперационная смертность составила 4,2% — 7 смертельных исходов на 164 операции, из них 2 смертельных исхода наступили при операциях наложения соустья между пузырем и желудком по поводу рака головки поджелудочной железы, 5 смертельных исходов наступили после холецистэктомии и холедохотомии у больных в возрасте 40—62 лет, у которых операция была крайне запоздалой и вынужденной, как последнее средство спасти жизнь, ибо налицо была полная картина холангита как осложнения желчнокаменной болезни.

Смертность, по литературным данным, колеблется от 3% (А. В. Вишневский) до 10% (А. В. Мартынов).

---

[1] А. Д. Очкин. Хирургия, № 10, 1950.

На ближайших сроках после выписки из клиники по поводу операции на желчных путях умерла больная Ю. от перитонита на почве абсцесса культи пузырного протока, вскрывшегося в брюшную полость.

ВЫВОДЫ:

1. При операциях на желчных путях следует применять местную анестезию по Вишневскому как наиболее щадящий метод обезболивания.

2. Она особенно показана при холециститах, осложненных обтурационной желтухой и холангитом.

3. Срок и способ операции при хирургическом лечении воспалительных процессов желчных путей обусловливается характером патологического процесса и его течением.

ЛИТЕРАТУРА

1. А. В. Вишневский. Врачебная газета, № 19, 1925.
2. Он же. Казанский медицинский журнал, № 1, 1932.
3. Он же. Местное обезболивание по методу тугих ползучих инфильтратов. Казань, 1933.
4. И. В. Домрачев. 18 лет местной анестезии. Казань, 1940. Рукопись.
5. А. М. Заблудовский. Хирургия, № 4, 1948.
6. А. В. Мартынов. БМЭ, том 10.
7. А. Я. Пытель. Труды 25-го съезда хирургов. М., 1946.
8. Б. А. Петров. Хирургия, № 10, 1950.
9. С. П. Протопопов. Хирургия, № 4, 1951.
10. Г. А. Рихтер. Хирургия, № 4, 1951.
11. Н. Н. Смирнов. Советская хирургия, № 5, 1936.
12. Н. В. Соколов. Казанский медицинский журнал, № 1, 1957.
13. М. А. Топчибашев. Хирургия, № 1, 1951.
14. С. П. Федоров. Желчнокаменная болезнь и хирургия желчных путей, Л., 1943.

Поступила 11 июня 1957 г.

ОПЫТ ПРИМЕНЕНИЯ ПОТЕНЦИРОВАННОГО НАРКОЗА В ХИРУРГИЧЕСКОЙ ПРАКТИКЕ

Асс. Н. А. КОЛСАНОВ

Из кафедры хирургии и онкологии (зав.— проф. Ю. А. Ратнер) Казанского института усовершенствования врачей им. В. И. Ленина

Проблема обезболивания, впервые получившая научное обоснование в трудах Н. И. Пирогова, в настоящее время выросла в отдельную отрасль науки — анестезиологию.

Современное обезболивание включает в себя целый ряд фармакологических, физиологических, клинических и хирургических вопросов. Понятие об обезболивании предполагает не только устранение чувства боли, но и целый ряд мероприятий по регулированию жизненных функций и уменьшению обменных нарушений, возникающих при каждом оперативном вмешательстве.

При больших хирургических вмешательствах в результате операционной травмы, особенно у ослабленных больных, иногда возникают острые, опасные для жизни больного изменения, в основном нервно-рефлекторные, ведущие к нарушению обменных функций и деятельности сердечно-сосудистой системы.

Решение этих вопросов идет по пути изучения и внедрения в практику современных методов обезболивания, в основе которых лежит предварительное снижение обменных процессов и общей реактивности организма путем фармакологического воздействия на различные звенья нейрогуморальной регуляции. Это достигается введением в организм

смеси нейроплегических веществ, которые обладают симпато-парасимпато-литическим, антигистаминным, ганглиоблокирующим действием и в известной мере угнетают центральную нервную систему. Согласно работ Лабори (H. Laborit), Гюгенара (P. Huguenard), известно, что нейровегетативная блокада с помощью фармакологических средств вызывает стабилизацию функции вегетативной нервной системы, предупреждая ряд грозных осложнений, связанных с повышением функции адреналово-симпатической системы как защитной реакции организма.

В данном сообщении приводятся результаты наблюдений над 108 больными, оперированными в 1-й хирургической клинике Казанского ГИДУВа в 1956—57 гг. по поводу различных заболеваний, при которых был применен один из видов современного обезболивания — потенцированный наркоз. Виды оперативных вмешательств представлены в нижеследующей таблице:

Оперативное вмешательство	Число операций
Резекция легкого	6
Резекция пищевода трансторакальная	8
Торакотомия	9
Торакопластика	2
Удаление невриномы средостения	1
Резекция желудка по поводу язвы	12
Резекция желудка по поводу рака	7
Дегастроэнтероанастомоз с резекцией желудка	2
Гастроэктомия	6
Брюшнопромежностная ампутация прямой кишки по поводу рака	22
Спленэктомия	4
Операция Вертгейма	2
Лапаротомия	12
Мастэктомия	7
Прочие	8
Всего:	108

По возрасту больные распределялись следующим образом: до 10 лет — 1, от 11 до 20 лет — 1, от 21 до 30 — 21, от 31 до 40 — 16, от 41 до 50 — 37, от 51 до 60 — 29, старше 60 — 3.

Методика обезболивания была следующей:

Накануне дня операции в 22 часа больным давали внутрь люминал 0,15 и внутримышечно вводили 2 *мл* 2% раствора димедрола. В день операции, в 7 часов больные получали повторно люминал 0,1. За час до интубации внутримышечно вводили 2 *мл* 2% раствора аминазина и 2 *мл* 2% раствора димедрола, а за 30 *мин* до интубации подкожно вводили по 1 *мл* 2% раствора пантопона и 0,1% атропина. После введения указанной смеси у больных наступает дремотное или сонное состояние, после чего начинали вводный наркоз. Для уменьшения расхода основного наркотического вещества при вводном наркозе нами применялся 5—10% раствор гексенала в количестве 3—8 *мл* внутривенно, затем внутривенно вводилось 2—2,5 *мл* 2% курацида, производилась интубация; после чего наркоз продолжался интубационным методом — эфиром в смеси с кислородом. Во время операции, в зависимости от показаний, вводились нейроплегические средства (аминазин), а для релаксации или выключения дыхания — мышечные релаксанты (диплацин, дитимин, курацид).

Такое сочетание фармакологических веществ, не обладающих наркотическим действием, с наркотическими, позволяет сократить расход эфира до 30—80 *мл* на длительную и травматичную операцию. Применение мышечных релаксантов ведет к расслаблению мускулатуры без увеличения дозы наркотического вещества, а в случае необходимости позволяет осуществлять «управляемое» или «усиленное» дыхание. Постоянное подведение кислорода к бифуркации трахеи обеспечивает необходимый газообмен.

Нейроплегические вещества, усиливая наркоз, в то же время как бы смягчают его, делают ровным его течение; во время операции достигается стабилизация дыхания, пульса, артериального давления. Пульс, как правило, учащается до 90—110 ударов в минуту. Артериальное давление снижается на 20—40 *мм* ртутного столба, температура тела понижается на $^1/_2$— 2°. Важным в состоянии больного являются не частота пульса и величина артериального давления, а состояние дыхания и степень насыщения крови кислородом. Состояние гипотонии и гипотермии проходят постепенно. Через 6—12 часов восстанавливается кровяное давление и нормализуется температура. Посленаркозный сон удлиняется, послеоперационный период протекает в большинстве случаев гладко.

Применение потенцированного наркоза не исключает возможности операционного шока, поэтому целесообразно сочетание этого вида наркоза с блокадой новокаином рефлексогенных зон (средостение, солнечное сплетение, дугласово пространство). Такое комплексное обезболивание охраняет организм от пагубных рефлексов, прерывает их на периферии, обеспечивая покой центров коры головного мозга.

Комплексное обезболивание особенно важно при торакальных операциях, «во время которых даже при совершенных методах обезболивания те или иные нарушения деятельности сердца и газообмена наблюдаются во время каждой операции» [Е. Н. Мешалкин (5)].

Наш небольшой опыт торакальных операций подтверждает преимущество интратрахеального наркоза в сочетании с блокадой рефлексогенных зон и введением нейроплегических средств.

В последние годы в ряде хирургических клиник нашей страны и при операциях на органах брюшной полости получает всё больше признание интратрахеальный метод газового или эфирного наркоза.

Так, А. В. Мельников [4] указывает: «Если до войны 1941—45 гг. многие хирурги подчеркивали необходимость применения при резекции желудка местного обезболивания, то в настоящее время произошли значительные изменения, и методом выбора является общее обезболивание. Наилучшим приемом следует считать интратрахеальный наркоз, особенно в сочетании с введением ганглиоблокирующих веществ, а также гипотермию. Введение в практику гипотермии — технически сложного наркоза, заставляет высказаться за более простой по использованию потенцированный наркоз, пользование которым снижает летальность при крупных оперативных вмешательствах».

Мы применили потенцированный наркоз при 73 различных крупных оперативных вмешательствах на органах брюшной полости. В эту группу операций вошли тотальные и субтотальные, большей частью расширенные, резекции желудка по поводу рака и осложненных язв, резекции тонкого и толстого кишечника, дегастроэнтероанастомозы, брюшнопромежностные ампутации прямой кишки и др. Полученные результаты свидетельствуют о целесообразности широкого применения этого вида обезболивания при травматичных и длительных операциях на органах брюшной полости. Расслабление брюшной стенки, спадение кишечных петель при минимальной затрате основного наркотического вещества в сочетании с кислородом значительно облегчают оперативные вмешательства, особенно в верхнем и нижнем отделах брюшной полости, создавая благоприятные условия и для больного, и для хирурга (рис. 1, 2).

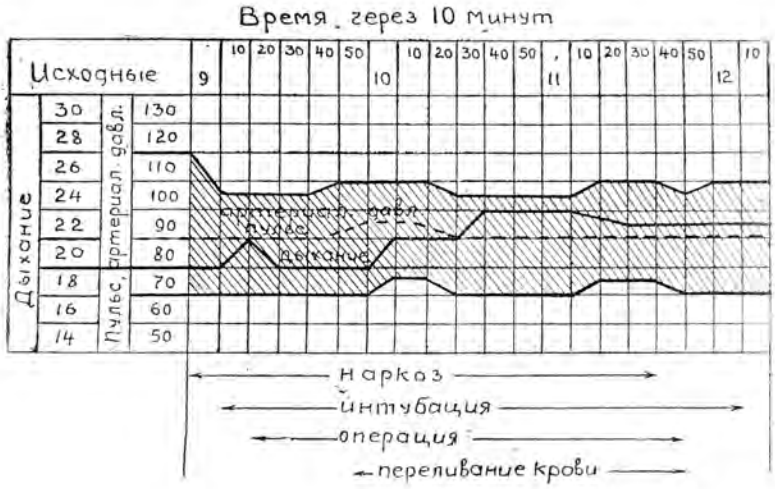

Рис 1.
График течения операции больной К., 49 лет.
Диагноз: Рак желудка.
Операция: субтотальная резекция желудка.

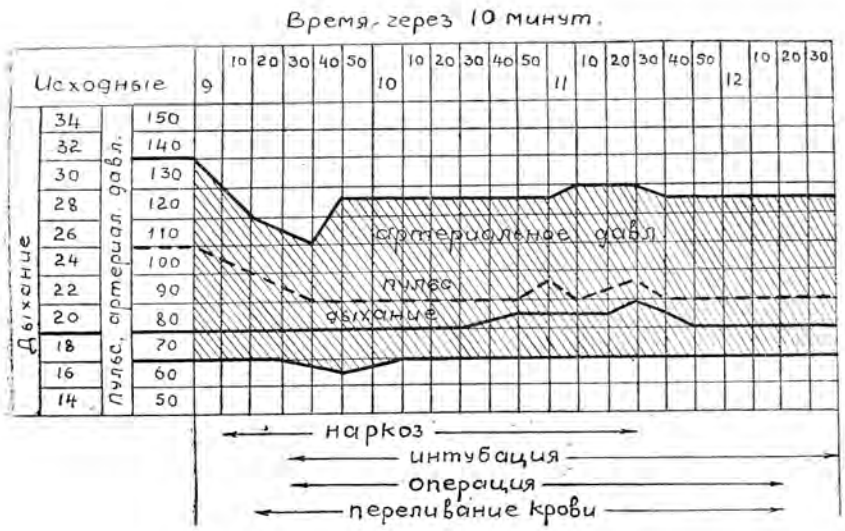

Рис 2.
График течения операции больной Л., 42 лет.
Диагноз: рак прямой кишки.
Операция: брюшнопромежностная ампутация прямой кишки.

Необходимо остановиться на применении потенцированного наркоза при брюшнопромежностных ампутациях прямой кишки по поводу рака. Эти операции, как известно, очень травматичны и длительны, так как производятся обычно одномоментно. Опыт нашей клиники (более 100

операций по поводу рака прямой кишки, произведенных под местным обезболиванием) показал большую целесообразность комплексного обезболивания: потенцированного наркоза в сочетании с новокаиновой инфильтрацией брыжейки сигмовидной кишки и пресакральной блокадой; новокаиновая инфильтрация, помимо блокирующего действия на нервные сплетения, помогает отслойке кишки (гидравлическая препаровка). Все операции протекали гладко, при хороших показателях дыхания, пульса, артериального давления. Выключение сознания больных во время такой калечащей операции благоприятно влияет не только на ход операции, но и на течение послеоперационного периода.

Осложнений, связанных с интубацией, мы не наблюдали. Двое больных в послеоперационном периоде перенесли пневмонию. У двух больных после резекции пищевода, спустя несколько часов после операции, развился шок, из которого вывести их не удалось.

Применение нейроплегических средств иногда чревато опасностями, в связи с плохой адаптацией больных к внезапно наступающим изменениям: острой кровопотере, нарушению дыхания. Мы наблюдали в одном случае катастрофическое падение артериального давления, наступившее при торакотомии, когда еще никаких вмешательств на органах грудной клетки не производилось. У другого больного резкое падение артериального давления наступило при начавшемся кровотечении из легочной артерии, несмотря на то, что сосуд тотчас же был зажат, и кровотечение не было значительным. Следует помнить о гипотонии при перемене положения больного на операционном столе. Так, в одном случае во время операции по поводу запущенного рака влагалища с прорастанием в прямую кишку, с метастазами в регионарные лимфоузлы, смерть больной наступила на операционном столе при переводе ее из положения Тренделенбурга в горизонтальное. Причиной смерти, видимо, явилась остро наступившая анемия головного мозга.

У пяти больных мы наблюдали гипертермический синдром, который купировался внутримышечным введением 5% раствора салицилового натрия.

По нашим наблюдениям, интратрахеальный наркоз на фоне комплекса нейроплегических средств в сочетании с курареподобными препаратами и седативными средствами (потенцированный наркоз) с дополнительной новокаиновой блокадой рефлексогенных зон является важным в профилактике операционного шока, уменьшает «операционный риск», расширяет оперативные возможности по возрастному признаку, не увеличивая число летальных исходов. Этот вид обезболивания показан при торакальных операциях, при длительных и травматичных операциях Крайля, Дюкена, удалении злокачественного зоба, мастэктомии, при которых, помимо указанных выше преимуществ, исключительно важным является абластичность, подобно асептике в хирургии.

ЛИТЕРАТУРА

1. С. Я. Арбузов, П. К. Дьяченко, Ю. Н. Шанин. Вестник хирургии им. Грекова, № 7, 1955.
2. А. Н. Беркутов, А. А. Воликов, Л. А. Сметанин. Там же, № 9, 1956.
3. А. А. Воликов и В. И. Филин. Там же, № 8, 1956.
4. А. В. Мельников и А. В. Овчинников. Там же, № 12, 1956, стр. 17—26.
5. Е. Н. Мешалкин. Искусственный пневмоторакс в грудной хирургии. М., 1957, стр. 6—7.
6. М. А. Хелимский. Вестник хирургии им. Грекова, № 10, 1956.
7. А. Лабори и П. Гюгенар. Гибернотерапия (искусственная зимняя спячка) в медицинской практике. М., 1956.

Поступила 10 июня 1957 г.

ОПЫТ РЕЗЕКЦИИ ЛЕГКОГО И ЕГО ЧАСТЕЙ ПРИ ТУБЕРКУЛЕЗЕ

Асс. И. З. СИГАЛ

Курс туберкулеза (зав.— проф. Б. Л. Мазур) Казанского медицинского института и Противотуберкулезный диспансер ТАССР (главврач — З. М. Кутуева, консультант — проф. Ю. А. Ратнер)

Радикальные операции на легких были детально разработаны в нашей стране Н. А. Бакулевым, П. А. Куприяновым, Л. К. Богушем, Ф. Г. Угловым, Н. М. Амосовым, И. С. Колесниковым. Накоплен достаточный опыт этой операции при туберкулезе и нетуберкулезных хронических заболеваниях легких. По мере уточнения показаний и противопоказаний, овладения техникой различных видов резекции летальность и число послеоперационных осложнений снижались, а исходы улучшались.

Резекция легких за последнее время стала методом выбора при комплексном лечении больных с выраженными кавернозными и казеозными формами туберкулеза. Показания к этой операции при туберкулезе разрабатывались в нашей стране главным образом Л. К. Богушем, Н. М. Амосовым и И. С. Колесниковым. Современная антибактериальная терапия туберкулеза расширила круг больных, которым становится показанным оперативное вмешательство, в том числе — резекция. Но вопрос о взаимоотношении антибактериальной терапии и оперативного вмешательства при туберкулезе легких не может считаться окончательно решенным.

Нами произведены у 35 больных различные виды резекции легкого по поводу туберкулеза. Некоторые особенности применявшейся техники операции и послеоперационного ведения больных побудили нас сообщить о нашем опыте. Операции производились по абсолютным показаниям, то есть больным, у которых безуспешно применены антибактериальная терапия, различные виды коллапсотерапии, или последние были заведомо обречены на неудачу из-за характера и протяженности патологических изменений в легочной ткани. Часть наших больных оперирована по жизненным показаниям: наклонность к массивным легочным кровотечениям из каверн, множественные или большие и гигантские каверны.

Показания к операции устанавливала комиссия в составе фтизиотерапевтов (проф. Б. Л. Мазур, асс. З. М. Кутуева) и хирургов (проф. Ю. А. Ратнер, асс. И. З. Сигал).

Операции предшествовало тщательное клинико-рентгенологическое и лабораторное обследование больных, включавшее различные виды рентгенографии, томографию, электрокардиографию, комплекс функциональных проб.

До операции всем больным проведен курс комбинированной антибактериальной терапии. Продолжительность лечения различными сочетаниями противотуберкулезных препаратов в стационаре и амбулаторно составляла от 4 месяцев до 1 года и более. Такое лечение приводило к затиханию вспышки туберкулезного процесса, нормализации показателей анализа крови; в ряде случаев отмечены рассасывание очаговых изменений и некоторое уменьшение каверн.

По поводу фиброзно-кавернозного туберкулеза оперировано 29 больных, по поводу туберкулемы с распадом — 6. Больные были в возрасте от 19 до 45 лет; женщин — 6, мужчин — 29.

У 16 больных был различной давности неэффективный интраплевральный пневмоторакс с обширными плевральными сращениями. У них

зияли каверны, сохранялось бацилловыделение. Стойкий ателектаз доли наблюдался у 5 больных.

Выполнены 3 пневмонэктомии, 25 лобэктомий, 2 билобэктомии, 2 сегментарные и 3 клиновидные резекции. Правосторонних операций было 17, левосторонних — 18.

Операции производили под местной инфильтрационной анестезией ¼% раствором новокаина по А. В. Вишневскому с предварительной вагосимпатической блокадой на стороне операции. Во всех случаях операции производились через передне-боковой доступ со вскрытием плевральной полости в третьем межреберье и пересечением хрящей 2—3 соединенных ребер. При обширных сращениях и недостаточном доступе пересекали IV ребро по задней подмышечной линии. Во всех случаях типичных резекций применяли индивидуальную обработку элементов корня легкого, доли, сегмента. Культю бронха ушивали однорядным швом над бронхофиксатором. У больной З. А., 24 лет (история болезни № 762), во время пневмонэктомии по поводу фиброзно-кавернозного туберкулеза, бронхостеноза и бронхоэктазов левого легкого потребовалась трансперикардиальная перевязка легочных вен и в связи с невозможностью надежно закрыть их просвет в корне легкого и средостении, из-за небольшой длины стволов и выраженных склеротических изменений в корне легкого.

Быстрое расправление оставшейся части легкого после частичной резекции должно рассматриваться как средство, предупреждающее развитие острых кардио-пульмональных расстройств и шоковых реакций в ближайшие часы и дни после операции, в последующем — предупреждающее развитие бронхиальных свищей, плевроэмпием и остаточных полостей. В обычном положении остающаяся часть легкого расправляется неравномерно и часто неполно. Для полного и равномерного расправления остающейся части легкого без перерастяжения отдельных его участков мы при верхних лобэктомиях и билобэктомиях производим перемещение нижней доли легкого в новое положение, способствующее ликвидации пострезекционного пространства плевральной полости. При этом нижняя доля легкого используется для надежного прикрытия культи резецированной верхней доли слева или верхней и средней — справа. Методика перемещения, применяемая нами, сводится к следующему. Остающаяся доля легкого (или доли) на всем протяжении освобождается от спаек с грудной стенкой, средостением, диафрагмой. При выраженных наложениях на висцеральной плевре производится декортикация. Этим создаются условия для беспрепятственного расправления доли.

При верхней лобэктомии слева и билобэктомии справа нижняя доля перемещается в верхний отдел плевральной полости, и верхушка ее фиксируется отдельными кетгутовыми швами к плевре средостения на уровне заднего отдела II ребра над дугой аорты слева и непарной веной — справа. Прикорневая часть междолевой поверхности доли отдельными кетгутовыми швами фиксируется к плевре средостения, над культей удаленной доли. После верхней лобэктомии справа и резекции 1—3 сегментов верхней доли левого легкого средняя доля (передняя зона) перемещается из передне-нижнего отдела плевральной полости в верхний и фиксируется отдельными кетгутовыми швами к плевре верхнего средостения, а иногда и плеврального купола. Наблюдения на операционном столе и в послеоперационном периоде показали, что перемещение долей по описанной методике не ведет к перегибам бронхов и нарушениям их проходимости.

В течение всей операции производилось переливание консервированной крови и физиологического раствора с глюкозой. Количество пе-

релитой крови во время операции колебалось от 400 до 2000 *мл*, а при последних 14 операциях составляло 500—800 *мл*.

Во время операции были следующие осложнения:

Кровотечения из ветвей легочной артерии, поврежденных во время препаровки, наблюдались в 2 случаях. В 1 — при верхней лобэктомии слева — для остановки бурного кровотечения потребовалась интраперикардиальная перевязка главного ствола артерии; другом — при этом же виде резекции на поврежденную небольшого диаметра ветвь артерии удалось наложить лигатуру. В 1 случае возникло массивное кровотечение из дистального отрезка легочной артерии в результате соскальзывания лигатуры. Перфорация каверны при мобилизации легкого наступила в 2 случаях.

Особое значение в послеоперационном периоде имеет уход за плевральной полостью. В 10 случаях после частичных резекций (клиновидных и лобэктомии) мы применили бездренажное ведение больных: плевральная полость ушивалась наглухо. В ближайшие часы и дни после операции у этих больных наблюдались одышка, чувство давления в груди, в 1 случае развилась обширная подкожная эмфизема. Указанные расстройства связаны с накоплением в плевральной полости экстравазата и воздуха. Повторные пункции плевральной полости и эвакуация жидкости и воздуха облегчают состояние больных, но они очень затруднительны и чреваты опасностью инфекции.

Большинство авторов является сторонником дренирования плевральной полости и активной аспирации (П. А. Куприянов, Л. К. Богуш, И. С. Колесников). Недостатки бездренажного ведения больных после частичных резекций легкого вынудили нас перейти на дренирование плевральной полости с активной аспирацией. Для постоянной активной аспирации предложены и применяются различные аппараты. Одни из них громоздки и малодоступны (электровакуумные), другие ненадежны и требуют специальных условий (водоструйный насос).

У 21 больного после лобэктомий нами применен для постоянной и периодической активной аспирации аппарат для наложения пневмоторакса системы Кочкачева. Обычно указанный аппарат применяют для однократного удаления воздуха или экссудата из плевральной полости через дренаж или иглу.

Система для постоянной и периодической активной аспирации воздуха и экстравазата из плевральной полости монтируется так:

К склянке аппарата Боброва с двумя короткими трубками присоединяют дренаж и трубку от пневмотораксного аппарата. Последний устанавливают на табурете у постели больного, а сосуд с присоединенными трубками — на полу (рис. 1). При заполненном переднем газометре и верхнем его положении аппарат готов для аспирации.

Мы применяем упругий многодырчатый дренаж диаметром 1 *см*. Он вводится в плевральную полость через отдельный разрез в VII—VIII межреберье по задней подмышечной линии. Дренаж укладываем в отлогой части плевральной полости во всю ее длину, параллельно позвоночнику позади оставшейся и перемещенной кверху части легкого. Чтобы предупредить перемещение дренажа в плевральной полости и возможную травматизацию легкого и средостения, конец трубки шелковой нитью фиксируется к париетальной плевре на уровне заднего отдела II—III ребер.

Активную аспирацию начинаем через 1—2 часа после операции, и в плевральной полости устанавливаем умеренное отрицательное давление (—14 — —20 *см* водяного столба, по манометру пневмотораксного аппарата). В последующем разрежение увеличивают, и к концу первых суток после операции внутриплевральное давление может достигнуть — 40 *см* водяного столба.

По ходу аспирации устанавливаются различные отношения между внутриплевральным давлением, количеством откачиваемого воздуха и экссудата, темпом развертывания легкого. Здесь имеют значение, кроме герметичности плевральной полости, подвижность средостения и диафрагмы, высота ее стояния, эластичность оставшейся части легкого

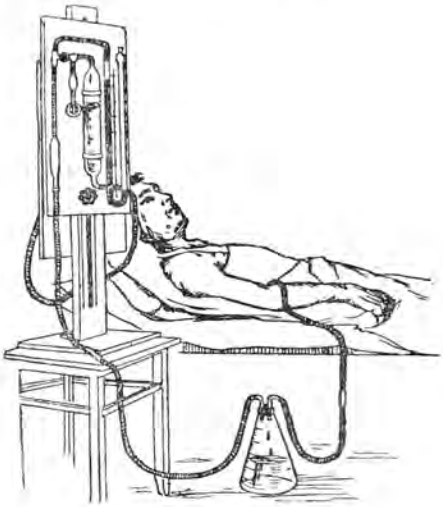

Рис. 1.

Дренаж извлекаем через 48 часов после операции, в 2 случаях был извлечен через 72 часа. Рентгеноскопия грудной клетки через 4—6 часов после операции (передвижным аппаратом в постели), проведенная 4 больным, обнаружила значительное развертывание оставшейся доли легкого и небольшое количество экссудата в плевральной полости. Более полным развертывание легкого при описываемой методике активной аспирации, по данным аускультации и рентгенографии, оказывалось через 24—48 часов. По нашему опыту, перемещение оставшейся части легкого, дренирование плевральной полости, периодическая и постоянно контролируемая аспирация воздуха и экстравазата из плевральной полости ускоряют развертывание легкого, способствуя быстрой ликвидации пострезекционного пространства.

В послеоперационном периоде за больными устанавливалось тщательное наблюдение. В течение первых суток артериальное давление измеряли каждые полчаса, в течение вторых — каждые час. По показаниям проводилось капельное переливание консервированной крови и физиологического раствора. Послеоперационный период протекал с выраженной температурной реакцией. По нашим наблюдениям, в ближайшем послеоперационном периоде у части больных оправдано применение небольших доз пирамидона, жаропонижающее и аналгезирующее действие которого улучшает состояние больных и дает возможность уменьшить дозу наркотиков. Пирамидон совместим и хорошо переносится больными, которые одновременно получают фтивазид, стрептомицин, террамицин.

Операционной и ближайшей послеоперационной летальности не было. Один больной умер через 30 дней после операции при явлениях почечной недостаточности в связи с прогрессированием амилоидоза. У этого больного был многолетней давности правосторонний фиброзно-кавернозный туберкулез на фоне пневмосклероза и ателектаза. До операции наблюдались цилиндрурия и альбуминурия.

В послеоперационном периоде у 5 больных развились плевральные эмпиемы, у 4 из них с бронхиальным свищом. У этих больных до операции был распространенный процесс в легких, а операция оказалась технически трудной из-за выраженных плевральных сращений, и резекция произведена экстраплеврально в зоне поражения легкого. В результате длительного консервативного лечения (пункционно-аспирационного) и интенсивного применения антибиотиков эмпиема излечена у 3 больных, причем у 2 из них сформировались санированные остаточные полости. По поводу рецидива эмпиемы одному больному проведено лечение пункциями, а одному произведена торакотомия.

Эффективность консервативного лечения послерезекционных плевральных эмпием иллюстрирует следующее наблюдение:

Больной К. Ю., 24 лет (история болезни № 381), болен туберкулезом легких с 1952 г. До 1954 г.— очаговый туберкулез. В последующем частые обострения с высокой температурой. Проводилось длительное лечение стрептомицином и фтивазидом. С 1954 г. БК в мокроте. При поступлении общее состояние больного удовлетворительное. Мокроты 15—20 *мл*, гнойная. Обнаружены БК в мокроте. Сердце: границы смещены влево, тоны ясные. Укорочение перкуторного звука над левой половиной грудной клетки почти на всем протяжении, жесткое дыхание и влажные хрипы в подключичной области и сзади, до угла лопатки. На рентгенограмме и томограммах: правое легкое без очаговых изменений; в левом легком на фоне выраженного пневмосклероза и очагового обсеменения — две каверны 3×4 *см*^{2} в верхнем и частично в среднем легочном поле. Выраженное смещение сердца и средостения влево.

22 мая 1956 г. операция — пневмонэктомия слева. Во время операции возникло массивное кровотечение из дистального отрезка легочной артерии в результате соскальзывания лигатуры. Первоначально заподозрено кровотечение из центрального отрезка легочной артерии, в связи с чем был вскрыт перикард. Периферическая культя артерии взята на зажим. Операция закончена экстраплевральным выделением легкого в зоне расположения каверн.

К концу 3-й недели после операции при относительно удовлетворительном состоянии больного во время приступа кашля у него выделилось около 40 *мл* кровянистой мокроты. Состояние больного стало ухудшаться, нарастала интоксикация. Проводилось настойчивое консервативное лечение эмпиемы: в течение 6 месяцев плевральные пункции с введением больших доз пенициллина и стрептомицина. Состояние больного стало постепенно улучшаться, температура нормализовалась, накопление экссудата прекратилось. Наряду с этим, уменьшалось послерезекционное пространство плевральной полости.

Почти через 2 года после операции состояние больного вполне удовлетворительное, жалоб, кашля, мокроты нет, температура стойко нормальная. Жизненная емкость легких — 3000 *мл*, дыхательная пауза на вдохе 88 *сек*. Рентгенотомографическое исследование легких: резкое сужение левой половины грудной клетки, веретенообразной формы остаточная полость $3 \times 6 \times 10$ *см*^{3}. Сердце и средостение смещены влево. Больной уже в течение года совмещает учебу в речном техникуме с работой на пароходе штурманом.

В приведенном наблюдении достигнуто клиническое излечение тотальной послерезекционной эмпиемы с формированием санированной остаточной полости. Такой исход эмпиемы после пневмонэктомии должен рассматриваться как благоприятный, так как хирургическое лечение подобных эмпием — крайне трудная задача и относительно редко ведет к полной ликвидации остаточной полости (П. А. Куприянов).

Из других послеоперационных осложнений отметим возникновение обширной подкожной эмфиземы у 2 больных. В 1 случае она была связана с очень сильной рвотой, в другом — с моторным возбуждением и послеоперационным психозом.

Выше указывалось, что оперативное вмешательство должно рассматриваться как важный этап в комплексном лечении больных с кавернозным туберкулезом. Весьма существенна длительная комбинированная антибактериальная терапия до операции.

Из 35 оперированных больных выписаны в хорошем и удовлетворительном состоянии 27. Многие из них приступили к прежней работе, они абациллярны. 4 больных находятся еще в хирургическом отделении на разных сроках после операции. Послеоперационный период у них протекает без осложнений. У одного больного возникло обострение на другой стороне с образованием распада легочной ткани.

Наш небольшой опыт подтверждает литературные данные о высокой эффективности резекции легкого при лечении больных с выраженными локализованными формами кавернозного и казеозного туберкулеза. Тщательная предоперационная подготовка, соответствующая оперативная техника и послеоперационное ведение больных обеспечивают относительную безопасность вмешательства. Важно предупредить и устранить возможные грозные осложнения в виде кровотечения, эмболии, шока. Методически проведенная местная анестезия обеспечивает безболезненность операции, даже в случаях с выраженными плевральными сращениями. Описываемая методика перемещения долей легкого способна предупредить послеоперационные осложнения в плевральной полости. Активная аспирация пневмотораксным аппаратом может быть рекомендована в послеоперационном ведении больных, перенесших частичные резекции легкого. Этот метод доступен, прост и эффективен.

Для предупреждения рецидивов туберкулеза и закрепления эффекта, достигнутого операцией, крайне важна послеоперационная комбинированная антибактериальная терапия. Мы проводили ее у всех больных в течение 6 месяцев после операции, из них 4 месяца в условиях санатория.

Поступила 1 апреля 1958 г.

ТАКТИКА ХИРУРГА ПРИ ПРОНИКАЮЩИХ РАНЕНИЯХ ГРУДНОЙ КЛЕТКИ

Доц. И. М. АЙЗМАН

(Свердловск)

Развитие тактики хирурга при проникающих ранениях груди проходит, примерно, те же пути и трудности, какие были в свое время при лечении проникающих ранений живота.

Известно, например, что в начале этого столетия ряд хирургов (Г. Ф. Цейдлер, Л. Г. Стуккей, В. В. Лавров) проводили активную хирургическую тактику при проникающих ранениях груди, и, по опубликованным данным В. В. Лаврова, летальность у оперированных равнялась 27% (1911). В противоположность указанным авторам, И. И. Греков и А. А. Кадьян придерживались консервативной тактики и считали показанной операцию лишь при ранениях сердца, крупных сосудов легкого или межреберных артерий, а также при напряженном пневмотораксе или сочетанных ранениях грудной и брюшной полостей.

Значительный процент летальности в материале В. В. Лаврова зависел от недостаточно высокого уровня грудной хирургии того времени, когда техника операций на легком еще не была разработана, применялся хлороформный наркоз, переливания крови не делали, не занимались профилактикой и борьбой против шока.

Нами изучены материалы по проникающим ранениям грудной клетки у 49 человек, лечившихся за последние годы в хирургическом отделении Свердловской городской больницы. Из 49 раненых с проникающими ранениями грудной клетки у 27 были колото-резаные раны (18 на левой, 9 на правой стороне); у 22 огнестрельные (34 на левой, 6 на правой стороне).

Среди больных с проникающими колото-резаными ранениями груди наблюдались: открытый пневмоторакс — у 7 больных; повреждение внутренней грудной артерии с гемотораксом — у 2; комбинированное ранение грудной и брюшной полостей — у 2; закрытый гемопневмоторакс —

у 5; незначительный пневмоторакс — у 10; ранение сердца — у 1 больного.

Анализируя наш материал, следует отметить, что мы могли бы избавить целый ряд больных от тяжелых осложнений, если бы не укоренившаяся консервативная тактика у ряда хирургов.

Больной Б., 1933 г. рождения (история болезни № 6677), получил ножевое проникающее ранение в левую половину груди 5.XI.53 г. и был доставлен в тяжелом состоянии с нарастающим гемотораксом в одну из городских больниц. Несмотря на отсутствие эффекта пункций и введения антибиотиков в плевральную полость (гемоторакс не уменьшался), продолжалась консервативная терапия и, спустя 2 недели, при развившейся эмпиеме, больной переведен в наше хирургическое отделение. Произведенная нами широкая торакотомия установила эмпиему из инфицированной раны верхней доли левого легкого. В последующем — тяжелое течение, требовавшее дополнительной торакопластики. Больной выздоровел.

В наблюдавшихся нами подобных случаях не прекращалось внутриплевральное кровотечение при ранении легкого и были показания для первичной торакотомии с такой ревизией плевральной полости и легкого, которая могла бы обеспечить остановку кровотечения и предупредить возникшие осложнения.

На основании современных литературных данных (А. Н. Бакулев, П. А. Куприянов, В. И. Колесов и др.) и нашего небольшого опыта можно полагать, что в настоящее время следует шире ставить показания к ревизии плевральной полости при проникающих ранениях груди. Поверхностные ранения легкого, не сопровождающиеся обычно значительным гемотораксом и клапанным пневмотораксом, в большинстве случаев не требуют внутриплевральных операций.

Следует особенно иметь в виду необходимость ревизии плевральной полости при открытом пневмотораксе; нельзя ограничиваться наложением многоэтажных швов на рану грудной стенки после хирургической обработки.

Хотя при колото-резаных проникающих ранениях грудной клетки с открытым пневмотораксом нарушение целости ребер или лопатки значительно реже, чем это наблюдается при огнестрельных ранениях, тем не менее зияние раны бывает иногда настолько обширным, что бросается в глаза крайне тягостное состояние этих больных. Затрудненное дыхание, одышка, судорожный, болезненный кашель, цианоз, частый, слабый пульс, тяжелые явления колебания средостения,— все это диктует необходимость принятия быстрых хирургических мер путем немедленного закрытия пневмоторакса. Этим, может быть, и объясняется, что в ряде случаев хирурги ограничиваются лишь иссечением раны грудной стенки с удалением лежащих в ней инородных тел или осколков и последующим герметическим зашиванием раны без ревизии плевральной полости.

Ряд наблюдений в нашем материале показывает, что при гемопневмотораксе без нарастания кровотечения в плевральную полость течение может закончиться вполне благополучно с помощью настойчивого лечения аспирацией жидкости и воздуха из плевральной полости с введением антибиотиков. Тактику частых пункций с отсасыванием воздуха из плевральной полости и одновременным введением туда антибиотиков необходимо проводить у больных, у которых длительно поддерживается пневмоторакс и где можно предполагать нарушение целости бронхиального дерева.

Из анализированных нами 27 больных, лечившихся у нас по поводу проникающих колото-резаных ранений груди, 7 больным с открытым пневмотораксом была произведена первичная хирургическая обработка с внутриплевральным вмешательством. Все больные выздоровели. Из 7 больных с обширным гемотораксом у 3 имелись зияющие раны с обиль-

ным кровотечением, у 2 раны легкого с обнаруженными инородными телами (клинок ножа, костный осколок ребра); у 2 — поверхностное ранение легкого. У них после вагосимпатической блокады и анестезии раны рассекались, после ревизии инородные тела удалялись, рана легкого зашивалась, и, после орошения антибиотиками, рана грудной стенки зашивалась начисто. У всех 7 исход благоприятный.

2 больных с комбинированным ранением грудной и брюшной полостей были оперированы с внутриплевральным вмешательством и исходом в выздоровление.

Ушивание раны при ранении сердца было произведено 1 больному с исходом в выздоровление.

Из 10 больных с закрытым пневмотораксом 8 подверглись первичной хирургической обработке раны грудной стенки с зашиванием наглухо и исходом в выздоровление. Таким образом, 12 больным произведена первичная обработка с внутриплевральным вмешательством на раненом органе.

Тщательное клиническое и безотлагательное рентгенологическое обследование больного дают возможность дифференцировать легкие ранения, при которых внутриплевральные оперативные вмешательства не показаны. При отсутствии возможности немедленного рентгенологического исследования пострадавшего вопрос о внутриплевральном вмешательстве может быть разрешен во время самой хирургической обработки раны грудной стенки: при этом можно удостовериться, что в плевральной полости нет крови, или, наоборот, имеется большой гемоторакс, который обусловливает необходимость расширения раны и ревизии плевральной полости.

Мы не можем согласиться с мнением Г. Г. Дубинкина, Г. И. Мамонова, А. С. Прозорова и других о том, что главной причиной развития внутриплеврального кровоизлияния при проникающих ранениях груди является повреждение сосудов грудной стенки; это не подтверждается опытом Великой Отечественной войны, а также клиническими наблюдениями многих авторов (А. Н. Бакулев, Г. М. Гуревич, И. М. Тальман, И. Д. Аникин, Б. Л. Линберг, А. Д. Ярушевич и др.).

Во время Великой Отечественной войны советские хирурги достигли замечательных успехов в деле спасения жизни и лечения раненых, в частности при огнестрельных ранениях груди. Однако, как указывает П. А. Куприянов, хирургическая активность ограничивалась тогда, главным образом, закрытием раны при открытом пневмотораксе, но, как правило, без попыток расширить вмешательство, хотя бы до ревизии плевральной полости. В 87,1% случаев ушивание открытого пневмоторакса производилось без ревизии плевральной полости. Это обстоятельство отражало тогда уровень знаний по патологии и клинике органов дыхания, в области сложных топографоанатомических отношений плевральной полости и средостения, оперативных доступов и трудности устранения кортико-висцеральных рефлексов, возникавших при вскрытии плевральной полости.

Хирургические вмешательства, предпринимавшиеся при проникающих огнестрельных ранах груди с обширным гемотораксом и открытым пневмотораксом, как правило, ограничивались лишь операциями на грудной стенке; при таких вмешательствах не останавливалось внутриплевральное кровотечение из поврежденного легкого, не удалялись нежизнеспособные разорванные ткани и не извлекались легко удалимые инородные тела. Оперировавший не имел ясного представления о размерах повреждений, не уточнялся диагноз на операционном столе, что является важным при всякой операции после ранений любой другой локализации.

Опыт послевоенных лет позволяет применять в грудной хирургии тот комплекс вмешательств, который принят при операциях по поводу про-

никающих ранений других полостей (живота, черепа, суставов). В полном согласии с высказываниями А. Н. Бакулева, П. А. Куприянова, В. И. Колесова и др., мы считаем, что такая тактика в современных условиях отражает прогрессивное направление хирургии проникающих ранений груди с открытым пневмотораксом или нарастающим гемотораксом.

Показания к торакотомии должны быть строго взвешены с точки зрения не только характера ранения и состояния больного, но и условий и возможностей. Мы полагаем, что эти операции должны производиться в условиях специализированных госпиталей армии или фронта, а не в дивизионных медпунктах, где осуществляют мероприятия по выведению из шока, проводят герметизацию открытого пневмоторакса и лишь в особых случаях, по витальным показаниям, торакотомию — с целью остановки профузного кровотечения.

Наш материал по проникающим огнестрельным ранениям груди составляется из 22 наблюдений, из которых в 3 случаях было комбинированное ранение грудной и брюшной полостей; только у 2 пострадавших было слепое ранение, в остальных 20 случаях — сквозное.

Как известно, при ранении груди наступает сильнейшее раздражение огромной массы рецепторов раненого органа и области тела, чем в значительной мере обусловливается так называемый «плевро-пульмональный шок».

Рефлекторные явления — по принципу висцеро-висцерального рефлекса — с легкого на сердечно-сосудистую систему, установленные, по свидетельству П. А. Куприянова, еще в 1883 г. Тальянцевым, имеют исключительную роль в регуляции кровообращения.

В этом мы убеждаемся при внутригрудных операциях, когда травматически раздражаются рефлексогенные зоны в области аорты, корня легкого, бронхов и особенно оболочек сердца — эпикарда и перикарда, а мероприятия, направленные на предупреждение и борьбу только с шоком, оказываются недостаточными в предупреждении и борьбе с кардиопульмональными расстройствами, характеризующими открытый пневмоторакс.

Следовательно, необходимо не только устранить болевые реакции и добиться выключения рефлексогенных зон, но и обеспечить надлежащие условия газообмена и кровообращения.

В современных условиях мы можем добиться всего этого посредством соответствующей предоперационной подготовки: введением нейроплегических и ганглиоблокирующих веществ (аминазин, этизин, атропин и др.), применением интратрахеального наркоза с кислородом, в сочетании с новокаиновой блокадой рефлексогенных зон и курареподобными средствами, при управляемом дыхании.

У всех наших раненых в первую очередь проводилась вагосимпатическая блокада, которая, как правило, приобретала быстрое и благотворное влияние. Из 22 раненых у 8 был открытый пневмоторакс, у 5 — обширный гемоторакс, у 3 — комбинированное ранение с обширными разрушениями легкого и органов брюшной полости и у 6 — закрытый пневмоторакс без значительного гемоторакса.

Из 8 раненых с открытым пневмотораксом 5 подверглись радикальной операции, а 3 — произведена только хирургическая обработка грудной стенки с зашиванием наглухо. Все выздоровели, но течение было более благоприятным у первых 5 раненых: кровохарканье держалось только 3 дня, расправление легкого определялось клинически и рентгенологически значительно раньше, срок лечения был короче (в среднем 25 дней), по сравнению с ранеными, подвергшимися только первичной обработке.

Из 5 раненых, поступивших с обширным гемотораксом, у 2 произве-

дена ревизия плевральной полости с наложением швов на рану легкого, у остальных 3 после пункций не наблюдалось нарастания кровоизлияния, поэтому проводилось консервативное лечение, закончившееся благополучным исходом.

Следует отметить, что у раненых с нарастающим гемотораксом наблюдаются выраженная анемия, расстройство дыхания и нарушение кровообращения,— все эти явления происходят в результате смещения средостения скопившейся в плевре кровью. В таких случаях хирургическая пассивность может привести к печальным результатам. В. И. Колесов указывает, что из общего числа умерших от проникающих ранений груди с закрытым гемопневмотораксом около 11% погибло, вследствие тяжелых кровотечений в полость плевры.

Среди трех раненых, имевших комбинированные огнестрельные ранения грудной и брюшной полостей, двое погибли без оперативного вмешательства через 2—3 часа после поступления, вследствие обширных повреждений легкого, диафрагмы, поджелудочной железы, печени и кишечника с обильной кровопотерей и шоком IV степени; третий раненый выздоровел после тораколапаротомии с ушиванием огнестрельной раны легкого, диафрагмы, брыжейки и сигмы.

Из 8 радикальных вмешательств 5 произведено под местной анестезией, которая осуществлялась принятой нами смесью равных частей 0,1% раствора новокаина и 0,02% совкаина, с добавлением 0,1% раствора адреналина по 2 капли на каждые 100 *мл*.

В последнее время мы стали применять общее обезболивание в виде потенцированного интратрахеального наркоза.

Потенцирование осуществляется в периоде подготовки больного к операции следующим образом: за 30—60 *мин* до наркоза вводятся одновременно под кожу больного растворы: 2—1% пантопона, 1,0—2% аминазина, 1,0—0,1% атропина, 1,0—1% димедрола. Далее, в начальном периоде усыпления больного, постепенно вводится внутривенно курареподобное: 4—5 *мл* 1% раствора дитилина или 2 *мл* 2% — диплацина.

Все это настолько усиливает наркотическое действие, что в течение продолжительного времени расходуется крайне ничтожное количество эфира.

Так, при радикальной операции у раненого М., с открытым пневмотораксом и размозжением 6-го сегмента нижней доли левого легкого и язычковой доли,— на операцию резекции разрушенной части легкого с тщательной остановкой кровотечения, на плевризацию и закрытие раны грудной стенки израсходовано всего лишь 30,0 эфира в течение двух с лишним часов.

Особенностью и преимуществом интратрахеального наркоза при операциях с широким вскрытием полости плевры является то, что при вдыхании богатой кислородом газовой смеси через введенную в трахею трубку, даже при поверхностном дыхании и недостаточной легочной вентиляции содержание кислорода в тканях можно быстро поднять до нужной для нормального газообмена величины (П. А. Куприянов). Это тем более существенно, что дыхательная мускулатура больного при длительно и широко открытом пневмотораксе функционирует со значительным перенапряжением, вследствие чего происходит накопление в тканях недоокисленных продуктов и нарастает кислородная задолженность.

На основании анализированного нами материала 49 проникающих ранений груди и изучения литературы по этому вопросу, мы пришли к следующим выводам:

1. Учитывая развитие грудной хирургии в настоящее время, необходимо изменить тактику хирургов в отношении проникающих ранений груди в сторону расширения показаний к торакотомии и ревизии плевральной полости.

2. Показаниями для торакотомии являются: а) открытый пневмоторакс; б) закрытый пневмоторакс с прогрессивно ухудшающимся общим состоянием (необходим рентгеновский контроль); в) нарастающий гемоторакс (тяжелые кровотечения в плевральную полость); г) ранение легкого с выраженным гемотораксом; д) свернувшийся гемоторакс.

3. Предварительная вагосимпатическая блокада, тщательная местная анестезия или интратрахеальный наркоз с новокаиновой блокадой рефлексогенных зон, применение нейроплегических, ганглиоблокирующих и курареподобных средств при достаточной подаче кислорода и гемотрансфузии во время операции,— вот условия, при которых тяжело раненные вполне удовлетворительно переносят вскрытие плевральной полости, надлежащую обработку раны легкого и грудной стенки.

4. Одновременно с решением вопроса о широкой торакотомии необходимо немедленно проводить противошоковые мероприятия (внутривенное или внутриартериальное переливание крови, блокады).

5. Хирургическая обработка раны легкого, введение антибиотиков в плевральную полость, активная аспирация из нее жидкости и забота о возможно раннем расправлении легкого важны для предупреждения осложнений (нагноение, вторично открывшийся пневмоторакс и т. д.).

6. Накопление опыта активной хирургической тактики при проникающих ранениях груди обусловит наиболее верный путь борьбы за жизнь этой категории тяжело раненных.

ЛИТЕРАТУРА

1. И. С. Колесников. Вестник хирургии им. Грекова, № 2, 1955.
2. В. И. Колесов и С. Л. Либов. Труды опыта советской медицины в Великой Отечественной войне 1941—1945 гг., т. IX, стр. 24.
3. В. И. Колесов. Проникающие ранения грудной клетки. Медгиз, 1955.
4. П. А. Куприянов. Современные проблемы грудной хирургии. Актовая речь 27/XII 1953. Ленинград, 1954.
5. И. М. Тальман. Огнестрельные ранения легких и плевры. Ленинград, 1946.
6. Г. Ф. Цейдлер, Л. Г. Стуккей и В. В. Лавров. Цитировано по книге В. И. Колесова «Проникающие ранения грудной клетки». Медгиз, 1955, стр. 5.
7. Чу-мин Сун. Опыт лечения раненных в грудь во время освободительной войны в Корее. Военно-медицинский журнал, № 7, 1957.

Поступила 4 февраля 1958 г.

ЛЕГОЧНЫЕ НАГНОЕНИЯ ПОСЛЕ ПНЕВМОН- И ЛОБЭКТОМИЙ

(Клинико-рентгенологическое исследование)

З. А. ШУЛАЕВА

Из 2 кафедры рентгенологии (зав.— проф. Ю. Н. Соколов) Центрального института усовершенствования врачей

Одной из актуальных задач легочной хирургии является борьба с послеоперационными осложнениями. Как известно, осложнения могут возникать как в первые дни после операции, так в поздний и отдаленный период. Из осложнений отдаленного периода после радикальных операций на легких, наряду с бронхиальными свищами и эмпиемой, заслуживают внимания для изучения нагноительные процессы после лобэктомии и пневмонэктомии.

Ф. Х. Кутушев наблюдал 5 больных с нагноительным процессом в оставшемся легком или его частях после пневмонэктомии и лобэктомии. У 3 больных послеоперационный период осложнился бронхиальным свищом и эмпиемой плевры. Нагноительный процесс у этих больных во втором легком развился через 3 месяца, 6 месяцев и 5 лет после операций. Автор ставит это в связь с послеоперационными осложнениями. Подобные же факты мы находим у П. А. Куприянова, Е. С. Лушникова, Б. К. Осипова, В. П. Пуглеевой.

В зарубежной литературе этой теме посвящены работы И. Розмонда, И. Лемана, И. Креллина, А. Эттингера, ди Ринцо (Rosemond, Lehman, Crellin, Ettinger, di Rienzo) и др.

И. Креллин наблюдал нагноения в оставшемся легком у 19 больных на 44 оперированных. У 10 больных бронхоэктазы развились после операции. У 4 из них в послеоперационном периоде развились те или иные осложнения (бронхиальные свищи, пневмонии, ателектазы и т. д.), которые, по мысли автора, и явились поводом для последующего развития нагноительного процесса. Кроме этого, у 4 больных из 19 пораженные отделы легких были удалены не полностью.

А. Эттингер обнаружил бронхоэктазы в оставшемся легком после операции у 13 больных. У 9 больных было неполное предоперационное исследование легких, в силу чего и операция была недостаточно радикальной. У 4 больных бронхоэктазы развились, несомненно, после операции. Более чем в половине случаев были послеоперационные осложнения, явившиеся, по мнению Эттингера, толчком для последующего развития или прогрессирования нагноительного процесса.

Цель нашего сообщения — выяснить роль рентгенологического исследования в распознавании нагноительных процессов в оставшихся легких после операций, а также причину этих состояний, путем сравнительных рентгенологических наблюдений до и после операции.

Наши исследования проводились в I хирургической клинике МОНИКИ.

В основу были положены клинико-рентгенологические наблюдения над 21 больным с нагноительным процессом в оставшихся долях и во втором легком из 145 оперированных. Только у одного больного из 21 нагноительный процесс был в оставшемся легком после пневмонэктомии. Из этой группы 18 оперированных перенесли лобэктомию, 2 — билобэктомию и 1 — пневмонэктомию. Мужчин было 14, женщин 7. Больные были в возрасте от 18 лет до 51 года. Операции произведены по поводу хронического нагноительного процесса. В одном случае гистологическое исследование удаленной доли показало рост бронхогенного рака из бронхоэктазов.

Нагноительный процесс в оставшейся легочной ткани выявлен в сроки от 6 месяцев до 8 лет после радикальных операций.

Приводим некоторые из наших наблюдений.

Больной М., 26 лет (история болезни № 10771), считает себя больным с 1954 г., когда после перенесенного левостороннего воспаления легких диагносцирован абсцесс, по поводу которого в июне 1955 г. произведена левосторонняя пневмотомия в 2 этапа. После этой операции больной чувствовал себя хорошо до февраля 1956 г., когда вновь появились высокая температура, кашель с большим количеством гнойной мокроты, открылся свищ в области послеоперационного рубца. Больной был госпитализирован в I хирургическую клинику МОНИКИ для оперативного лечения.

При объективном исследовании больной в удовлетворительном состоянии. На коже левой половины грудной клетки, на уровне VI—VII ребер по средне-аксиллярной линии определяется гранулирующая рана со свищевым отверстием. При перкуссии грудной клетки слева сзади — укорочение перкуторного звука. Аускультативно — здесь же влажные хрипы. Правое легкое без особенностей. Со стороны органов кровообращения, желудочно-кишечного тракта, мочевыводящих путей отклонений от нормы не обнаружено. Анализ крови: эр.— 4 000 000, Нв — 62%, ц. п.— 0,77; л.—7 000, эоз. — 4, п. — 5, с. — 66, лимф. — 20, мон. — 5, РОЭ — 45 *мм*/час. В мокроте БК и эластические волокна не обнаружены.

При рентгенологическом исследовании отмечена асимметрия грудной клетки. Левое легочное поле несколько уже правого: Слева задние отрезки V—VII ребер резецированы (состояние после пневмотомии). В левой плевральной полости находится дренажная трубка. В левом легочном поле от IV ребра до диафрагмы, занимая всю ширину легочного поля, определяется затемнение с округлыми участками просветления, до 3.0 *см* в диаметре. Левой купол диафрагмы расположен выше обычного, неподвижен. Правое легочное поле без особенностей. Срединная тень умеренно смещена влево. В боковой проекции затемнение соответствует нижней доле и язычковому отделу. С целью выяснения состояния бронхиального дерева, а также для уточ-

нения протяженности патологического процесса была предпринята бронхография. При этом выявились большие мешотчатые бронхоэктазы в нижней доле и в язычковом отделе. В бронхах верхней зоны определяются небольшие явления деформирующего бронхита (рис. 1).

А.

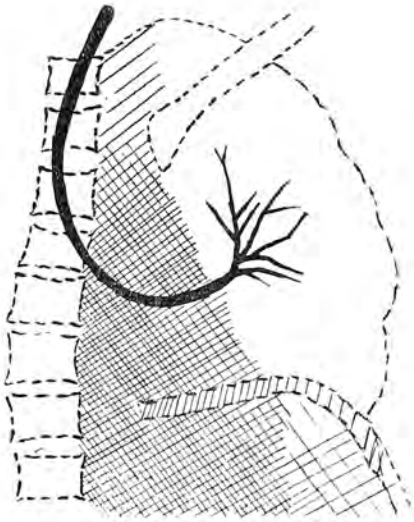

Б.

Рис. 1.
Бронхограмма больного М., 26 лет. На бронхограмме левого легкого до операции видны небольшие явления деформирующего бронхита в верхней зоне.

3/I 1957 г. произведена операция удаления нижней доли и язычкового отдела.

На 4-й день после операции из плевральной полости был удален гной. Левая плевральная полость дренирована.

На 12-й день после операции появились клинические признаки открытого бронхо-плеврального свища.

Фистулографическое исследование позволило уточнить форму, размеры и локализацию остаточной плевральной полости и, кроме этого, выявить патологическое сообщение полости с бронхиальным деревом. Оставшаяся часть левого легкого расправилась не полностью. Больной был выписан из клиники для амбулаторного лечения с тем, чтобы в дальнейшем применить торакопластику. Через 6 месяцев он был вновь госпитализирован для повторной операции с клиническими признаками открытого бронхо-плеврального свища.

При обычном рентгенологическом исследовании определялось полное расправление оставшейся части левого легкого. С целью уточнения локализации и размеров остаточной плевральной полости была произведена фистулография.

На фистулограммах определяется небольшая остаточная плевральная полость во внутренне-заднем отделе левой половины грудной клетки, кроме этого, выявились умеренно выраженные бронхоэктазы в оставшейся части левого легкого. Более точное представление о состоянии бронхиального дерева в этом участке легкого было получено после бронхографии (рис. 2).

На основании клинико-рентгенологических данных и применения дополнительных методов исследования, был установлен диагноз открытого бронхо-плеврального свища и эмпиемы плевры. Кроме этого, выявлены бронхоэктазы в оставшейся части левого легкого.

Таким образом, следует полагать, что в данном случае бронхоэктазы в оставшейся части легкого, в которой до операции определялись явления деформирующего бронхита, развились, несомненно, в послеоперационном периоде, осложненном бронхиальным свищом.

Механизм образования бронхоэктазов в оставшемся легком после радикальной операции при послеоперационных осложнениях надо понимать следующим образом в свете новых представлений о строении плевры:

Исследования М. А. Барона и В. К. Белецкого показали, что при длительно текущей эмпиеме, вследствие большой токсичности инфекции,

А.

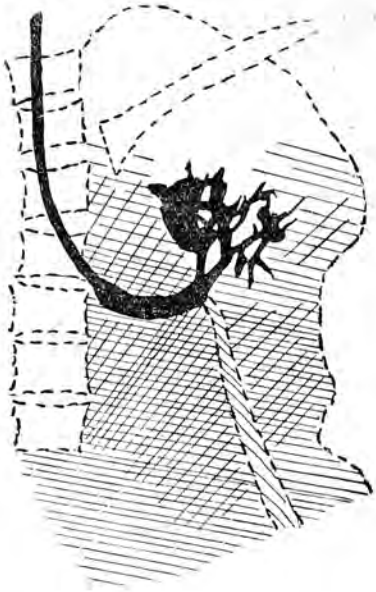

Б

Рис. 2.

Бронхограмма больного М., через 6 месяцев после операции удаления нижней доли и язычкового отдела. На бронхограмме определяется небольшая остаточная плевральная полость во внутренне-заднем отделе левой половины грудной клетки.

при бронхо-плевральном свище наступает резкая дезорганизация анатомии и функции висцеральной плевры, в силу чего воспалительный процесс распространяется из нее в сторону легкого,— от периферии к воротам легкого. Возникает ацинозная сливная, дольковая, нередко абсцедирующая пневмония.

На развитие воспалительного процесса в легких при эмпиемах огнестрельного происхождения указывает С. С. Вайль. Он придает особое значение бронхо-плевральным свищам, поддерживающим воспалительный процесс в бронхиальном дереве.

В нашем наблюдении течение послеоперационного периода осложнилось эмпиемой плевры и бронхо-плевральным свищом. Кроме этого, радикальной операции предшествовала пневмотомия, имеющая своим следствием образование на висцеральной плевре спаек, которые так же, как и бронхо-плевральный свищ, поддерживали воспалительный процесс в легком. Длительное время наблюдалось нерасправление оставшегося легкого. По-видимому, нарушение дренажной функции тоже в какой-то мере влияло на развитие послеоперационных бронхоэктазов.

В следующем нашем наблюдении бронхоэктазы в оставшемся легком были обнаружены через 2 года после операции.

Больному М., 38 лет (история болезни № 1580), в марте 1954 г. была произведена операция удаления нижней доли левого легкого и язычкового отдела по поводу хронического нагноительного процесса.

На бронхограммах левого легкого до операции определялись бронхоэктазы в нижней доле и в язычковом отделе. Бронхи верхней зоны не изменены.

Правое легкое без патологических изменений. Через 1,5 месяца после операции у больного появились кашель с гнойной мокротой и периодическое повышение температуры. Эти явления постепенно нарастали. Через 2 года после операции больной обратился с жалобами на кашель с большим количеством гнойной мокроты. Можно было предположить бронхиальный свищ.

При обычном рентгенологическом исследовании определялось множество небольших округлых просветлений в оставшемся левом легком.

При контрастном исследовании видны большие бронхоэктатические полости (рис. 4.).

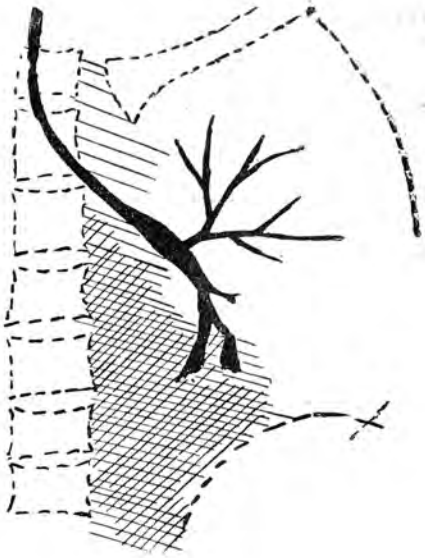

А. Б.

Рис. 3.
Бронхограмма больного М., 38 лет. На бронхограмме левого легкого до операции видны бронхоэктазы в нижней доле и в язычковом отделе. Бронхи верхней зоны не изменены (йодолипол в альвеолах).

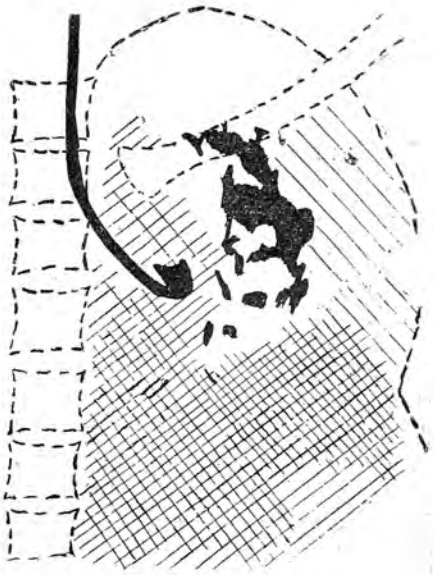

А. Б.

Рис. 4.
Бронхограмма больного М., через 2 года после операции удаления нижней доли и язычкового отдела. На бронхограммах оставшегося легкого видны большие бронхоэктатические полости.

Сопоставляя данные клинико-рентгенологического исследования до и после операции, можно считать, что возникший у больного в послеоперационном периоде бронхо-плевральный свищ способствовал, видимо, возникновению, как и в предыдущем случае, бронхоэктазов в оставшемся левом легком, потребовавших повторного оперативного вмешательства.

Анализ клинико-рентгенологических данных 21 больного с нагноительным процессом в оставшемся легком дает нам основание полагать, что в развитии легочного нагноительного процесса играют большую роль возникшие в послеоперационном периоде осложнения, в частности, бронхиальный свищ. У 13 больных из этой группы послеоперационный период осложнился бронхиальным свищом; у 1 больного имелось длительное нерасправление оставшейся доли; у 2 больных в послеоперационном периоде наблюдалась гриппозная инфекция; у 5 больных не установлена причина развития бронхоэктазов в оставшихся частях легкого после операции.

Таким образом, наши данные значительно совпадают с точкой зрения Ф. Х. Кутушева, И. Креллина, А. Эттингера и др.

Следовательно, сравнительная оценка данных клинико-рентгенологического исследования до и после операции, в соответствии с данными отечественных и зарубежных авторов, позволяет считать, что бронхиальные свищи могут явиться причиной нагноительных процессов в оставшемся легком. Нам кажется, что эти наблюдения позволяют ставить вопрос о необходимости повторных операций по поводу бронхиальных свищей. Эти операции, очевидно, не следует откладывать на длительный срок, и не следует долго ждать самостоятельного заживления свища. Вопрос этот представляется нам тем более важным, что нагноительный процесс в легком требует более сложных оперативных вмешательств, нежели бронхиальные свищи. Наша точка зрения совпадает с указаниями некоторых хирургов (Б. К. Осипов, В. П. Пуглеева).

За последние годы основанием для разработки экономных резекций в пределах доли и сегмента служило стремление максимально сохранить прилегающие к очагу поражения здоровые участки легкого. Но опыт показывает, что недостаточно радикальная операция, обусловленная неполноценным бронхографическим исследованием или недоучетом полученных при этом данных, часто приводит к прогрессированию оставшихся изменений. На это указывают П. А. Куприянов, И. Розмонд, А. Эттингер и др.

Мы так же наблюдали 4 больных (из 21), у которых пораженные отделы легких были удалены не полностью во время операции. После операции оставшиеся изменения прогрессивно нарастали. У 2 больных послеоперационный период осложнился бронхиальным свищом.

ВЫВОДЫ:

1. Рентгенологический метод исследования с применением контрастных методов — бронхографии и фистулографии — играет большую роль в диагностике нагноительного процесса в оставшихся частях легкого и во втором легком после операции.

2. Сравнительная оценка данных клинико-рентгенологического исследования до и после операции, с учетом течения послеоперационного периода, позволяет предполагать, что причиной нагноительного процесса в оставшемся легком или его частях могут быть бронхиальные свищи.

3. Предупреждение нагноительного процесса в оставшихся частях легкого, а также в неоперированном легком связано со своевременным лечением послеоперационных осложнений.

4. До операции необходимо полноценное бронхографическое исследование всего бронхиального дерева.

ЛИТЕРАТУРА

1. М. А. Барон. Вопросы грудной хирургии, т. III, стр. 32—35, 1949.
2. В. К. Белецкий. Вопросы грудной хирургии, т. III, стр. 129—136, 1949.
3. С. С. Вайль. Изменения легких и плевры огнестрельного происхождения. 1946.
4. П. А. Куприянов и А. П. Колесов. Вестник хирургии, № 9, 1957.
5. Ф. Х. Кутушев. Вестник хирургии им. И. И. Грекова, № 5, 1957.
6. Е. С. Лушников. Труды VIII съезда хирургов Украинской ССР, стр. 130—131, 1954.
7. Б. К. Осипов. Врачебное дело, № 8, 1951.
8. Он же. Очерки по хирургии органов грудной полости, 1951.
9. В. П. Пуглеева. Вестник хирургии им. И. И. Грекова, № 2, 1957.
10. A. Ettinger, Bernstein, F. M. Woods. Radiology, 1952, 59, 5, 668—682.
11. I. A. Crellin, I. S. Lehman, D. Mason, I. L. Curry. Am Rev. Tuberc., 1954, 69, 657—672.
12. Di Rienzo. Fortschr. der Räntg, 1953, 78, 4, 400—413.
13. I. R. Rosemond, W. E. Burnett, J. Humphrey — Long. J. Thorac. Surg., 1951, 22, 5, 439—448.

Поступила 19 февраля 1958 г.

НОВЫЙ СПОСОБ ОПЕРАЦИИ БОЛЬШИХ ВЕНТРАЛЬНЫХ ГРЫЖ

Проф. В. Н. ШУБИН

Из кафедры общей хирургии (зав.— проф. В. Н. Шубин) Казанского медицинского института

Способов операций вентральных грыж предложено много (по М. П. Рухлядевой, более 80), что указывает на недостаточную их удовлетворительность. Главной причиной является рецидив грыжи, вследствие атрофии перемещенных слоев мышц, апоневроза кожи и т. п.

Существуют два типа замещения большого дефекта слоев передней брюшной стенки: восстановление анатомических соотношений и свободная пластика.

Первый тип возможен, когда ткани, окружающие дефект, мало изменены и могут быть передвинуты в область дефекта. К операциям этого типа относятся: ушивание растянутого апоневроза со сближением краев мышц или их последующим соединением, перемещение мышц, освобожденных из влагалища, или рубцов навстречу друг другу и сшивание их посредине (Menge) с добавлением, если возможно, над ними шва апоневроза (Bertelmann), наконец — мышечно-апоневротическая пластика при умеренных дефектах.

Второй тип операций может быть применен в случаях врожденных или посттравматических грыж, при атрофии окружающих дефект тканей, когда невозможно использовать их в качестве пластического материала. Производят пересадку фасциальных или мышечных лоскутов на ножке или трансплантацию свободных участков фасции, надкостницы, кожи (Н. Н. Соколов), рубца (С. П. Шиловцев), пластмассы и пр.

Несомненно, наиболее приближаются к совершенству операции первого типа, когда делается попытка восстановить анатомические соотношения.

В данной статье мы намерены коснуться вопроса о закрытии дефектов по средней линии живота по первому типу. При способе Menge передвижение прямых мышц к средине, притом на большое расстояние, производится с нарушением значительной части сосудов и нервов, проходящих через задний листок апоневроза и наружную комиссуру апоневротического футляра. При этом способе мышца неизбежно должна атрофироваться, что в действительности и происходит. Передняя поверхность мышц обнажается, так как пластинка влагалища растянутых мышц оказывается недостаточной для их укрытия. Открытая поверхность срастается с подкожной клетчаткой, что ускоряет гибель мышечной массы, ибо известно, что срастание неродственных тканей происходит со значительной потерей вещества.

Учитывая наиболее часто встречающиеся недостатки мышечной пластики при больших послеоперационных грыжах средней линии живота, мы предлагаем новый способ закрытия дефекта, при котором вышеуказанные недостатки заметно устраняются. Сущность операции заключается в следующем:

Обширный кожный рубец, покрывающий грыжевой мешок, удаляется, но, по возможности, без повреждения растянутого апоневроза и брюшины. Это осуществимо при пользовании приемом гидравлической препаровки по А. В. Вишневскому, хотя требует времени и терпения. Если средняя часть рубца прочно спаяна с апоневрозом, то ее можно удалить вместе с последним. После вскрытия брюшной полости и разделения спаек кишок с брюшиной и сальником грыжевой мешок рассекают, образуя два больших лоскута — правый и левый. Далее острым путем отпрепаровывают жировую клетчатку до краев дефекта и, несколько латеральнее медиальной комиссуры, вскрывают передний листок влагалища прямых мышц, обыкновенно отошедших далеко в стороны. После отсечения сухожильных перемычек от передних листков влагалищ и осторожного освобождения передней мышечной поверхности, подтягивают их внутренние края друг к другу. При этом необходимо сохранить связи мышц с задними листками влагалища и наружной комиссурой. Как показал наш опыт, это удается без большого труда. Теперь мышцы представляются распластанными по заднему листку. Медиальные комиссуры влагалищ или, если это не удается, латеральные полуокружности грыжевого мешка у его основания, где они рубцово утолщены, сшивают друг с другом П-образными шелковыми швами, прошивая через основания лоскутов мешка. Накладывают, смотря по величине грыжевого отверстия, от 5 до 10 швов. Таким образом, первый слой, закрывающий дефект, состоит из брюшины и пластинки задней стенки влагалища прямых мышц. Второй этаж образуют наложением П-образных швов над первым или добавляя П-образные швы на внутренние края распластанных прямых мышц, вновь проводя нитки через основание лоскутов. Мышцы сближают почти до полного соприкосновения. Полному сближению препятствуют, как сказано, основания лоскутов неудаленного грыжевого мешка. На края растянутых мышц швы должны быть наложены осторожно, без прорезывания нежных мышечных волокон и без разрывов мышечных прядей по длине, во избежание ослабить прочность живой мышечной стенки. Теперь лоскуты грыжевого мешка, обращенные брюшиной наружу (при лежачем положении больного — вверх), накладывают каждый на свою сторону на передние поверхности распластанных прямых мышц, и узловатыми кетгутовыми швами пришивают край в край, к передним листкам влагалища мышц, отошедшим далеко наружу (рис. 1). Сшивание производится без натяжения, так как пластинки лоскутов достаточно широки. При избытке лоскутов можно образовать дупликатуру, запрокинув их обратно к средине. Затем следуют кетгутовые швы на подкожную клетчатку и шелковые — на кожу. Слегка давящая повязка. Снятие швов и вставание — не раньше 11—12 дня.

Преимущества способа перед ранее предложенными: 1) сохранение большинства нервно-сосудистых связей прямых мышц (кроме тех, которые пробегают в сухожильных перемычках спереди) и, тем самым, уменьшение опасности их перерождения, 2) создание для передней поверхности мышц нового, близкого по строению к нормальному, футляра из стенки грыжевого мешка.

По указанному способу было оперировано 4 больных.

Приведем выдержки из двух историй болезней:

1. Больной В. Н. Густомесов, 38 лет, слесарь (история болезни № 392), поступил 21 мая 1947 г. в клинику общей хирургии Астраханского медицинского института с жалобами на грыжу, развившуюся после произведенной в 1938 г. операции по

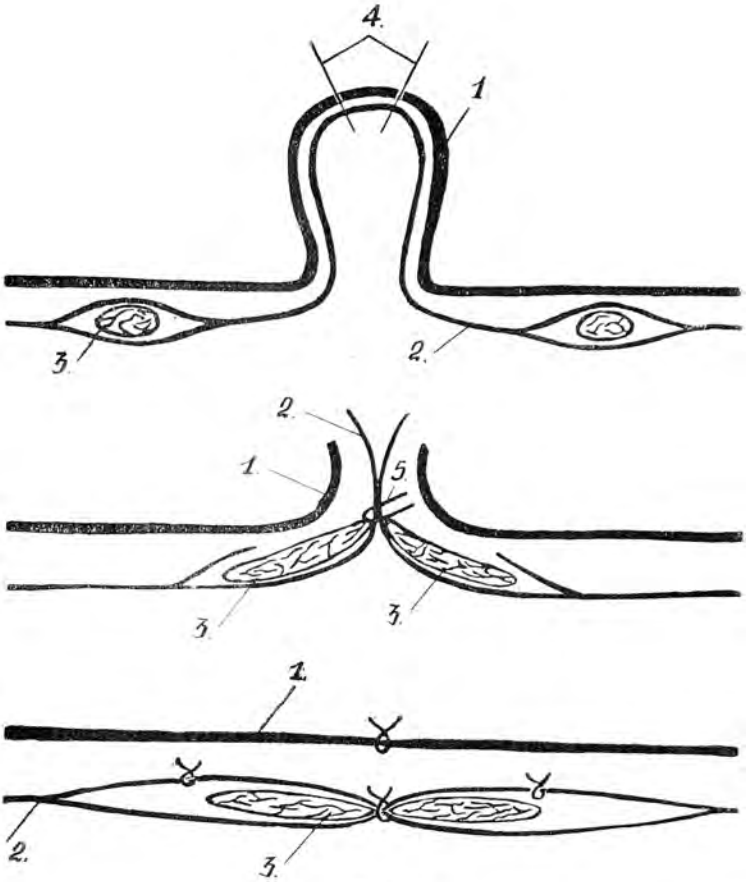

Рис. 1.

1 — кожа,
2 — апоневроз, влагалище и брюшина,
3 — пр. мышцы,
4 — иссекаемый участок брюшины,
5 — П-образный шов.

поводу непроходимости кишечника. Послеоперационная грыжа у основания размером 25 × 20 *см*², объемом с голову взрослого человека. Операция 28/V 1947 г. под местной анестезией (1/4% раствор новокаина), по описанному способу. Гладкое послеоперационное течение.

Осмотрен в июле 1957 г. (через 10 лет). Брюшная стенка всюду упругая. В середине рубца имеется истончение слоев и чечевицеобразное выпячивание размером 5 × 5 *см*², без выпадения внутренностей. Работал почти все время слесарем, в последнее время — мастером судоремонтного завода. Чувствует себя хорошо. Выпячивание стал замечать через 7 лет после операции. Носит бандаж. Считает, что выпячивание появилось в связи с физической работой.

2. Больная А. Е. Андреянова, 58 лет, домохозяйка (история болезни № 1149), поступила в клинику 7/XII 1948 г. с жалобами на грыжу, развившуюся после операции в январе 1948 г. по поводу кишечной непроходимости. Грыжевое отверстие размером 15 × 15 *см*² расположено по средней линии между пупком и лобком. Операция 14/XII 1948 г. под местной анестезией (1/4 % раствор новокаина). Гладкое заживление. Осмотрена в июле 1957 г. (через 8,5 лет). У 67-летней женщины, производящей домашнюю работу, имеется прочный рубец, рецидива и болей нет, стул нормален. Бандажом не пользуется, очень довольна результатами операции.

Двое других больных оперированы через 4 и 2 года, на запрос сообщили, что рецидива не имеют.

Длительность наблюдения позволяет заключить, что мышечные слои при этом способе сохраняются, и идея операции себя оправдала. Поэтому мы публикуем полученные результаты.

Поступила 28 апреля 1958 г.

ВЫБОР СПОСОБА ЛЕЧЕНИЯ ПРИ РАЗЛИЧНЫХ ФОРМАХ И СТАДИЯХ ОБЛИТЕРИРУЮЩЕГО ЭНДАРТЕРИИТА

Асс. И. Р. ШАГАРОВ

Из кафедры госпитальной хирургии (зав.— проф. А. К. Шипов) Башкирского медицинского института

Распространенность заболевания облитерирующим эндартериитом имеет большую связь с прошедшей Великой Отечественной войной. В условиях действующей армии и в послевоенные годы, по данным М. И. Хвиливицкой и И. В. Давыдовского, это заболевание занимало 11,8% среди всех сосудистых заболеваний.

Изучением этиологии, патогенеза и клиники облитерирующего эндартериита занимались в XIX—XX столетиях [М. Шах — Паронианц, 1865; К. Виноградов, 1878; Виниварт (Winivarter, 1878); Цеге Мантейфель, 1891; П. А. Губарев, 1902; Бюргер (Buerger, 1910)], причем их работы носили более описательный характер, а патологические процессы иногда рассматривались с узкоморфологических позиций. В. А. Оппель (1910) первым отошел от прежних взглядов на облитерирующий эндартериит, рассматривая его как общее заболевание, связанное со спазмом сосудов, приписывая эти расстройства нарушению функций желез внутренней секреции. Однако, эти выводы в дальнейшем не нашли подтверждения и остались гипотезой.

В настоящее время в патогенезе облитерирующего эндартериита большое значение придают влиянию нервной системы: состоянию корковых процессов, нервнорефлекторному влиянию на тонус стенок сосудов [Н. Н. Еланский (1950), Ф. М. Плоткин (1950), А. Т. Лидский (1951), С. А. Андреев (1953)]. После работ академика К. М. Быкова о кортико-висцеральной патологии эти взгляды нашли подтверждение в клинических исследованиях А. М. Гринштейна, Л. С. Соскина, А. А. Субботиной (1951) и др.

В госпитальной хирургической клинике с 1951 г. по июнь 1957 г. лечились 160 больных с облитерирующим эндартериитом. Из них 30 человек поступили повторно, что позволило наблюдать динамику развития процесса и эффективность проводимого лечения.

По возрасту больные были от 21 года до 68 лет, причем большинство в возрасте от 25 до 40 лет. Мужчин было 158, женщин — 2; это были люди разнообразных профессий, связанных с физическим и умственным трудом. Большинство в прошлом лечилось амбулаторно, но из-за недостаточной эффективности терапии направлялось в клинику.

Длительность заболевания от появления первых признаков до поступления в клинику была от нескольких месяцев до 27 лет, причем до 5 лет — 65% больных, а свыше 5 лет — 35%.

В анамнезе больных выступают многие факторы, которые, по-видимому, способствовали возникновению и развитию заболевания. Так, удалось установить: 1) курение — у 139 больных; 2) травмы головы — у 27; 3) охлаждение и травмы конечностей — у 90; 4) малярия — у 45; 5) тифы — у 30; 6) прочие инфекции — у 13.

Таким образом, видно, что из вреднодействующих факторов наиболее постоянными являются: курение, охлаждение и травмы конечностей. Из 160 больных курящие составляли 86,9% (139 больных), некурящие— 5% (8 больных), фактор курения не выяснен в 8,1% случаев (13 больных).

В своей практической работе мы придерживались классификации Н. Н. Еланского (1950), который предусматривает выделение 3 форм (спастической, тромбангиитической и склеротической) и 3 стадий: 1) ишемии, 2) трофических расстройств, 3) некроза и гангрены. Однако,

учитывая то, что при спастической форме имеется не только спазм сосудов, но и их дистония, название «спастической формы» мы заменили «ангионевротической».

С клинической точки зрения, по нашему мнению, целесообразно выделить 4 стадии заболевания: 1) ишемическая, 2) стадия трофических расстройств, 3) язвенно-некротическая, 4) гангренозная. Таким образом, мы считаем необходимым разделить 3 стадию Н. Н. Еланского на две: 1) язвенно-некротическую и 2) гангренозную. Необходимость такого разделения вызывается тем, что клиническое течение этих стадий различное.

Необходимо особо выделить ангиосклеротическую форму, так как при ней эндартериит развивается на фоне атеро и артериосклеротических изменений сосудов. За целесообразность выделения склеротической формы высказывались Н. Н. Еланский (1950), А. А. Вишневский (1950), А. Т. Лидский (1954), А. В. Бондарчук (1954).

При обилии экспериментальных и клинических исследований, посвященных облитерирующему эндартериту, вопрос о рациональном лечении в различных стадиях нарушения кровообращения конечностей до сих пор остается открытым.

Наш клинический материал по формам и стадиям заболевания распределяется следующим образом:

Таблица № 1

Формы заболевания	Стадии				Количество больных
	ишемическая	трофическая	язвенно-некротическая	гангренозная	
Ангионевротическая	8	1	2	1	12
Тромбангиитическая	22	30	22	50	124
Ангиосклеротическая	12	7	2	3	24
Итого . .	42	38	26	54	160

Как видно из таблицы, 50% больных поступали в поздних необратимых стадиях: язвенно-некротической и гангренозной; большинство страдало тяжелой формой наркомании. При таком относительно тяжелом составе больных была поставлена цель — выбрать наиболее эффективные методы лечения этого заболевания с учетом формы и стадии.

Единого мнения в литературе о тактике лечения больных облитерирующим эндартериитом еще не существует. Одни хирурги во всех стадиях и клинических формах этого заболевания применяют только консервативные методы (А. В. Вишневский, С. И. Шахнович и др.), а другие являются сторонниками оперативного лечения (В. А. Оппель, А. Г. Молотков, В. Н. Шамов, А. В. Бондарчук и др.).

В госпитальной хирургической клинике Башкирского медицинского института с 1951 г. применялся комплексный метод лечения больных с облитерирующим эндартериитом. Комплекс мероприятий был направлен на восстановление или компенсацию анатомо-физиологических механизмов и состоял в:

1) нормализации работы высших отделов нервной системы (бромистые препараты, сернокислая магнезия и др.);

2) разрушении патологических связей между центральной нервной системой и патологическим очагом (масляно-бальзамическая повязка, блокады, симпатэктомии, невротомии и др.);

3) нормализации работы сердечно-сосудистой системы (настойки валерианы, майского ландыша и др.);

4) применении веществ, понижающих свертываемость крови: салицилатов, сернокислой магнезии, физиологического раствора и др.;

5) улучшении обменных процессов (переливание плазмы, крови, витаминотерапия);

6) лечении места поражения (перевязки, физиотерапия, рефрижерация и др.).

Консервативные методы, примененные у 68 больных, подразделяются на 4 группы:

1) метод А. В. Вишневского, околопочечные новокаиновые блокады и масляно-бальзамические повязки на нижние конечности (применен 21 больному);

2) метод А. В. Вишневского в комплексе с внутривенным вливанием 25% раствора сернокислой магнезии по 10 *мл* ежедневно или через день, до 15 вливаний на курс (применен 20 больным);

3) метод А. В. Вишневского, гемо- и тканевые подсадки (применены 10 больным);

4) сочетание различных методов (применено 17 больным).

Таблица № 2

Ближайшие результаты консервативного лечения

Результаты	Методы лечения				Итого
	1	2	3	4	
Практическое выздоровление . . .	15	17	4	8	44
Улучшение	5	3	6	5	19
Без улучшения . . .	—	—	—	2	2
Ампутация конечности	1	—	—	2	3
Итого: . . .	21	20	10	17	68

Как видно из таблицы № 2, метод А. В. Вишневского и особенно комбинация его с внутривенными вливаниями сернокислой магнезии дает хорошие результаты в стадии ишемии и трофических расстройств. Такое сочетание методов дает наилучший результат при тромбангиитической форме, когда заболевание протекает с мигрирующим узловатым тромбофлебитом.

Надо отметить, что в ангиосклеротической форме, где эндартериит развивается на фоне атеросклероза и затруднено развитие коллатерального кровообращения, особенно показано консервативное лечение.

Другая группа больных из 86 человек подвергалась следующим операциям: I — перевязка вен — 12; II — поясничные симпатэктомии — 14; III — торакальные симпатэктомии — 6; IV — алкоголизация нервов — 2; V — невротомия — 48; VI — первичные ампутации и реампутации — 4. Ближайшие результаты приведены в таблице № 3.

Таким образом, оперативные методы лечения применялись в основном в тромбангиитической форме. В ишемической стадии преобладающими операциями, по нашим наблюдениям, являются: перевязка вен и симпатэктомии; в стадии трофических расстройств — поясничные симпатэктомии, в язвенно-гангренозных стадиях — невротомии, торакальные симпатэктомии. Перевязка вен производилась во всех случаях при положительном симптоме В. А. Оппеля (исчезновение болей при опускании конечности). В результате перевязки вен (бедренных и плечевых),

Таблица № 3

Ближайшие результаты оперативного лечения

Результаты	I Перевязка вен	II Поясничные симпатэктомии	III Торакальная симпатэктомия	IV Алкоголизация	V Невротомия	Итого
Практическое выздоровление	3	12	4	1	21	41
Улучшение	8	2	1	—	10	21
Без улучшения	—	—	—	1	—	1
Ампутация	1	—	1	—	15	17
Смерть	—	—	—	—	2	2
Итого:	12	14	6	2	48	82

по учению В. А. Оппеля, создается так называемое редуцированное кровообращение, чем устраняется несоответствие между притоком и оттоком крови в конечностях, питание тканей улучшается, и исчезают ишемические боли. Благодаря этому больные могут придать конечности любое положение, что в значительной степени устраняет их страдания и восстанавливает трудоспособность. Но, к сожалению, в некоторых случаях этот благоприятный результат оказался временным.

Резекция поясничных симпатических узлов проводилась нами внебрюшинными доступами (по А. В. Бондарчуку; Вертгеймеру и Боннаиту) на стороне поражения, когда появление реактивной гиперемии на конечностях не превышало 3 *мин* и при температурном эффекте от околопочечной новокаиновой блокады. Во всех случаях эта операция дала положительные результаты.

Учение Б. В. Огнева (1950) о центральном нервном узловом пункте сосудистой системы и его клинические наблюдения позволяют в особо упорных случаях при универсальном поражении сосудистой системы прибегать к операции на этих центрах.

По рекомендации Б. В. Огнева и по его методике нами была произведена центральная ганглиэктомия у 6 больных с несомненным успехом и с хорошими непосредственными и ближайшими результатами.

Метод алкоголизации нервов конечностей проводился у 2 больных. В одном случае при ишиас-эндартериите алкоголизация седалищного нерва оказалась эффективной, а в другом наступил стойкий паралич— характерный для повреждения седалищного нерва. В дальнейшем мы совершенно отказались от такой операции, так как она не имела каких-либо преимуществ перед пересечением нервов в дистальных отделах конечности.

Перерезка кожных и смешанных нервов, по А. Г. Молоткову, применялась нами в поздних стадиях нарушения кровообращения, не поддающихся другим способам лечения; в тех случаях, когда необходимость ампутации не вызывала особых сомнений, а также при сильных болях, как «каузалгическая терапия».

Мы считаем, что противопоказаниями к применению невротомии могут быть лишь влажная гангрена с явлениями лимфангоита и интоксикацией, широкое распространение гангрены на стопу и голень и гангрена конечностей на почве внезапной закупорки магистральных сосудов.

Считаем наиболее целесообразным рекомендовать пересечение нервов в дистальных отделах конечностей, ниже отхождения эфферентных

ветвей, идущих к основным группам мышц, то есть в той их части, которая несет преимущественно чувствительные и трофические волокна.

Невротомии одного и нескольких нервов производились в зависимости от локализации язв и болей, с учетом автономной зоны иннервации.

Хирургическая техника невротомии сравнительно проста. Рассечение кожи и других подлежащих тканей при невротомии производится по ходу нервов. По обнаружении нервного ствола последний берется на резиновые держалки. В дальнейшем производится анестезия нервного ствола 1% раствором новокаина, и после обработки нерва по Картавину нерв пересекается острым ножом.

Лечебный эффект невротомии может быть объяснен разрушением патологической связи между центральной нервной системой и очагом раздражения. В результате перерыва проводимости нервных импульсов нормализуется деятельность центральной нервной системы, снимаются болевой рефлекс и действие вазоконстрикторов в конечности; тем самым улучшается кровообращение.

Невротомия рассматривалась нами как последнее средство освободить больного от калечащей его операции — ампутации.

Исходя из того, что облитерирующий эндартериит является общим заболеванием, применение ампутации для лечения этого страдания нужно считать симптоматическим вмешательством. К ампутации следует прибегать лишь в исключительных случаях, после безуспешного комплексного лечения, только при абсолютных показаниях. Единого мнения об уровне ампутации конечностей нет. Некоторые хирурги и сейчас еще ошибочно предлагают производить первичную высокую ампутацию, рассчитывая предохранить организм от распространения заболевания на артерии других частей тела.

Прежде чем решиться на ампутацию, необходимо провести мероприятия, направленные на улучшение коллатерального кровообращения (блокады, симпатэктомии, невротомии и др.), после чего, как правило, удается произвести экономную ампутацию с учетом последующего протезирования.

К решению вопроса об уровне ампутации мы подходили дифференцированно, основываясь на результате ранее проводимого лечения, с учетом общего состояния больного, степени его истощения, повышения температуры, границ распространения гангренозного очага, уровня пульсации, локализации и степени болевых ощущений, рентгенографических данных.

С 1951 по 1957 гг. в нашей клинике произведена 21 ампутация конечностей (бедра — 12, голени — 8, кисти — 1) у 20 больных облитерирующим эндартериитом. При сравнении общего числа больных и количества ампутаций отмечается уменьшение числа ампутаций (в 1948—1950 гг. до проведения комплексной терапии, на 30 поступивших больных было произведено 14 ампутаций). Большое количество ампутаций в 1948—1950 гг. можно объяснить только отсутствием комплексной терапии.

Ампутацию фаланг и пальцев считаем нецелесообразным вмешательством, ибо она только способствует усилению гангренозного процесса с образованием длительно не заживающих язв.

Подводя итоги лечения наблюдаемых нами больных облитерирующим эндартериитом, необходимо отметить следующее: облитерирующий эндартериит — сложное нейрососудистое заболевание, лечение которого должно быть комплексным, с учетом 3 форм и 4 стадий заболевания. При ангионевротической и ангиосклеротической формах основными способами лечения должны быть консервативные, а при тромбангиитической — оперативные методы. В зависимости от стадий, методы лечения должны быть различными.

В стадии ишемии хорошие результаты дает метод А. В. Вишневского как таковой, а также в сочетании с внутривенным вливанием сернокис-

лой магнезии. В особо упорных, рецидивирующих формах показана перевязка вен или симпатэктомия, в зависимости от особенностей течения заболевания.

В стадии трофических расстройств наиболее эффективна преганглионарная симпатэктомия.

В язвенно-некротической стадии благоприятные результаты дает невротомия.

В стадии гангрены, при грубых органических изменениях в тканях единственной операцией является невротомия, при неэффективности которой производится ампутация конечности.

Из 34 больных, подвергшихся в клинике невротомии в стадии гангрены, лечение закончилось ампутацией у 15 больных, выздоровление наступило у 19.

При универсальных поражениях нейрососудистой системы, с преимущественной локализацией процесса во всех 4 конечностях, показана левосторонняя торакальная симпатэктомия с удалением центрального узла (Д II—III).

ЛИТЕРАТУРА

1. А. В. Вишневский. Сборник трудов, изд. АМН СССР, 1950, т. 2, стр 164—199.
2. А. А. Вишневский. Материалы XVII научной конференции врачей Московской области, М., 1951, стр. 68—78.
3. А. Г. Молотков. Вестник хирургии, 1926, т. VII, кн. 20, стр. 142—148.
4. Б. В. Огнев. Хирургия, 1950, № 7, стр. 3—8.
5. В. А. Оппель. Вестник хирургии и пограничных областей, 1922, т. I, кн. 2, стр. 3—11.
6. А. Л. Поленов и А. В. Бондарчук. Хирургия вегетативной нервной системы. Медгиз, 1947.
7. М. И. Хвиливицкая. Опыт советской медицины в Великой Отечественной войне 1941—1945 гг., 1952, т. 21—22, стр. 258—283.

Поступила 12 июля 1957 г

ОСТРАЯ КИШЕЧНАЯ НЕПРОХОДИМОСТЬ

С. В. ДАНИЛОВА

Из клиники неотложной хирургии (зав.— проф. П. В. Кравченко) Казанского ГИДУВа им. В. И. Ленина и отделения неотложной хирургии больницы № 5

Настоящая работа посвящена больным с различными формами острой кишечной непроходимости, прошедшим через клинику за время с 1946 по 1955 г. За указанный период в клинику поступило 903 человека больных с острой кишечной непроходимостью, из которых 362 больных (40,1%) было подвергнуто оперативному лечению, а остальные 541 (59,9%), хотя клинически имели картину острой кишечной непроходимости, но у них кишечная непроходимость была разрешена консервативными мероприятиями. В данной работе мы излагаем наблюдения только над оперированными больными.

Как известно, под понятием острой кишечной непроходимости объединяются различные заболевания, в основе которых лежат неодинаковые патологоанатомические изменения, заболевания, имеющие чрезвычайно разнообразную клиническую картину, требующие различных методов оперативного вмешательства и дающие резко отличающиеся друг от друга исходы. Здесь мы будем касаться только механической кишечной непроходимости.

Из 362 больных 40 больных (11,1%) были с инвагинацией, 47 — (12,9%) — с заворотом тонкого кишечника, 7 (1,9%) — с заворотом слепой кишки, 72 (19,9%) — с заворотом сигмы; 21 (5,8%) — с узлообра-

зованием, 8 (2,3%) — с непроходимостью, вызванной дивертикулом Меккеля, 167 (46,1%) — с спаечной кишечной непроходимостью.

Из этого видно, что чаще всего наблюдалась спаечная кишечная непроходимость — у 167 чел. (46,1%), на втором месте по частоте были больные с заворотом кишечника — 126 чел. (34,7%). Среди заворотов чаще всего встретился заворот сигмовидной кишки — у 72 чел. (19,9%) и относительно редко — заворот слепой кишки — у 7 чел. (1,9%). Больные со спаечной кишечной непроходимостью — 167 чел. (46,1%); большинство из них в прошлом перенесло полостную операцию.

Что касается распределения различных видов острой кишечной непроходимости — в зависимости от пола и возраста, то можно сказать, что у мужчин преобладали завороты кишечника — 84 чел. (66,7%), а у женщин эта форма острой кишечной непроходимости была в 33,3%. Преобладали лица в возрасте до 50 лет — 260 чел. (71,8%), свыше 50 лет было 102 чел. (28,2%). Как следует из нашего материала, с возрастом увеличивается число заворотов кишечника и уменьшается число инвагинаций, так, например, по нашим наблюдениям, на возраст до 40 лет заворотов приходится 30,2%, после 40 лет завороты кишечника были в 69,8%. Из наших данных следует, что заворот сигмовидной кишки чаще бывает у людей старшего возраста. Это подтверждается и другими авторами (К. С. Золотарев, И. М. Перельман, Л. А. Кирснер). Инвагинация наблюдалась, в основном, у больных в возрасте до 40 лет (95%).

Видимо, сигма может удлиняться в зависимости от возраста, питания и других причин, поэтому наиболее длинные сигмы попадаются в более позднем возрасте. Само собой разумеется, что удлинение сигмы влечет за собой и более длительное пребывание в ней содержимого, которое, разлагаясь и подвергаясь брожению, застаивается и влечет за собой значительное вздутие петли. При длинной сигме эвакуация содержимого сильно задерживается. Удлинение сигмы со всеми вытекающими отсюда последствиями является одной из причин заворота. Обычно вместе с удлинением сигмы происходит и удлинение ее брыжейки, благодаря чему петля становится очень подвижной.

При вопросе о диагнозе необходимо подчеркнуть, что первоначальный диагноз острой кишечной непроходимости обычно ставится врачами внебольничной помощи: врачами скорой помощи, поликлиник, здравпунктов, врачами помощи на дому. По нашим данным, из 362 больных, оперированных по поводу острой кишечной непроходимости, с правильным диагнозом, то есть с указанием формы кишечной непроходимости, поступило 12,1% больных. С относительно правильным диагнозом: «кишечная непроходимость», «острый живот» — 61,4% больных. С неправильным диагнозом, когда острая кишечная непроходимость не была распознана, в клинику поступило 26,5% больных. Безусловно, последняя цифра велика и показывает необходимость улучшения диагностики острой кишечной непроходимости врачами внебольничной помощи.

Чаще всего в этих случаях ранее распознавался аппендицит. Своеобразие клинического течения острой кишечной непроходимости создает трудности диагностики и при наблюдении больного в стационаре. Однако, как следует из нашего материала, количество ошибок в условиях стационара значительно меньше. В хирургическом отделении правильный и относительно правильный диагноз был установлен в 90,1% всех оперированных больных. Что касается 36 больных (9,9%), где был ошибочный диагноз, то 29 из этих больных шли на операцию с диагнозом «острый аппендицит», 3 — с диагнозом «холецистит», 2 — с диагнозом «перфоративная язва желудка» и 2 — с диагнозом «перекрученная киста яичника». На операции у них была найдена острая механическая кишечная непроходимость.

Как известно, в различные периоды заболевания признаки острой кишечной непроходимости, местные и общие, проявляются не одинаково интенсивно и отчетливо. Из встречающихся признаков боль как постоянный кардинальный признак характерна для всех форм острой кишечной непроходимости; среди наших больных боль была у всех оперированных. Рвота отмечена у 58,8% больных, оперированных по поводу острой кишечной непроходимости.

Считается, что задержка стула и газов — один из постоянных симптомов острой кишечной непроходимости. Однако, эти расстройства отмечены нами в 56,6% случаев. Необходимо учитывать, что при некоторых формах кишечной непроходимости могут отходить газы и даже может быть стул. Участок кишки, расположенный ниже препятствия, может опорожняться самостоятельно или после клизмы.

Практически важно своевременное распознавание форм острой кишечной непроходимости — механическая она, или динамическая, так как решение этого вопроса находится в связи с тактикой хирурга. При распознавании механической непроходимости показана срочная операция. Для уточнения диагностики, а также подготовки больных к операции всем больным с острой кишечной непроходимостью перед операцией делалась новокаиновая блокада, паранефральная, по А. В. Вишневскому. Паранефральная новокаиновая блокада при динамических формах кишечной непроходимости, наряду с применением атропина и сифонных клизм, разрешает в абсолютном большинстве случаев острую динамическую кишечную непроходимость.

По установлении диагноза и безуспешности консервативных мероприятий, больной должен быть оперирован. Рекомендуется начинать операцию с правильной предоперационной подготовки, заключающейся в мероприятиях по борьбе с шоком, интоксикацией, обезвоживанием, гиперхлоремией, белковым дефицитом и инфекцией. Кроме этого, часто больным делалось промывание желудка.

В послеоперационном периоде, кроме указанных выше мероприятий, мы широко применяли постоянный дренаж желудка тонким зондом, введенным через нос. Постоянное дренирование желудка тонким зондом через нос значительно облегчает состояние больного, освобождая желудок от скопившихся газов и жидкости.

Для выравнивания хлоридов крови применялось вливание солевых растворов. При заворотах кишечника лечение гипертоническим раствором соли имеет смысл главным образом в послеоперационном периоде. В связи с нарушением водно-солевого обмена необходимо введение в организм большого количества жидкости в виде солевых растворов. Обезвоживание организма особенно выражено при завороте тонкого кишечника, по сравнению с другими отделами кишечника. Необходимо парентеральное введение солевого раствора не менее 2—3 *л* в сутки, а у некоторых больных — до 5 *л*.

Особое значение при острой кишечной непроходимости придается переливанию крови. Еще С. И. Спасокукоцкий подчеркивал огромную роль переливания крови для снижения летальности при илеусе, которое необходимо производить до, во время и после операции.

В исходе операции, кроме сроков и формы непроходимости, играет значительную роль обезболивание. Наиболее употребительным видом анестезии при острой кишечной непроходимости в клинике была местная инфильтрационная анестезия. Из 362 чел., оперированных по поводу острой кишечной непроходимости, под местной анестезией было оперировано 344 чел. (95,1%), у 150 больных (41,3%) местная анестезия проводилась в сочетании с поясничной блокадой по А. В. Вишневскому.

Все оперативные вмешательства, применявшиеся в клинике при механической кишечной непроходимости, разделены нами на две группы.

В первую отнесены операции, при которых устранение причин острой кишечной непроходимости производилось без вскрытия просвета кишки (209 больных — 57,7%). Сюда относятся такие операции, как деторзия, дезинвагинация, рассечение тяжей и спаек, развязывание узла. Во вторую группу отнесены больные, у которых операция протекала с вскрытием просвета кишки (наложение свищей — 1, анастомозов — 2, резекция дивертикула Меккеля — 4, резекция кишки — 153).

Характер оперативного вмешательства у 362 больных приведен в таблице № 1.

Таблица № 1

Характер операции	Инвагинация	Заворот тонкого кишечника	Заворот слепой кишки	Заворот сигмовидной кишки	Узлообразование	НК от дивертикула Меккеля	Спаечная кишечная непроходимость	Всего	Процент
Раскручивание заворотов	—	37	6	17	—	—	—	60	16,6
Рассечение спаек	—	—	—	—	—	—	120	120	33,1
Развязывание узла	—	—	—	—	4	—	—	4	1,1
Дезинвагинация	19	—	—	—	—	—	—	19	5,2
Выведение гангренозной кишки	—	—	—	4	—	—	2	6	1,7
Наложение калового свища	—	—	—	1	—	—	—	1	0,3
Энтеранастомоз	—	—	—	—	—	—	2	2	0,6
Греков II	—	—	—	1	—	—	—	1	0,3
Резекция дивертикула Меккеля	—	—	—	—	—	4	—	4	1,1
Резекция кишки	21	10	1	49	17	4	43	145	40,0
								362	100%

Как следует из приведенной таблицы, наибольшее количество вмешательств протекало с резекцией кишечника (40% ко всем оперированным). Это зависело от поздних сроков поступления и от формы острой кишечной непроходимости. Производя резекцию кишечника, хирургу следует быть бдительным при определении верхних границ резекции, на приводящем отрезке не нужно скупиться на резекции лишних 20 *см*, так как изменения со стороны слизистой обычно более обширны, чем изменения серозной. Перитонит не является противопоказанием к выполнению радикальной операции — резекции кишечника, так как перитонит часто бывает результатом необратимых изменений в жизнеспособности стенки кишки. Отступление от этого правила может быть допущено только по техническим соображениям, то есть тогда, когда обширность поражения кишечника делает резекцию невыполнимой. Требуются большое внимание и значительный опыт хирурга в решении этой задачи, тем более, что пострадавшая кишка в некоторых случаях и при отсутствии некроза, после устранения причин механической непроходимости, может не восстановить своей функции, что приводит к проницаемости стенки кишки при анатомической ее целости и к развитию перитонита. После соответствующих попыток вернуть к жизни поврежденную петлю кишки (салфетки с теплым физиологическим раствором, новокаиновая блокада брыжейки), при отсутствии перистальтики и пульсации сосудов брыжейки такую петлю следует считать сомнительной, особенно если присоединяется отечность соответствующей части брыжейки. Эти данные, с нашей точки зрения, служат показанием к резекции кишки. Всякого рода нерадикальные операции (типа энтеростомии, кишечные свищи) как ме-

тод лечения острой кишечной непроходимости себя не оправдали, и их применение в какой-то степени допустимо только при запущенных случаях острой кишечной непроходимости.

Наибольшее число резекций кишечника приходится на узлообразование — 80%, что можно объяснить тяжестью страдания и быстрым расстройством кровообращения при некрозе кишечной петли.

Для получения благоприятных исходов имеет значение правильное проведение послеоперационного периода. Основные мероприятия следует направлять на профилактику и борьбу с инфекцией, на уменьшение токсикоза, улучшение сердечной деятельности и нормализацию нарушенного белкового, углеводного обмена и хлоридного баланса. Профилактика и борьба с инфекцией в послеоперационном периоде должна включать:

1) профилактику воспаления легких (активное поведение больного в кровати, дыхательная гимнастика, антибиотики); 2) профилактику и лечение перитонита (обеспечение максимальной радикальности операции путем тщательной подготовки больного к операции переливанием крови, плазмы, сердечных средств, обеспечение производства операции под капельным переливанием крови и жидкостей).

При перитоните операцию следует обязательно заканчивать введением в брюшную полость антибиотиков посредством дренажной трубки. Для профилактики нагноения операционной раны следует широко применять антибиотики и сульфаниламиды.

Послеоперационная летальность остается пока высокой, и надлежит многое сделать, чтобы улучшить результаты лечения острой кишечной непроходимости.

Всего на 362 оперированных при кишечной непроходимости умерли 115 человек, причем в первое пятилетие (1946—1950) 86, что составляет 38,9% послеоперационной летальности; в следующее пятилетие (1951—1955) — 35, что составляет 24,8% послеоперационной летальности.

Значение сроков оперативного вмешательства при кишечной непроходимости в зависимости от начала заболевания представлено в таблице № 2.

Таблица № 2

Время	Больных	Умерло	% смерти
Оперированы в первые 6 часов	45	5	11,1
12 часов	43	10	23,2
24 часа	85	24	28,2
2-е суток	91	30	32,9
3-е суток	36	16	44,4
4 суток и более	62	36	58,0
Всего:	362	121	

Таким образом, наименьшая летальность была в группе больных, оперированных в первые 6 часов с момента заболевания (11,1%). В дальнейшем, по мере удлинения срока болезни, процент летальности значительно повышался.

Среди 362 оперированных нами больных 173 (47,8%) были оперированы в первые 24 часа. Летальность в этой группе составляла 21,9% (39 человек). На 2-е сутки и позже оперированы 189 (52,2%), с летальностью в 43,4%.

Из приведенных данных видно, что поступление больных с острой кишечной непроходимостью в стационар чрезвычайно запаздывает.

Объясняется это недостаточно точной диагностикой в условиях внебольничной помощи, поздней госпитализацией, а в некоторых случаях — отказом больных от госпитализации.

Наибольшая летальность (53,1%) отмечена после резекции кишечника. Наименьший процент смертности был при дезинвагинации — 10,5%. Все умершие вскрывались. Причины летальности изучены и подтверждены протоколами патологоанатомических вскрытий.

Из непосредственных причин смерти больных с острой кишечной непроходимостью основное место занимает перитонит (113 случаев — 93,4%). У части умерших перитонит был отмечен уже во время операции. У 10 больных, умерших от перитонита, на секции обнаружены заболевания сердца: кардиосклероз, порок сердца, далеко зашедшая миокардиодистрофия. Кроме перитонита, у 12 больных отмечены воспаление легких и отек легких.

Кроме этого, трое умерли от двухстороннего воспаления легких, развившегося в послеоперационном периоде, и 1 больной — от отека легких.

Перитонит от недостаточности швов как причина летального исхода, наблюдался в 4 случаях.

Таким образом, наши данные за 9 лет (1946—1955) показывают, что острая кишечная непроходимость и поныне является одной из труднейших проблем неотложной хирургии и все еще остается наиболее грозным и опасным заболеванием, дающим высокую летальность.

ВЫВОДЫ:

1. Изучены нами исходы оперативного лечения механической кишечной непроходимости у 362 больных. Установлено, что диагностика острой кишечной непроходимости не на высоте: в 26,5% больных острая кишечная непроходимость не была распознана направляющими врачами.

2. Из-за поздней обращаемости больных летальность остается высокой: если в первые 6 часов она равна 11,1%, то среди оперированных в первые 24 часа она повышается до 21,9%.

3. Наиболее частая форма острой кишечной непроходимости — спаечная кишечная непроходимость — 46,1%. В 58% эти больные ранее перенесли оперативное вмешательство в брюшной полости.

4. Наиболее безопасный вид обезболивания при острой кишечной непроходимости — местная анестезия по А. В. Вишневскому; мы ее применяли в 95,4% всех случаев, иногда в сочетании с паранефральной блокадой.

5. Наименьший процент летальности получен при операции дезинвагинации (10,5%) и рассечении спаек (15%).

6. Основной причиной летальности был перитонит (в 93,4%).

ЛИТЕРАТУРА

1. А. Н. Абрамова. Инвагинация кишок у детей. XXVI Всесоюзный съезд хирургов, 1955.
2. И. М. Белоусова. Вестник хирургии им. И. И. Грекова, № 5, 1956.
3. В. А. Гусынин. Вестник хирургии им. И. И. Грекова, т. 56, кн. 3—4, 1938.
4. Ю. Ю. Джанелидзе. Вестник хирургии, т. 56, кн. 3—4, 1938.
5. М. И. Коломийченко. О путях снижения летальности при острой кишечной непроходимости. XXVI Всесоюзный съезд хирургов, 1955.
6. Л. А. Кирснер. Заворот сигмы. Запгиз, Смоленск, 1936.
7. И. М. Перельман. Непроходимость кишок (клиника и терапия), Гомель, 1937.
8. В. И. Стручков. Вестник хирургии, № 8, 1956.
9. Он же. Острая кишечная непроходимость и пути снижения летальности. XXVI Всесоюзный съезд хирургов, 1955.
10. А. Г. Соловьев. Острая кишечная непроходимость. М., 1948.

Поступила 4 июля 1957 г.

ОТДАЛЕННЫЕ РЕЗУЛЬТАТЫ ХИРУРГИЧЕСКОГО ВМЕШАТЕЛЬСТВА У БОЛЬНЫХ С СУЖЕНИЕМ ЛЕВОГО ВЕНОЗНОГО ОТВЕРСТИЯ И НЕЗАРАЩЕНИЕМ БОТАЛЛОВА ПРОТОКА[1]

Доц. М. И. ХУРГИН и З. М. СЕМЕНОВА

Из кафедры госпитальной терапии (зав.— проф. А. А. Демин)
Новосибирского медицинского института

В настоящее время операции по поводу сужения левого венозного отверстия перестали быть казуистическим происшествием и вошли в круг повседневной работы хирургических клиник (А. Н. Бакулев, А. А. Вишневский, А. В. Гуляев, В. И. Казанский, П. А. Куприянов, Е. Н. Мешалкин, Б. В. Петровский, Ф. Г. Углов и многие другие).

В литературе широко освещены исходы и послеоперационные осложнения, но данные об отдаленных результатах весьма скудны.

Правильно указывают проф. А. А. Шелагуров и соавторы, что, несмотря на то, что хирургическое вмешательство на сердце, как у нас, так и за рубежом, широко распространено, врачи еще недостаточно знакомы с показаниями и противопоказаниями к оперативному вмешательству, недостаточно осведомлены о возможных послеоперационных осложнениях.

Это побудило нас поделиться нашими наблюдениями за больными, подвергшимися оперативному вмешательству — комиссуротомии, на протяжении от 2 до 5 лет.

Под нашим наблюдением находятся 22 больных: из них 16 больных митральной болезнью с превалированием сужения левого венозного отверстия, 4 больных с сужением левого венозного отверстия и 2 — с незаращением боталлова протока.

Таблица № 1

Распределение больных по полу, возрасту и профессии

Вид порока	По полу		По возрасту				По профессии			
	муж.	жен.	10—20	21—30	31—40	41—50	рабочие	служащие	учащиеся	домохозяйки
Комбинированный митральный порок	3	13	—	5	10	1	4	8	2	2
Сужение левого венозного отверстия	1	3	1	2	1	—	—	2	2	—
Врожденный порок	—	2	2	—	—	—	—	—	2	—

Все больные до оперативного вмешательства имели недостаточность сердца I—II степени по Лангу.

Одышкой страдали все больные. У 12 была болезненная, увеличенная печень. У 8 отмечалось кровохарканье. У 5 были небольшие отеки на нижних конечностях. 4 оперированы через 6 месяцев после ревматической атаки. Скорость кровотока у 4 больных была в пределах нормы, у 16 замедлена. У 5 до операции была мерцательная аритмия. 17 находились на стационарном лечении до операции, 3 были под наблюдением участкового врача.

1 больная в возрасте 24 лет умерла через 4 с половиной месяца

[1] Доложено на I Всесибирской конференции терапевтов в Новосибирске 14 мая 1958.

после операции от рецидивирующего ревмокардита и выраженной сердечной недостаточности. Диагноз подтвержден на аутопсии гистологически. На секции атриовентрикулярное отверстие не пропускало кончика мизинца.

Больная Е-а, 24 лет, поступила в терапевтическое отделение 29-й больницы 14/VII-56 г. (история болезни № 3523). Жаловалась на постоянную одышку, отечность всего тела, боль и чувство тяжести в области сердца. 6 лет болела ревматизмом. В 1947 г. была повторная атака ревматизма. Диагносцированы возвратный ревмокардит, комбинированный митральный порок сердца, с превалированием сужения левого венозного отверстия.

В марте 1956 г. больная оперирована в клинике А. А. Вишневского. Состояние после операции оставалось тяжелым. Явления сердечной недостаточности продолжали нарастать. Через 3 недели после операции появились боли в области сердца с иррадиацией в левое плечо и лопатку. Температура до 38°, ознобы. Лейкоцитоз до 11 000. Нейтроцитоз, лимфоцитопения, реакция оседания эритроцитов ускорилась Терапия антибиотиками и салицилатами не эффективна. Через 2 месяца больную выписали из хирургической клиники по собственному желанию. По приезде в Новосибирск состояние ухудшилось, и 14 июля 1956 г. больная поступила в терапевтическое отделение.

Объективно: Ортопноэ. Анасарка. Застойные явления в легких. Сердце расширено во все стороны. При аускультации — первый хлопающий тон, слабый систолический шум. Мерцательная аритмия. Дефицит пульса 50. Разный пульс на руках. Артериальное давление — 85/55 *мм* рт. ст. Венозное давление — 185 *мм*. При надавливании на печень — 240 *мм* водного столба. Печень увеличена, плотная.

Кровь: гем. — 63 мм/ед, эр. — 4 240 000, Л. — 16 000, п. — 10%, с. — 78%, лимф. — 10%, мон. — 2%. РОЭ — 27 *мм*/час. Моча: уд. вес — 1026, белка — 0,56%. В осадке 5—10 лейкоцитов в поле зрения, 5—10 свежих эритроцитов, гиалиновые цилиндры — единичны в поле зрения.

Диагноз: вспышка ревматизма после комиссуротомии. Сужение левого венозного отверстия. Недостаточность двухстворчатого клапана. Нарушение кровообращения III степени. Больная находилась в клинике 9 часов и при явлениях нарастающей сердечной недостаточности скончалась.

Патологоанатомический диагноз: рецидивирующий ревмокардит. Рестеноз левого венозного отверстия. Расширение полостей сердца. Фиброзный слипчивый перикардит. Фиброзные сращения в плевральных полостях. Асцит. Дистрофические изменения в паренхиматозных органах. Состояние после операции на сердце.

Гистологическое исследование: В легких много клеток сердечных пороков. Межальвеолярные перегородки утолщены. В мышце сердца встречаются единичные гранулемы вокруг сосудов.

А. Л. Мясников, Ю. С. Мареев и другие так же указывают, что у части больных обострение ревмокардита может вызвать крайнюю степень недостаточности кровообращения, в результате чего может наступить летальный исход.

У нашей больной через 3 недели после операции развился посткомиссуротомный синдром: появились боли в груди, иррадирующие в плечо, шею, лопатку, сопровождающиеся повышением температуры до 38,6°, ускорилась реакция оседания эритроцитов до 38 *мм* в час, увеличилось количество лейкоцитов до 11 тысяч.

Причина посткомиссуротомного синдрома до сих пор недостаточно выяснена. А. Н. Бакулев, А. А. Вишневский, Д. Л. Ларсон считают, что оперативное вмешательство само по себе вызывает со стороны органов грудной клетки воспалительную реакцию.

П. А. Куприянов, С. А. Гаджиев, Т. Г. Блесткина, Е. Н. Мешалкин, на основании своих многочисленных наблюдений, утверждают, что посткомиссуротомный синдром — типичное проявление ревматической инфекции.

Авторы полагают, что перикардиальная реакция на операционную травму провоцирует рецидив ревматизма. А. А. Шелагуров также отмечает, что нередко после операции наблюдается резкая вспышка ревматического процесса, значительно отягощающая послеоперационное течение, а у некоторых больных ведущая к летальному исходу.

Наше наблюдение подтверждает положение о ревматическом характере посткомиссуротомного синдрома.

Имеются литературные указания на возможность рестеноза у больных после комиссуротомии (Бейли, Гольдберг). Мы у нашей больной также констатировали рестеноз.

10 больных, подвергшихся операции комиссуротомии, чувствуют себя относительно хорошо. Они приступили к работе или учатся.

9 больным предоставлена инвалидность II и III групп. Самочувствие их удовлетворительное. У 7 больных — нарушения кровообращения I стадии, у 2 — начальная форма II стадии.

У всех наблюдаемых нами больных после операции остаются клинические признаки сужения левого венозного отверстия. Сердце у всех больных митральной конфигурации. На верхушке прослушивается первый хлопающий тон, систолический и пресистолический шумы, у 4 выслушивается акцент второго тона на легочной артерии.

А. А. Шелагуров и соавторы так же обнаружили у 27 из 102 оперированных больных пресистолический шум, первый хлопающий тон, акцент и раздвоение второго тона на легочной артерии.

Это явление объясняется отчасти неполной ликвидацией митрального стеноза и тем, что створки клапана при далеко зашедшем пороке резко склерозированы и нередко в них имеются явления кальциноза, что создает условия для указанных аускультативных явлений. Раздвоение второго тона и акцент на легочной артерии обусловлены остающимся повышенным давлением в правых отделах сердца и легочной артерии. Последнее обусловлено тем, что не всегда при операции полностью ликвидируется сужение левого венозного отверстия. Особенно это бывает в тех случаях, когда в сосудах легочной артерии, главным образом в артериолах, развиваются необратимые изменения на почве длительно существовавшей гипертензии.

У большинства больных одышка появляется лишь при значительной физической нагрузке. Печень у 14 не прощупывается. У 3 пальпируется у края реберной дуги.

2 больных периодически нуждаются в применении сердечных средств, в связи с нарушением кровообращения. Артериальное давление остается у всех нормальным или слегка пониженным. Венозное давление у 16 нормализовалось, у 3 — продолжает оставаться повышенным (140—200 *мм* водного столба). Скорость кровотока слегка замедлена (16—18 *сек* по магнезиальному времени). Волдырная проба у 4 больных остается слегка ускоренной (40—50 *мин*), а у остальных нормальной (50—60 *мин*).

Приведенные данные показывают, что комиссуротомия сравнительно хорошо эффективна у больных с сужением левого венозного отверстия с нарушением кровообращения первой или начальной фаз II стадии по Лангу.

При значительно выраженном нарушении кровообращения (конечная фаза II или III стадий сердечной недостаточности) операция для больного тяжела и часто дает плохой исход. Наши данные согласуются с выводами проф. А. Л. Мясникова (см. табл. 2).

У 5 больных (3 женщин и 2 мужчин) от 6 месяцев до полутора лет после операции возник рецидив ревматизма, по поводу которого они были госпитализированы, лечились салицилатами, адренокортикотропным гормоном, бутадионом, кортизоном, пирамидоном. В результате наступила ремиссия. У 1 больной дважды повторялся рецидив ревматизма с интервалом больше полутора лет.

П. А. Куприянов наблюдал рецидив ревматизма у больных после комиссуротомии через полтора года после оперативного вмешательства. С предупредительной целью он предлагает антиревматическое лечение до и после операции.

Основные признаки рецидива ревматического процесса следующие:

Таблица № 2

Результаты операций

Всего больных — 22 чел.	Сужение левого венозного отверстия			Комбинированный митральный порок			Врожденный порок		
	компенсация	сердечно-сосудистая недостаточность		компенсация	сердечно-сосудистая недостаточность		компенсация	сердечно-сосудистая недостаточность	
		I ст.	II ст.		I ст.	II ст.		I ст.	II ст.
До операции	—	—	4	—	—	16	—	2	—
После операции	3	1	—	13	1	2	2	—	—

повышение температуры после снижения ее или нормализации в послеоперационном периоде, появление или усиление болей и неприятных ощущений в области сердца, повышенная возбудимость, артралгии, ускорение реакции оседания эритроцитов (после заметного снижения или нормализации после операции), нарастание сердечной недостаточности, электрокардиографические изменения (снижение вольтажа зубцов и удлинение сегмента P — Q).

Самой убедительной является эффективность лечения антиревматическими средствами. У одного из наших больных во время обострения ревматического процесса появился сухой перикардит, у другого — полисерозит. Наши наблюдения говорят о частом рецидиве ревматизма у больных митральным пороком сердца после комиссуротомии.

Учитывая осложнения, наступающие в связи с операцией и сохранение после операции клинических признаков сужения левого венозного отверстия, а также частые рецидивы ревматизма, не следует направлять для операции лиц, страдающих митральными пороками при отсутствии нарушенного кровообращения.

У 2 больных, у которых до операции была мерцательная аритмия, после комиссуротомии пульс стал ритмичным. У 3 мерцательная аритмия остается в течение нескольких лет после операции. У одного мерцательная аритмия возникла в момент обострения ревматизма. С наступлением ремиссии пульс стал ритмичным.

У 3 больных мерцательная аритмия развилась вскоре после операции комиссуротомии. Через 2—3 месяца у них восстановился нормальный синусовый ритм.

Факторами, способствующими мерцательной аритмии, являются: перенапряжение миокарда предсердий во время операции, развитие послеоперационных осложнений (плевриты, пневмония и др.), вызывающих затруднение в работе сердца; тяжелые нервнорефлекторные расстройства, нарушение метаболических процессов в миокарде.

Во избежание этого осложнения П. А. Куприянов считает необходимым значительное расширение суженного левого венозного отверстия, так как тяжесть гемодинамических расстройств в малом круге кровообращения и связанная с нею гипоксия в послеоперационном периоде будут тем меньше, чем лучше восстановлен кровоток через левое венозное отверстие.

Наши наблюдения и литературные данные свидетельствуют, что мерцательная аритмия — не абсолютное противопоказание к хирургическому вмешательству на сердце.

У больных с незаращением боталлова протока часто развивается сердечная недостаточность, что может привести к гибели больных. В мо-

лодом возрасте нередко у этих больных (в 20%, по Е. М. Тареева, в той же частоте, что и ревматизм) развивается эндартериит с последующим септическим эндокардитом. Терапевтическое лечение оказывается безуспешным, и больные погибают в раннем детском возрасте (40%). Для предупреждения этого тяжелого осложнения рекомендуется своевременное оперативное вмешательство.

Под нашим наблюдением было 2 больных (девочка 12 лет и девушка 19 лет) с незаращением боталлова протока, у которых была сердечная недостаточность I степени (одышка при беге, небольшой цианоз). Обе больные были оперированы и чувствуют себя хорошо. В течение 3 лет после оперативного вмешательства никаких признаков нарушения кровообращения нет.

ВЫВОДЫ:

1. Операция комиссуротомии у больных со стенозом левого венозного отверстия показана при хронической сердечной недостаточности I—II стадий (начальная фаза, по Лангу), при отсутствии признаков скрытого ревмокардита.

2. У части больных, с сужением левого венозного отверстия, у которых хирургическое вмешательство было показанным, отдаленные результаты после комиссуротомии в течение 3 лет положительные. Нарушений кровообращения не отмечается, хотя клинически признаки сужения левого венозного отверстия остаются. У многих больных после операции восстанавливается трудоспособность.

3. У больных с митральным пороком при сердечной недостаточности II стадии (конечная фаза) или III стадии операция не показана.

4. Часто (по нашим наблюдениям, у четверти всех больных) после комиссуротомии наблюдаются рецидивы ревматизма и рестеноз.

5. Мерцательная аритмия сама по себе не является противопоказанием для комиссуротомии. У некоторых больных мерцание предсердий до операции проходит в послеоперационном периоде. У других мерцательная аритмия появляется в послеоперационном периоде, но через короткое время может прекратиться, и восстанавливается нормальный синусовый ритм. Реже она остается постоянной или пароксизмальной.

6. Хорошие результаты получены после оперативного вмешательства у больных с незаращением боталлова протока.

ЛИТЕРАТУРА

1. А. Н. Бакулев. Хирургия сердца. Труды XXVI съезда хирургов, стр. 113—128.
2. Он же. Лечение незаросшего боталлова протока. Хирургия, 1, 1950, стр. 15—22.
3. А. А. Вишневский. Выдающиеся достижения хирургии сердца. Медицинский работник, № 9, 1958.
4. С. А. Гаджиев, Т. Г. Блесткина. О мерцательной аритмии после митральной комиссуротомии. Хирургия, № 8, 1957, стр. 56—64.
5. П. А. Куприянов, С. А. Гаджиев, Т. Г. Блесткина. Является ли вялотекущий ревмокардит противопоказанием к митральной комиссуротомии? Хирургия, № 5, 1957, стр. 26.
6. П. А. Куприянов, С. А. Гаджиев. Некоторые вопросы хирургического лечения митрального стеноза. Хирургия, № 4, 1956, стр. 9—17.
7. Ю. С. Мареев. Об обострении ревматического процесса после операции митрального стеноза. Хирургия, № 4, 1957, стр. 54—58.
8. А. Л. Мясников. К вопросу о показаниях к оперативному вмешательству при митральном стенозе. Терапевтический архив, № 3, 1957, стр. 21—26.
9. М. И. Перельман. Методика и техника перевязки незаращения боталлова протока. Хирургия, № 4, 1957, стр. 31—36.
10. Н. Н. Теребинский. Об экспериментальном воспроизведении пороков клапанов сердца. Москва, 1930.
11. Он же. Материалы открытого доступа к атриовентрикулярным клапанам сердца. Москва, 1940.

Поступила 19 мая 1957 г.

ОБ ОТДАЛЕННЫХ РЕЗУЛЬТАТАХ ЛЕЧЕНИЯ АБСЦЕССОВ ЛЕГКИХ АНТИБИОТИКАМИ И СУЛЬФАНИЛАМИДАМИ

Канд. мед. наук. С. И. ЩЕРБАТЕНКО

Из кафедры факультетской терапии (зав.— проф. З. И. Малкин) Казанского медицинского института, на базе Республиканской клинической больницы

По данным терапевтического отделения Республиканской клинической больницы в Казани, количество больных с абсцессами легких заметно уменьшилось. Это свидетельствует об успехах, достигнутых в лечении пневмонии. Тем не менее, проблема эффективной терапии абсцесса легких остается актуальной.

До сих пор среди не только терапевтов, но и хирургов нет единого мнения по вопросу о тактике лечения острых и хронических абсцессов легких.

Общеизвестно, что больные с острым абсцессом легкого могут быть излечены консервативным методом, но это не означает, что все больные с острым абсцессом легких подлежат консервативному лечению. Современное состояние хирургии позволяет ставить вопрос об оперативном лечении абсцесса легких, но для успеха операции необходимы правильные показания. На оперативное лечение следует направлять тех больных с острым абсцессом легких, у которых нет улучшения после применения сочетанной терапии антибиотиками и сульфаниламидами в течение 1—2 месяцев. При хронических абсцессах легких удается добиться стойкого улучшения состояния здоровья сочетанной терапией, но это может только являться подготовкой больного к оперативному вмешательству.

Под нашим наблюдением находилось 200 больных с острыми и хроническими абсцессами легких.

К острым абсцессам мы причисляли случаи, когда срок от начала заболевания до поступления под наше наблюдение не превышал 2—2,5 месяцев. Все случаи с продолжительностью свыше 3 месяцев отнесены в группу хронических. Больных с острым абсцессом легких было 78, среди них мужчин 73, женщин 5. Распределение больных по возрасту показало, что наиболее поражаемым является возраст от 20 до 49 лет.

У большинства наших больных был абсцесс правого легкого. Локализация гнойника, по нашим данным, не отражалась на результатах лечения, хотя в литературе имеются указания, что легче поддаются лечению абсцессы, расположенные в среднем поле.

По длительности заболевания 76 больных с острым абсцессом распределялись следующим образом: до 1 месяца — 59 больных; до 2 месяцев — 13, до 3 месяцев — 6. У 63 больных с острыми абсцессами легких заболевание развилось после бронхопневмонии; после крупозной пневмонии — у 14, и у одного больного — после ранения грудной клетки.

Больным, находившимся под нашим наблюдением, мы применяли комбинированную терапию, показавшую высокую эффективность при острых абсцессах легких. Из 78 больных 77 выписалось с выздоровлением и 1 умер.

Комбинированное лечение состояло во внутримышечном введении пенициллина от 400 000 до 800 000 ед. в сутки и в назначении норсульфазола в дозе 1,0 через 4 часа. Пенициллин вводили внутримышечно через 3 часа по 50 000—100 000. Таким образом, в курсе лечения сроком от 1 до 2 месяцев общее количество пенициллина зависело от дозы и срока лечения. Максимальное количество пенициллина, которое мы вводили,— 14 200 000. Среднее количество сульфаниламидов, израсходованных на каждого больного, составляет 120 *г*. Больным, поступавшим в очень тяжелом состоянии, мы присоединяли инъекции стрептомицина по 500 000 ед. в сутки.

Всем без исключения больным широко применялся дренаж для опорожнения гнойника. Одновременно больные получали калорийное витаминизированное питание. Некоторым из них переливалась кровь.

Комбинированная терапия, как правило, уже через 2—3 дня приводила к улучшению общего состояния больного, что выражалось в нормализации температуры, уменьшении потливости и отделения мокроты, в появлении аппетита и сна.

При исследовании антитоксической функции печени у наших больных отмечено, что длительное назначение норсульфазола не оказывало на печень токсического влияния. Наоборот, по мере лечения норсульфазолом, наряду с улучшением общего состояния, улучшалась антитоксическая функция печени.

При длительном комбинированном лечении значительно улучшался состав красной и белой крови, ее морфологический состав нормализовался, повышался процент гемоглобина, количество эритроцитов увеличивалось, снижалось число лейкоцитов, а реакция оседания эритроцитов приходила в норму. Лейкоцитарная формула заметно изменялась: исчезал нейтрофилез со сдвигом влево, увеличивались число эозинофилов и процент лимфоцитов и моноцитов. Мы имели возможность наблюдать при комплексной терапии абсцессов легких пенициллином и норсульфазолом очень резкое повышение эозинофилов до 10—40%.

Такие факторы, как возраст больных, локализация процесса, не имеют столь решающего значения в смысле влияния на результаты лечения, как давность заболевания.

Необходимые условия для достижения хороших результатов при лечении абсцессов легких — ранняя диагностика и своевременное специфическое лечение.

Мы имели возможность изучить отдаленные результаты у наших больных за период от 1 года до 9 лет.

В настоящий момент мы имеем сведения о всех больных, выписавшихся из клиники с выздоровлением.

Данные об отдаленных результатах представлены в таблице № 1

Таблица № 1

Отдаленные результаты сочетанной терапии абсцесса легких пенициллином с сульфаниламидами

Длительность наблюдения	Число больных	Выздоровление	Результаты лечения	
			обострение	смертельный исход
От 6 до 10 месяцев	9	9	—	—
От 1 года до 2 лет	5	—	—	5
От 2 до 3 лет	17	12	2	3
От 3 до 4 лет	8	3	1	4
От 4 до 5 лет	21	20	—	1
От 6 до 9 лет	17	17	—	—
Всего	77	61	3	13

Из 5 больных, умерших за время наблюдения от 1 года до 2,— один умер от эмфиземы легких, а другой — от алкогольной интоксикации. У 3 больных с обострением наступило стойкое выздоровление после повторного лечения пенициллином и норсульфазолом. Таким образом, 64 человека практически являются здоровыми, работают. Рентгенологически у них обнаружен лишь небольшой фиброз на месте бывшего абсцесса легкого.

Весьма интересна группа из 38 человек, находящихся под наблюдением от 4 до 9 лет, практически здоровых до настоящего времени. Ана-

лиз отдаленных результатов подтверждает, что комплексная терапия пенициллином и норсульфазолом — надежный метод лечения при острых абсцессах легких.

Лечению с помощью антибиотиков и сульфаниламидных препаратов были также подвергнуты больные с хроническими абсцессами легких. Их было 122 человека: мужчин 98, женщин 24. Наибольшее число больных приходится на возраст от 30 до 40 лет. По давности заболевания:

от 3 до 4 месяцев — 6;
от 4 до 5 » — 9;
от 5 до 6 » — 15;
от 8 до 1 года — 20;
от 1 года и выше — 72.

Проблема лечения этих больных и до сих пор весьма сложна.

Комбинированная терапия дает благоприятные непосредственные результаты в бо́льшей части хронических легочных нагноений, но излишний консерватизм может довести заболевание до глубокого необратимого процесса. При этом, как и при всех других консервативных методах лечения, необходимо строго разграничивать непосредственный терапевтический эффект от отдаленных результатов.

Отдаленные результаты у леченных нами больных с хроническими абсцессами легких были прослежены на протяжении от 1 года до 10 лет. 32 больных остаются практически здоровыми и трудоспособными, у 58 состояние достаточно удовлетворительное, но с периодическими обострениями заболевания, 32 больных умерли.

Таким образом, длительное наблюдение за больными с хроническими абсцессами легких свидетельствует о недостаточно эффективной консервативной терапии у них, и эти больные, как правило, подлежат хирургическому лечению.

Мы считаем, что наиболее бесспорным критерием эффективности того или другого метода лечения абсцесса легкого являются отдаленные результаты лечения. Как показывает анализ нашего материала, эти результаты свидетельствуют об эффективности пенициллиновой терапии в сочетании с сульфаниламидными препаратами у больных с острым абсцессом легких, при условии, если это лечение проводится настойчиво, до полного клинико-рентгенологического излечения. Только полное, настойчивое лечение острого абсцесса легкого, предупреждающее развитие хронического абсцесса, избавляет больного от необходимости хирургического вмешательства.

Поступила 17 октября 1957 г.

РЕЗУЛЬТАТЫ ОПЕРАЦИИ УДАЛЕНИЯ МАТКИ И ВЛАГАЛИЩА ПРИ ПРОЛАПСАХ ПО НАШЕЙ МОДИФИКАЦИИ

Канд. мед. наук Е. З. РАБИНОВИЧ

Из гинекологического отделения (зав.— Е. З. Рабинович, консультант — проф. Г. К. Черепахин) 12-й больницы гор. Горького

Методы и модификации хирургического лечения опущения и выпадения влагалища и матки исчисляются сотнями. Если учесть, что основная цель оперативного вмешательства — не только устранение выпадения, но и предупреждение возможности рецидива, то нельзя не отметить,

что большинство существующих методов далеко не совершенны. Большой выбор методов дает возможность придерживаться принципа: каждой больной — своя операция, учитывая особенности каждого случая.

В данной работе позволим себе поделиться результатами хирургического лечения полного выпадения матки и влагалища у пожилых, не живущих половой жизнью женщин. В большинстве случаев при этом заболевании имеется сочетание несостоятельности брюшной стенки, тазового дна и связочного аппарата, и поэтому, во избежание рецидива, оперативное вмешательство должно быть радикальным.

Наши наблюдения позволяют считать, что модифицированная нами операция удаления матки и влагалища не дает рецидивов, доступна хирургу средней квалификации и лишена многих недостатков, свойственных другим методам. Эта операция применяется нами с 1936 г. Всего произведено 170 операций.

Давность заболевания: до 5 лет — у 34 больных (20%); от 5 до 10 лет — у 60 больных (35%); от 10 до 15 лет — у 51 больного (30%); более 15 лет — у 25 больных (15%).

Возраст больных: от 50 до 60 лет — 74 больных; от 60 до 70 лет — 86 больных; 70 и выше — 10 больных.

В возрасте моложе 60 лет эта операция применялась по просьбе больной в случаях, когда возможность половой жизни исключалась не только в настоящее время, но и в будущем. Кроме того, одновременно имелись противопоказания для других операций,— таких, как вентрофиксация, срединная кольпоррафия, интерпозиция матки по Александрову — Шаута и пр. (несостоятельность брюшной стенки, патологическое состояние шейки матки, атрофия матки и т. д.).

У больных в возрасте старше 70 лет мы производили эту операцию при сравнительно хорошем общем состоянии и противопоказаниях для других операций. Если пролежни влагалища отсутствуют и общее состояние больной удовлетворительное, в качестве подготовки к операции производятся необходимые исследования, репонирование матки, спринцевание слабым раствором марганцовокислого калия и очистительные клизмы накануне вечером и утром в день операции. При отсутствии необходимости затягивать подготовительный период не следует, так как от длительного постельного содержания степень выпадения временно уменьшается, что затрудняет максимальное удаление слизистой влагалища. Самым эффективным методом лечения пролежней влагалища мы считаем циркулярную блокаду новокаином и пенициллином, рекомендованную Е. И. Кватером и И. И. Кагановичем [1].

Противопоказаниями для этой операции служат: возраст, не исключающий половую жизнь, ослабленность организма, заболевания внутренних органов, при которых противопоказано любое оперативное вмешательство, бывшие тяжелые воспалительные процессы в брюшной полости и неполное выпадение матки. Временными противопоказаниями являются пролежни влагалища, кольпиты, эндоцервициты и эндометриты, сопровождающиеся гнойными выделениями.

Обезболивание широко индивидуализируется. В зависимости от особенностей случая, применяются внутривенный гексеналовый или пентотал-натриевый наркоз, комбинированный внутривенный и ингаляционный наркоз, ингаляционный наркоз с местным обезболиванием рефлексогенных зон, спинномозговая анестезия и местная инфильтрационная анестезия.

Методика операции вкратце нами изложена в 1950 г.[2] Здесь мы остановимся на основных ее моментах и на дополнительных коррективах, внесенных нами за последние 7 лет.

[1] Советская медицина, № 10, 1952.
[2] Акушерство и гинекология, № 3, 1950.

После проведения кругового разреза слизистой влагалища у основания конуса, который получается в результате выведения матки, мы, в отличие от других авторов (Л. Л. Окинчиц, И. И. Попов), делаем 4—5 дополнительных разрезов вдоль влагалища. Слизистую влагалища мы отсепаровываем не целиком по типу вывернутого чулка, что связано со значительными трудностями и неудобствами, а в виде отдельных лоскутов. Если разрезы достаточно глубокие, края слизистой делаются подвижными и отсепаровка лоскутов протекает бескровно, быстро и хорошо обнаруживается граница мочевого пузыря. Ножницами мочевой пузырь отсепаровывается от шейки матки. Между двумя зажимами, наложенными в продольном направлении, вскрывается брюшина переднего, а затем заднего Дугласова пространства. Край переднего листка брюшины прошивается 2—3 провизорными кетгутовыми швами, которые берутся на зажим и отбрасываются на переднюю брюшную стенку. При помощи таких же провизорных швов задний листок брюшины оттягивается назад. Подтягиванием за лигатуры достигается расширение брюшной раны. В последующем этими лигатурами зашивается брюшина. С боков хорошо видны пузырно-маточные связки, которые после наложения зажима рассекаются и обшиваются. Матка выводится наружу. После наложения зажима круглые маточные связки, трубы и собственные связки яичников с обеих сторон отсекаются от маточных углов. Культи прошиваются двумя кетгутовыми лигатурами, которые завязываются по обе стороны. На широкие и крестцово-маточные связки накладывается по 2 встречных клеммы, концы браншей которых заходят один за другой, и они отсекаются центрально от клемм. Зияющие в культе связок сосуды перевязываются шелковыми лигатурами. Изогнутая игла с кетгутовой нитью проводится через верхний край культи под клеммой и завязывается узлом. Отступая на 1 *см* от предыдущего вкола, делают второй вкол иглы, перебрасывая ее через клемму. В результате нить обвивает культю вместе с клеммой.

Накладывая этот шов, не следует туго затягивать нить. После этого ассистент осторожно открывает верхнюю клемму и, освободив от нее половину культи, извлекает ее в замкнутом виде. Тем временем хирург туго затягивает нить. После обшивания нижней половины культи конец нити завязывается узлом.

Оба конца шва берутся в зажим и прикрепляются к простыне. На мочевой пузырь накладывается кисетный кетгутовый шов. Культи придатков, широких и крестцово-маточных связок помещаются внебрюшинно. Для этого укол иглы делается через угол переднего листка брюшины, затем через внутреннюю поверхность культи и выкалывается через угол заднего листка брюшины.

Ассистент подтягивает культю вперед, а хирург завязывает лигатуру. Брюшина зашивается наглухо. Культи связок сшиваются между собой несколькими узловыми швами. Освеженная поверхность, оставшаяся после удаления слизистой влагалища, закрывается кисетными швами в 2—3 этажа. Края оставшейся слизистой зашиваются в продольном направлении. В нижний угол раны вводится небольшой марлевый тампон на одни сутки.

Цель нашей модификации — упростить технику и тем самым сократить продолжительность и уменьшить травматичность операции.

Продожительность операции не превышает 35—40 *мин*, и она успешно выполняется врачами средней квалификации.

На 170 операций не было ни одного случая летального исхода и рецидива. Не наблюдали также послеоперационных кровотечений, ранений и некрозов мочевых путей. В послеоперационном периоде повторный

подъем температуры выше 38° наблюдался в единичных случаях. Однократная катетеризация мочевого пузыря потребовалась в 5 случаях, двухкратная — в 3. Заслуживает внимания быстрое исчезновение расстройства мочеиспускания, имевшего место до операции в 80% случаев. Цистоскопическое исследование через 1—2 месяца после операции обнаруживает исчезновение или уменьшение воспалительных изменений слизистой мочевого пузыря, что объясняется улучшением кровообращения и укреплением тазового дна за счет плотного послеоперационного рубца.

ВЫВОДЫ:

1. Предложенная нами модификация операции удаления матки и влагалища при пролапсах значительно ускоряет и упрощает технику операции и тем самым улучшает ее исходы.

2. Непосредственные и отдаленные результаты этой операции следует считать хорошими.

3. В показанных случаях эта операция имеет преимущество перед некоторыми другими, в частности перед операцией удаления матки через влагалище и последующей пластикой промежности.

Поступила 27 февраля 1958 г

ОПЫТ АЛЛО- И ГОМОПЛАСТИКИ КРОВЕНОСНЫХ СОСУДОВ В ЭКСПЕРИМЕНТЕ

Проф. М. М. ШАЛАГИН и доц. И. В. КОЗЫРЕВА

Из кафедры оперативной хирургии и топографической анатомии (зав.— проф. М. М. Шалагин) Казанского медицинского института

За последние десятилетия в хирургии магистральных сосудов достигнуты крупные успехи. Для пластики сосудов пригоден либо аллопластический, либо биопластический материал. Инородный материал для соединения сосудов стал применяться с конца прошлого столетия. В настоящее время в институте хирургии им. Вишневского для сшивания сосудов используется кольцо Донецкого. Блейкмор применяет кольца и канюли из виталлиума. В аппарате для сшивания сосудов, предложенном Всесоюзным экспериментальным институтом инструментов, употребляется танталовый шов. За последние годы для пластики сосудов служат трубки из метилметакрилата (плексиглаза), из капрона, найлона, перлона, орлона, тефлона, полиэтилена, иволона и других органических препаратов. Авторы, применявшие протезы из различных материалов, дают им неодинаковую оценку.

Гаррисон (Harrison), Ваксон (D. S. Wachson) и Линкольн (A. F. Lincoln) изучали реакцию тканей на пластические материалы — дакрон, ивалоновую трубку, найлон, орлон и тефлон. Замечено, что при пребывании найлона в подкожной клетчатке, при замещении дефектов в грудной и брюшной аорте, через сутки отмечаются отек и скопление жидкости в окружающих тканях. Постепенно происходят прорастание клеток через щели найлонового волокна и прочная инкапсуляция трансплантата через 6—8 недель. По такому же типу происходит реакция тканей и на другие виды пластического материала, но степень реакции различна. Минимальная реакция отмечается на тефлон (+), на орлон несколько более выраженная (++), еще более выражена на поливиниловую (ивалоновую) трубку и дакрон (+++) и более всего на найлон (++++). Крич (O. Creech), Детелинг (Deteling), Эдвартц (Eduwardes), Юлиан (O. C. Julian) Цинтен (R. R. Zinton) изучили материалы, представленные 27 хирургами, по вопросу о выборе аллопластического материала. Подверглись изучению следующие синтетические материалы: виньон — Н, дакрон, найлон, тефлон, орлон и нержавеющая сталь. Было установлено, что сосудистые протезы, сделанные из синтетического

материала, успешно применимы для замещения аорты. Лучшими оказались протезы из плетеной ткани трикотажной вязки. Наилучшими являются протезы из дакрона и тефлона. Виньон не может быть автоклавирован. Найлон и орлон имеют слабую растяжимость. Много неудач зарегистрировано при работе с ивалоном. Отмечены его разрывы и образование тромбов. Описан случай разрыва найлонового трансплантата в брюшной аорте, наступивший через год после операции.

За последние годы накоплен значительный материал клинических наблюдений по применению аллопластических сосудистых протезов на людях. Так, Айерс (W. Ayres), Цинкофти (I. I. Cincoffti), Глайдман (M. L. Cliedman) в 4 случаях на больных применили губчатый ивалон с хорошими результатами при протезировании аорты и в 2 случаях замещения сосудов конечностей. Kinlin, применяя ивалоновый сосудистый протез, в 3 случаях получил тромбоз сосудов, и в 1 случае проходимость сосуда сохранилась.

Дюбо (M. C. Dubost) в 5 случаях применил аллопластический материал для протезирования сосудов. Однажды была применена найлоновая трубка, которая облитерировалась, и конечность погибла. В 4 случаях автор применил протез из ивалона. В 2 случаях результат был хороший, в 1 случае протез облитерировался, а в другом — он секвестрировал.

Магаффей (L. H. Mahaffey) произвел у мужчины 85 лет резекцию аневризмы брюшной аорты и восстановил ее непрерывность посредством протеза из орлона. В течение года больной здоров.

В наблюдении Шумахера (Shumakcher) и Гарриса (Harris) произведена резекция аорты тотчас после отхождения подключичной артерии и вшит найлоновый трансплантат. В течение 8 месяцев наблюдения больной здоров.

Вопрос о гомопластических пересадках тканей и органов является одной из сложных и трудных проблем биологии и медицины. Ряд исследователей считает приживление гомотрансплантата принципиально невозможным.

Хорошо известны пересадка роговицы по Филатову, пересадка трупного хряща по Михельсону, пересадка зубных зачатков у собак по Малиновскому и удачные пересадки сердца у лягушек в опытах Синицина. Гибель пересаженных органов, по мнению Лексера, связана с токсическим действием чужеродных белков трансплантата на организм. Этот вопрос был в 1923 г. детально изучен в эксперименте на животных Н. В. Соколовым. Кроликам вводилась эмульсия того органа, который в дальнейшем пересаживался. Посредством реакции Борде — Жангу в крови подопытного кролика обнаруживались органоспецифические тела по отношению к органу, которым кролик был иммунирован. У иммунизированных кроликов трансплантат некротизировался, и, наоборот, там, где можно было установить однородность крови донора и реципиента в отношении иммунологических свойств, наблюдался рост ткани трансплантата. В пересаженном трансплантате неизбежно наступает хотя бы частичный распад тканей. Всасывание чужеродного белка ведет к образованию антител, которые взаимодействуют с антигеном-трансплантатом. Создается порочный круг, который приводит к полной гибели трансплантата. В одном случае при положительной реакции Борде — Жангу рост трансплантата продолжался. С 21 дня опыта реакция стала отрицательной, и рост трансплантата улучшился. Это наблюдение показывает, что иногда порочный круг по каким-то причинам может быть разорван, и наступает вживление трансплантата.

Исследования Н. В. Соколова были подтверждены и продолжены в работах И. М. Ищенко (1933), Ю. В. Воронова (1936), Бережникова и др. Несомненно, важную роль на процессы вживления трансплантата оказывают нейрорегуляторные механизмы, но исследований в этом вопросе далеко не достаточно.

За последние 5—10 лет гомопластика крупных сосудов находит себе все более широкое применение в клинике.

Методика приготовления и консервации сосудистых гомотрансплантатов различна. Сосуды консервируют в физиологическом растворе на холоду, в сыворотке, крови, в цельной крови или путем замораживания.

А. А. Вишневский, Н. К. Галанкин и Д. А. Донецкий у 29 больных произвели операцию Блелока с удлинением подключичной артерии сосудистым трансплантатом, длиной в 3—3,5 см, приготовленным путем замораживания жидким азотом при температуре — 195° и высушивания в вакуум-аппарате. После операции у 20 больных получен отличный клинический результат.

Стрей (C. T. Stcrey), Нарди (G. L. Nardi), Совелл (W. H. Serwell) описывают тяжелый травматический случай аневризмы грудной аорты. С большим трудом выделена из рубцов и тканей область аневризмы. Из 3 замороженных и высушенных аорт свиньи и коленчатой трубки из силикатного стекла создано окольное кровообращение между перерезанной подключичной артерией и брюшной аортой. Операция продолжалась 24 часа. Комбинированный наркоз давался в течение 27 часов. Больной поправился и вернулся на службу во флот.

Де-Бакей (A. E. De-Bakey), Крич (O. Creech), Моррис (G. E. Morris) оперировали 4 больных с аневризмой торако-абдоминальной аорты. Пересеченные чревная,

верхняя брыжеечная и одна из почечных артерий сшивались с начальными отрезками соответствующих артерий на пересаженном отрезке консервированной аорты. Операции продолжались 7—8½ часов. Предварительно создавался обходный путь из поливиниловой трубки для сохранения кровотока. 3 больных после операции выздоровели, и четвертый больной был на 13 день после операции оперирован по поводу желудочного язвенного кровотечения и после этой операции погиб.

Кули (Cooley) и Де-Бакей произвели пересадку гомотрансплантата аорты по поводу 12 случаев аневризм и 9 случаев сужений аорты. Умерло 3 человека.

Дюбо (Dubost) в 9 случаях пользовался трансплантатом для замещения сосудов из найлона, орлона и дакрона, и 4 раза при коарктации аорты им применен трансплантат из ивалона. В 48 случаях использовался гомотрансплантат для замещения сосудов. В 21 случае гомотрансплантат применен при операции Блелока при тетраде Фэлло, в 9 случаях — при аневризмах аорты, причем эффект получен в 7 случаях, в 1 случае наступил тромбоз, и 1 больной умер.

Кули (D. A. Cooley), Де-Бакей (M. E. De-Bakey) и Крич (O. Creech) в течение 5 лет оперировали 13 больных по поводу расслаивающих аневризм аорты с замещением дефекта консервированным трансплантатом. 10 больных после операции выздоровели. Гетман (B. Göthman), Хиртон (T. Hiertonn) по разным показаниям применили гомотрансплантацию сосудов у 17 больных. Фошульте (K. Vosschulte) при стенозах перешейка аорты и артериосклеротических изменениях стенки в 4 случаях произвел пересадку гомотрансплантата. 3 больных выздоровели, и 1 умер.

Сцилледин (D. E. Sziladyi), Виткоми (I. G. Wnitcemb), Смит (R. E. Smith) приводят сборный материал из 120 случаев гомологических артериальных пересадок, произведенных у 80 больных по поводу закупорки периферических сосудов. Пересадка сосудов произведена у 26 больных для замены бифуркации аорты, у 23 — подвздошной артерии, и у 71 больного она произведена на месте перехода бедренной артерии в подколенную артерию. В 76 случаях пересаженные сосуды функционируют.

Гумприс (A. U. Humpries), де-Вольф (V. G. de-Wolfe), Лефовр (F. A. Le-Fevre) оперировали 169 больных с облитерирующим артериосклерозом крупных сосудов, заменяя резецированные участки сосудов сухозамороженными гомотрансплантатами. Трансплантаты применены для замещения в 102 случаях на аорте и подвздошных сосудах, причем в 100% получен стойкий успех, в 63 случаях на бедренной и подколенной артериях успех отмечен в 62% случаев, 3 раза — на почечной, и 1 раз — на сонной артерии. Стойкие отдаленные результаты были достигнуты в 72% случаев, в 11% случаев (18 больных) наступил смертельный исход.

В наших исследованиях, в эксперименте на животных, мы изучали результаты замещения иссеченных участков крупных сосудов аллопластической и гомопластической тканью.

В первой серии опытов на 16 собаках производилось иссечение участка брюшной аорты ниже отхождения почечных сосудов на протяжении от 2 до 5 *см* с последующим замещением дефекта капроновой трубкой. Из 16 оперированных собак 7 на сроках от 1 до 2 дней после операции погибли от остроразвившейся непроходимости аорты, обусловленной тромбозом и сужением просвета аорты.

В остальных 9 случаях на операции наблюдались полная проходимость вшитого протеза, пульсация восстановилась на обеих бедренных артериях. Животные быстро поправились. На сроках наблюдения от 20 дней до 8 месяцев эти животные были забиты и подверглись исследованию. В грудную аорту собаки вводился водный раствор сернистого бария с последующей рентгеноскопией. На рентгеноснимках было видно, что аорта на месте вшитого капронового протеза непроходима. Вокруг имелась обширная сеть коллатералей, хорошо обеспечивающая кровоток. Изучение секционного материала показало, что вначале в течение 10—20 дней проходимость вшитого протеза сохраняется, но постепенно на месте шва аорты с капроновой трубкой происходит рубцовое сужение концов аорты с постепенным закрытием их просвета. Рубцевание сосуда в наших случаях всегда происходило на месте соединения мертвой и живой тканей.

При остром прекращении кровотока по брюшной аорте подопытные животные обычно в течение 1—2 суток погибали. Вели они себя крайне возбужденно, выли и метались. На вскрытии обнаруживалось переполнение кровью сердца, легких и обширные кровоизлияния в плевральной полости. Эти исследования полностью совпадают с теми данными, кото-

рые были блестяще описаны Н. И. Пироговым в его докторской диссертации.

Во второй серии опытов на 8 собаках иссеченный сегмент брюшной аорты, длиной в 3—5 *см*, замещался трубочкой, изготовленной из лоскута брюшины с фасцией. У 6 собак трубка из брюшины была обернута капроновой тканью и подшита к аорте. 1 собака, у которой трубка из брюшины не подкреплялась капроновой тканью, погибла от острого кровотечения, вследствие разрыва вшитой трубки. На сроках от 10 до 35 дня наблюдения 5 собак забиты. У 3 собак имелись пристеночные тромбы, но проходимость сосуда была сохранена, и у 2 собак проходимость сосуда отсутствовала. Эти наблюдения показали, что аутотрансплантат в виде трубки из брюшины хорошо приживает, но в нем часто возникают тромбы, что зависит, видимо, от биологических свойств брюшины выделять экссудат, богатый фибрином.

В третьей серии опытов у 11 собак из брюшной аорты иссекался участок стенки неправильной формы шириной до $^1/_3$ ее окружности и длиной от 0,5 до $1^1/_2$ *см*. В 5 случаях в дефект стенки аорты вшивалась капроновая ткань, и ею же аорта обертывалась и подшивалась к адвентиции сосуда. 4 собаки забиты на сроках от 2 недель до 2 месяцев наблюдения. Аорта была проходима, на месте капроновой ткани имелся пристеночный организовавшийся тромб.

В 6 случаях в дефект стенки аорты вшит листок брюшины, взятый вместе с фасцией. Аорта дополнительно обернута полоской капроновой ткани, которая подшивалась к аорте.

5 собак были забиты на сроках от 8 до 26 дней от начала опыта, просвет сосуда был проходим.

В четвертой серии мы применили длинные капроновые трубки для создания временного окольного кровообращения. Приготавливались капроновые трубки диаметром в 0,3—0,4 *см* и длиной в 50—60 *см*. Между подключичной и бедренной артериями вшивалась капроновая трубка, предварительно проведенная через тоннель в подкожной клетчатке по передне-боковой поверхности грудной и брюшной стенок. В 5 случаях на операции получена хорошая проходимость капроновой трубки. 3 собаки забиты на сроках в 15 дней, через 65 дней и через 3 месяца. Во всех случаях найдены рубцовые сужения сшитых с капроновой трубкой подключичной и бедренной артерий. Наложение такого окольного кровообращения может оказаться показанным при операциях на грудном и брюшном отделах аорты для предупреждения спинальных параличей, а также создания окольного кровообращения. Следует отметить, что кровь, пройдя 50—60 *см* по капроновой трубке, теряет передаточную пульсацию, ее кровоток становится замедленным.

В пятой серии опытов на 3 собаках с обеих сторон под пупартовой связкой иссеченный участок бедренных артерий, длиной в 4—6 *см* замещался трубкой из капроновой материи. На 36, 41 и 62 день наблюдения собаки забиты. Бедренные сосуды непроходимы, вследствие их рубцевания на месте шва артерии с капроновой тканью. На контрастных рентгенограммах сосудов, наполненных через брюшную аорту, у подопытных животных видны обширные коллатеральные пути кровотока за счет глубокой артерии бедра, ягодичных артерий, запирательной артерии, а также мышечных ветвей. 3 другим собакам на правой и левой бедренных артериях иссечены участки стенок на протяжении в 0,3×0,5×0,8 *см*. Стенка сосуда обернута капроновой тканью, которая над сосудом скоагулирована электрокаутером и подшита к стенке артерии.

2 другим собакам нанесены такие же дефекты на обе бедренные артерии с последующим закрытием дефекта листком париетальной брюшины в два слоя. Брюшина ущита по длине и подшита к сосуду с обеих

сторон. У всех собак на сроках от 3 недель до 5 месяцев наблюдения сосуды были проходимы.

В шестой серии опытов производилась пересадка свежих и консервированных на холоду сосудистых гомотрансплантатов. У 3 собак при операции Блелока для устранения натяжения вшиты гомотрансплантаты длиной около 4 *см*, консервированные в течение 2 суток на холоду. 2 собаки поправились и через 26 дней и 32 дня после операции забиты. Пересаженные гомотрансплантаты полностью вжили, на разрезе их внутренняя стенка трудно отличима от сосуда реципиента. У 2 других собак произведена пересадка участков бедренной артерии от одной собаки к другой с обеих сторон, длиной в 3—4 *см*. На 5 и на 28 день после опыта сосуды исследованы, они хорошо проходимы. На 2 других собаках произведена от одной собаки к другой пересадка общей сонной артерии на правой и левой сторонах на протяжении в 3,5 *см*. Собаки на 31 и 42 день после операции забиты, обе сонные артерии оказались хорошо проходимыми. У 4 других собак так же пересажены от одной собаки к другой участки общей сонной артерии на правой и левой сторонах, протяженностью в 3—4 *см*. Кроме того, у этих собак тут же произведена с двух сторон перевязка позвоночных артерий. При этих условиях питание мозга могло осуществляться только через пересаженные гомотрансплантаты. 1 собака погибла через 18 часов. На вскрытии найдено, что просвет правой общей сонной артерии на месте сосудистого шва резко сужен и затромбирован. Слева проходимость артерии сохранена. На вскрытии мозг обнаружен обескровленным, уменьшенным в объеме.

1 собака забита на 12 день, другая на 14 день и третья — на 21 день после операции. На вскрытии обе позвоночные артерии на месте перевязки непроходимы. Гомотрансплантаты, вшитые в дефект правой и левой общих сонных артерий, вжили, они проходимы, и только через них обеспечивалось кровоснабжение мозга.

В заключение, отметим следующее:

1. В проведенных исследованиях пересадка сосудистых гомотрансплантатов дала значительно лучшие результаты, по сравнению с применением аллопластической ткани в виде капроновых трубок.

2. Хорошо вшитый сосудистый гомотрансплантат вживает, полностью выполняя нормальную функцию сосуда. Со стороны внутреннего слоя трансплантат почти ничем не отличается от сосуда реципиента. Вокруг трансплантата вначале имеются выраженная воспалительная реакция и спаяние с ним окружающих тканей.

3. Проблема гомотрансплантации должна рассматриваться как сложный, непрерывно меняющийся биологический и биохимический процесс. Пересаженный гомотрансплантат «вживает» и выполняет свою функцию. Постепенно трансплантат рассасывается и заменяется клетками самого организма. Высказанное в 70-х годах прошлого столетия проф. П. Ф. Лесгафтом положение о том, что «функция строит свою анатомию», находит здесь полное подтверждение.

4. При замещении иссеченных участков брюшной аорты и бедренной артерии капроновой трубочкой, на операции обычно восстанавливается проходимость сосуда, но эта проходимость временна. Конец сосуда, сшитый с капроновой тканью, постепенно подвергается рубцеванию, и кровоток прекращается. За это время успевает развиться обширная сеть коллатеральных сосудов, через которые осуществляется кровоснабжение нижележащих отделов тела.

5. Наложение пристеночного шва на крупный сосуд при его ранении часто сопровождается резким сужением просвета сосуда. Пристеночная пластика дефекта в стенке сосуда капроновой тканью или брюшиной

заканчивается восстановлением полной проходимости сосуда и должна найти применение в клинике.

6. Возникает необходимость овладения техникой сосудистого шва более широким кругом практических хирургов. В практике большой и неотложной хирургии надо иметь консервированные гомотрансплантаты, наравне с дежурной кровью.

Поступила 10 марта 1958 г.

АНТИБЛАСТИЧЕСКИЕ СВОЙСТВА ПОИНА ПО ДАННЫМ ЭКСПЕРИМЕНТА

(ПРЕДВАРИТЕЛЬНОЕ СООБЩЕНИЕ)

Канд. биолог. наук О. К. ЭЛПИДИНА

Из кафедр общей биологии Казанского медицинского института (зав.— проф. В. В. Изосимов) и патологической физиологии Казанского ГИДУВа (зав.— доц. Н. И. Вылегжанин)

Актуальность поисков новых средств борьбы со злокачественными опухолями вытекает из ограниченной эффективности их хирургического и лучевого лечения. Особенно заманчиво использование антибиотиков, имеющих в других областях медицины огромный успех. В Советском Союзе в этом направлении проводится немало изысканий.

Уже обсуждались исследования антибиотиков — актиноксантина С, пуромицина, а в последнее время на 2-й Всесоюзной конференции по антибиотикам были доложены новейшие данные о саркомицине, неоциде, аурантине, актиноксантине [1].

Судя по экспериментальным наблюдениям, искания в этой области имеют большие перспективы.

Так, *саркомицин* [4, 13] успешно применялся для лечения крысиной саркомы Иошида и асцитного рака Эрлиха у мышей. Лечебными дозами были 50—100 *мг/кг*, а токсичными — 1600 *мг/кг*. Саркомицин был применен для лечения 78 неоперабельных больных, у 26 было отмечено улучшение.

Неоцид [6, 7] при лечении вызывает некробиотические процессы опухолевой ткани. В опытах на мышах с карциномой Эрлиха он давал торможение, достигающее 80%. Лечебные дозы неоцида оказались нетоксичными и успешно используются в эксперименте (на кроликах в дозе 1—2 *мг/кг*, а на крысах в дозе 10—30 *мг/кг*). Ведутся наблюдения за применением неоцида на больных.

Аурантин [14, 5] в дозе 0,05—0,10 *мг/кг* предохранял крыс от развития саркомы М. в 73,3%, при развитии эпителиомы Герена вызывал дегенерацию опухоли в 1/3 случаев; на мышах с аденокарциномой Эрлиха давал дегенерацию опухолей у 20—40% животных, а во всех остальных случаях уменьшал размеры и вес опухоли. Доза в 0,30 *мл/кг* вызывала гибель кролика через 24 часа. Применение аурантина при развитии эксплантатов некоторых нейроэктодермальных опухолей человека показало полное подавление митотической активности опухолевых клеток и отсутствие действия на клетки головного мозга.

Актиноксантин [1, 2, 3, 11] оказывал резко выраженное антибластическое действие по отношению к клеткам карциномы Эрлиха у мышей. При лечении ежедневное применение его более эффективно, чем разовое, но оказывает общетоксическое действие. Максимально переносимая доза для мышей при пероральном применении — 19,5 *мг/кг*, при подкожном и внутримышечном — 1,2 *мг/кг*, а в 50% летальная доза равна 1,8 *мг/кг*.

---

[1] См. тезисы 2-й Всесоюзной конференции по антибиотикам, состоявшейся в июне 1957 г. в Москве.

По своему антибластическому действию все эти четыре антибиотика представляют несомненный интерес. Продуцентами их являются актиномицеты.

В процессе более чем десятилетней работы нам удалось выделить новый антибиотик — *поин,* о котором автором было сообщено 2-й Всесоюзной конференции по антибиотикам [1]. В качестве продуцента был использован гриб фузариум поэ (Fusarium poae), а по новой терминологии — Fusarium sporotrichiella var poae Bilai [2].

Выбирая данный продуцент, мы имели в виду, что он, будучи одним из возбудителей септической ангины, или алиментарно-токсической алейкии, имеет резко выраженное избирательное действие, подавляя пролиферацию клеток кроветворной системы.

Антилейкозные свойства этой группы грибов уже привлекали внимание исследователей. Так, Нестеров [12] относительно успешно применил токсичное зерно для лечения 5 лейкозных больных.

Исследованием на мышах антилейкозных возможностей препарата № 3, приготовленного Рубинштейн из токсина Fusarium sporotrichiodes, занималась Лясс [8, 9].

Но дальнейшим изысканиям антибластические свойства фузариума не подвергались. Поэтому мы предприняли изучение действия поина на нормальных мышей, на мышей, имевших медикаментозный лейкоцитоз [3], а антибластическое действие поина исследовали на мышах после прививки им саркомы Крокера, асцитного рака (карциномы Эрлиха).

Извлечение активнодействующего вещества (поина) из убитой в аппарате Коха культуры гриба мы проводили 60% водным раствором спирта при 35—37° С. Спирт отгонялся. Экстракт выпаривался до веса исходной среды [4].

Из экстракта легко выделяется кристаллическое вещество — *поин.* Он термостабилен, температура плавления его 142—143°, при сжигании появляется запах фурфурола, растворимость в воде при температуре 16—20° — 0,27%. Содержит углерода 59,70%, водорода — 7,77%, кислорода — 32,53%. Водный раствор его обесцвечивает марганцовокислый калий и метиленовую синь.

С целью сравнения поина с некоторыми органическими веществами были проделаны пробы растворов поина на белки, аминокислоты, аммиак, азот, на липиды, на поли-моносахара и на их отдельные группировки. Оказалась положительной только резорциновая проба. По некоторым химическим особенностям, появлению фурфурола и другим данным, мы предполагаем циклическую природу поина.

Исследование биологических свойств поина было проведено на 560 мышах.

Для исследования влияния поина на уровень лейкоцитов в крови мышей, наряду с общепринятыми показателями, систематически контролировался морфологический состав крови. Данные нормоцитоза приведены на кривой 1, где по вертикали фиксировалось количество лейкоцитов в тысячах, а гранулоцитов — в %%, по горизонтали же отмечены дни наблюдений.

---

[1] См. тезисы докладов 2-й Всесоюзной конференции по антибиотикам, Москва, июнь 1957 г.

[2] Культура этого гриба была получена из Микробиологического института АН УССР в 1947 г. от д-ра биолог. наук В. И. Билай.

[3] Материал доложен на Киевской конфереции по микотоксикозам в 1956 г.

[4] Активность действия экстракта испытывалась на парамециях (Paramaecium caudatum). Для этого из молочной или сенной культуры парамеции брались бактериологической петлей и помещались на предметное стекло (лучше с ямочкой); к ним добавлялись 2 капли экстракта. Гибель парамеций в 1 минуту являлась показателем достаточной активности экстракта.

Табл. 1.

Нормоцитоз у мышей

Количество лейкоцитов в тысячах, гранулоцитов в %%

Табл. 2.

Поиновая лейкопения у мышей

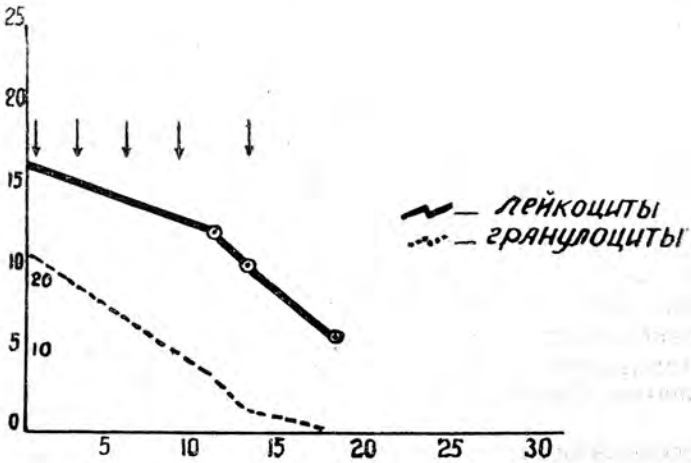

Количество лейкоцитов в тысячах, гранулоцитов в %%

Для подыскания подходящей дозировки поин вводился мышам подкожно в виде водного раствора в различных концентрациях и дозах. Дозы около 150—100 *мг* на 1 *кг* веса мышей вызывали гибель животных через 1—2 суток. При этом наблюдались типичные для алиментарно-токсической алейкии явления, то есть точечные кровоизлияния в различных внутренних органах, вокруг пальцев, около рта и ноздрей. При дозе в 100 *мг* на 1 *кг* веса часть животных выживала, а доза в 60 *мг* на 1 *кг* веса переносилась хорошо и даже наблюдалось последующее размножение мышей.

Суточной дозой, пригодной для терапевтических целей, то есть для лечения мышей, оказались 5—6 *мг* на 1 *кг* веса; при систематическом введении здоровым мышам такая доза вызывала типичное лейкопеническое

состояние, которое удавалось довести почти до исчезновения гранулоцитов из периферической крови при общем неплохом состоянии мышей (см. кривую 2, где каждое введение поина на протяжении многодневного опыта отмечено стрелками).

При применении таких суточных доз поина кумулятивного эффекта не наблюдалось. После прекращения длительного введения поина в этих дозах, а также после разового введения десятикратной его дозы, мыши выглядели хорошо, поправились, и наблюдалось их последующее размножение.

При многократном нанесении поина на кожу кролика (до 10 раз на протяжении нескольких дней) кожных изменений не обнаружено.

Для исследования влияния поина на лейкоцитоз мы использовали у мышей экспериментальный медикаментозный пентоксиловый лейкоцитоз [1].

Подкожное применение поина у мышей с таким лейкоцитозом, достигавшим 70 тысяч лейкоцитов в куб. *мм* крови, показало, что во всех случаях происходило снижение количества лейкоцитов до нормы. Результаты приведены на кривых 3, 4, 5, где дни введения пентоксила обозначены стрелками вверх, а поина — стрелками вниз [2].

Опыты с асцитным раком проводились в трех следующих вариантах: 1) после внутрибрюшинного введения мышам клеток асцитного рака поин инъецировался подкожно; 2) после взятия асцитной жидкости от зараженных мышей она обрабатывалась 12—24 часа в холодильнике поином in vitro, а затем вводилась внутрибрюшинно; 3) асцитная жидкость обрабатывалась так же, но прививалась подкожно по методике, предложенной нам лично М. М. Маевским.

Опыты проведены на 210 мышах. В каждый опыт бралось по 20 мышей.

При применении поина мышам с развивающимся асцитным раком вес асцитной жидкости в среднем на 10—11 день достигал 1,6—1,9 *г*, а в контроле без применения поина составлял 4,8—5,2 *г*.

После прививки предварительно обработанного поином ракового асцита вес асцитной жидкости в опыте оказался на 11—13 день в среднем в десять раз меньше (0,6—0,8 *г*), чем в контроле (5—7 *г*). Торможение поином асцитного рака достигало 98%. При этом у 50—60% мышей асцитной жидкости не образовалось вовсе.

В третьем варианте опыта, после 43 часов обработки поином (и отдельно с целью контроля его растворителем), клетки асцитного рака прививались 10 мышам подкожно с одной стороны, а с другой стороны инъецировалась контрольная взвесь раковых клеток, не обработанная поином. В контроле все опухоли развились, а в опыте с применением поина даже в течение 30 дней опухолей не возникло, то есть наблюдалось полное торможение роста раковой опухоли.

Наряду с этим, исследование антибластических свойств поина проведено на саркоме Крокера. Она прививалась мышам подкожно маленькими, обязательно р а в н ы м и в каждой серии, кусочками или, после измельчения инъецировалась взвесь клеток; после прививки начиналось в разные сроки лечение мышей подкожными инъекциями поина. Опыты были поставлены на 220 мышах. Поин инъецировался подкожно вдали от места прививки опухоли.

Обычно для каждой серии опытов брали по 20—40 мышей, у которых величина и вес опухоли определялись в виде средних арифметических величин. У контрольных животных вычисленные данные принимались за 100%, а у подопытных животных — выражались в процентах по отноше-

---

[1] В опыт взято 70 мышей, лейкоцитоз получен лишь у части.

[2] Первые стрелочки вниз показывают предварительную обработку мышей.

Табл. 3.

Снижение под влиянием поина пентоксилового лейкоцитоза

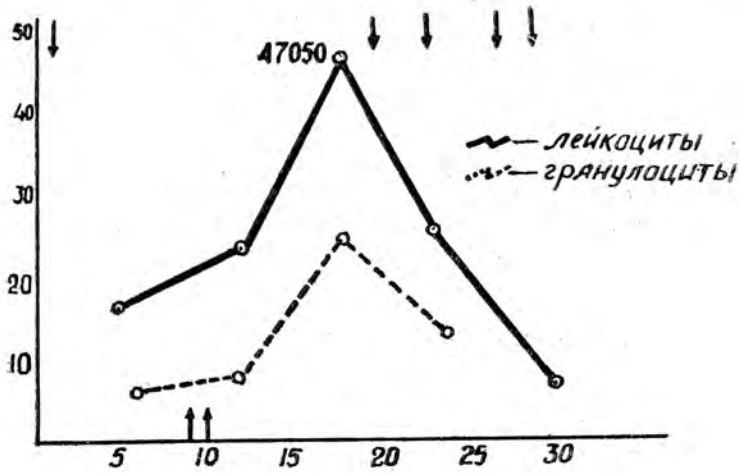

Количество лейкоцитов в тысячах, гранулоцитов в %%

Табл. 4.

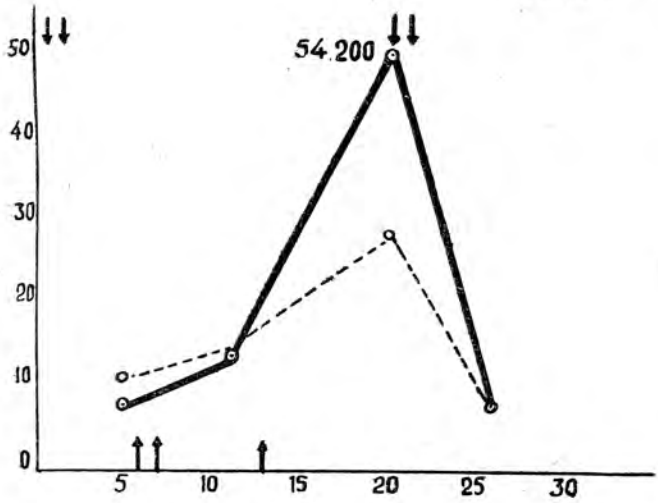

Количество лейкоцитов в тысячах, гранулоцитов в %%

нию к контрольным. Кроме того, рассчитывался процент торможения по Маевскому № [10][1].

В виде иллюстрации к полученным данным приводятся три кривые (№№ 6, 7, 8), на которых по вертикали отложены размеры опухолей, по горизонтали — дни наблюдений, а стрелками, направленными вниз, обозначены дни инъекций поина. Точками по вертикали изображен вес опухолей.

Лечение поином мышей с саркомой Крокера во всех сериях опытов (даже при получении в общей сложности 32—39 *мг* на 1 *кг* веса) давало замедление развития саркомы.

---

[1] Для этого из веса опухоли в контроле вычитается вес опухоли в опыте, разница делится на вес опухоли в контроле и умножается на 100.

Двухразовое снижение под влиянием поина пентоксилового лейкоцитоза

Табл. 5.

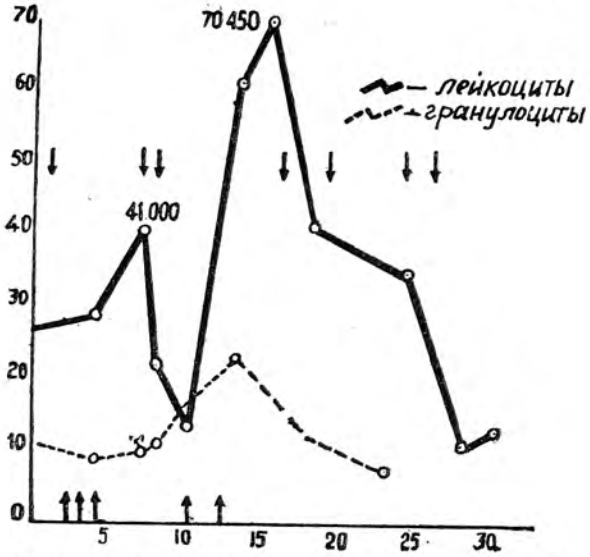

Количество лейкоцитов в тысячах, гранулоцитов в %%

При введении поина в количестве от 60 до 112 *мг* на 1 *кг* веса наблюдалась стабилизация, то есть рост опухоли приостанавливался на 80—88%, а в 30% случаев отмечено (по весу) даже рассасывание опухоли (табл. 6, 7, 8).

Табл. 6

Влияние поина на величину саркомы Крокера

(*прививка кусочком*) *при ежедневном введении его по 7 мг\кг, всего 112 мг\кг*

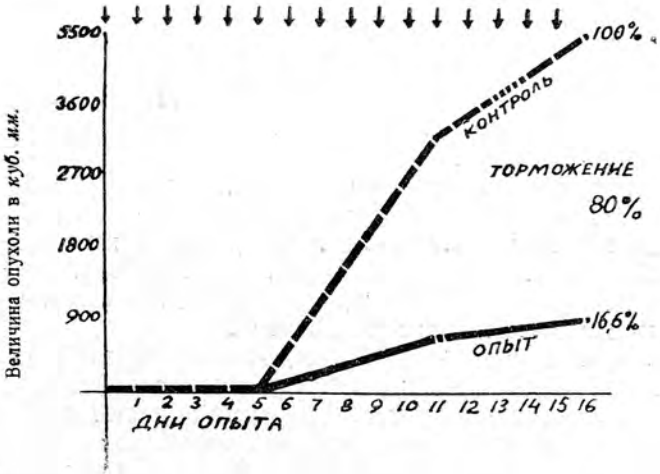

Табл. 7.

Влияние поина на величину и вес саркомы Крокера

(прививка кусочком) при введении его по 4,4 мг|кг, всего 70,0 мг|кг

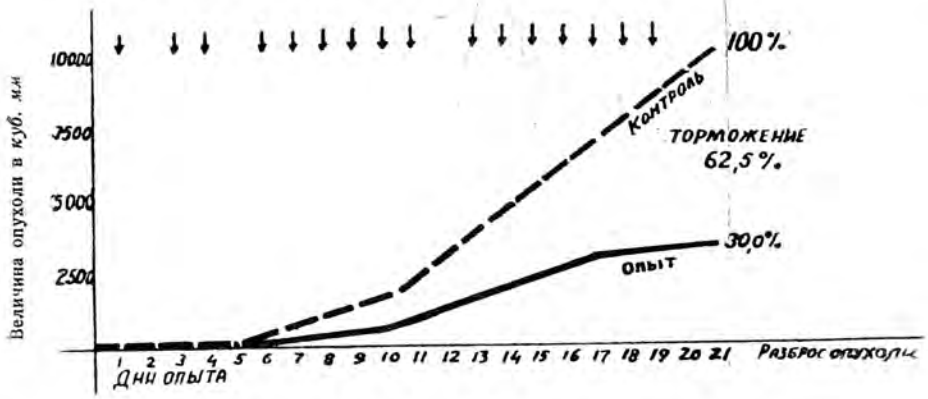

Табл. 8.

Влияние поина на вес саркомы Крокера (прививка взвесью клеток)

при введении его 6 мг|кг, всего 63,2 мг|кг.

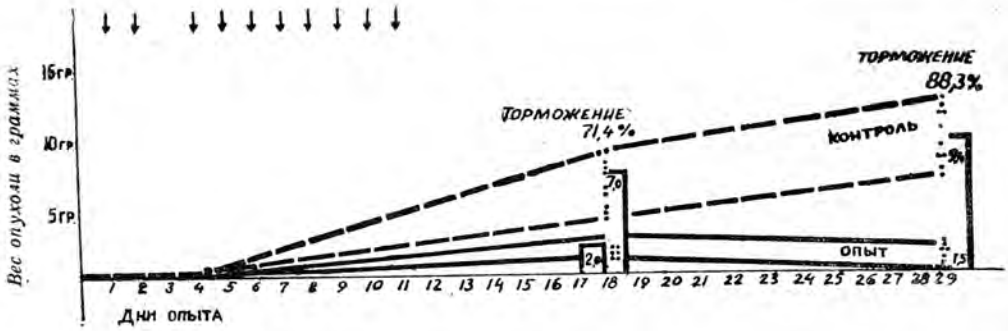

В двух сериях опыта (по 40 мышей в каждой) лечение проводилось только вначале, до ясной стабилизации опухоли. Примером этого служит результат, изображенный на кривой 8; торможение развития опухоли к концу опыта достигло 88%.

Проверяя пригодность дозы поина в 6 *мг* для лечения зараженных саркомой мышей, мы одновременно испытывали влияние и больших, и меньших доз, а именно: 4,4 *мг* и 7,5 *мг* на *кг* веса животных. Результаты приведены в следующей таблице (см. табл. на стр. 103):

Как видно из таблицы, более эффективное действие на саркому оказала доза поина в 6 *мг* на *кг* живого веса.

Во время лечения опухолей такими дозами у мышей не наблюдалось токсических явлений и лейкопении. Отсюда мы сделали заключение, что действие поина в отношении развивающейся опухоли избирательно.

После оперативного удаления стабилизированной опухоли у мышей наблюдалось на протяжении нескольких месяцев хорошее состояние, с отсутствием рецидивов, всегда имевшихся в контрольных опытах, то есть без поина.

Торможение развития крокеровской саркомы при подкожном применении различных доз поина[1]

№№ п/п	Дозы в *мг* на *кг*	Количество мышей		Количество введений	Количество дней наблюдений		Средний вес опухоли		%% торможения	Рассчитана ли достоверность по формуле Стьюдента в модификации Машковского	День начала лечения
		до опыта	после опыта		всего	после прекращения лечения	в опыте	в контроле			
1	4,4	9	9	16	24	16	2,7	7,2	62,5	да	2 и 4
2	5,0	10	10	16	33	16	2,2	7,8	72,0	„	2
3[2]	6,0	9	8	10	18	7	2,0	7,1	71,0	„	2
4[2]	6,0	11	11	10	29	18	1,1	9,4	83,0	„	2
5	6,0	10	10	12	23	10	1,7	9,2	81,7	„	2 и 4
6	6,0	10	10	12	23	10	1,1	9,2	88,0	„	2 и 4
7	7,0	5	5	16	17	2	1,0	4,5	80,0	„	1
8	7,5	10	10	11	23	13	1,3	9,2	83,7	„	2 и 4

Гистологический анализ состояния опухолевых клеток будет опубликован особо.

Таким образом, фузариозный антибиотик поин обладает в эксперименте на мышах антибластическими, или противоопухолевыми, свойствами.

Исследование свойств поина продолжается.

ЛИТЕРАТУРА

1. А. П. Авцин, Е. К. Березина, М. А. Петрова. Патогистологический анализ действия актиноксантина на карциному Эрлиха у белых мышей. Тезисы докладов 2-й Всесоюзной конференции по антибиотикам, 1957, стр. 114—115.

2. Р. А. Вейс. Экспериментальное изучение фармакологических свойств противоопухолевого антибиотика актиноксантина. Тезисы докладов 2-й Всесоюзной конференции по антибиотикам, 1957, стр. 175—176.

3. Н. М. Вихрова, А. С. Хохлов, М. А. Петрова, Т. И. Крючкова и Е. В. Преображенская. Получение и некоторые свойства антибиотика актиноксантина. Тезисы докладов 2-й Всесоюзной конференции по антибиотикам, 1957, стр. 97—98.

4. Г. Ф. Гаузе. О влиянии антибиотиков на рост вирусов у злокачественных опухолей. Антибиотики. Медгиз. 1956, стр. 103—109.

5. А. Е. Гошева. Изучение действия антибиотика аурантина на рост нейроэктодермальных опухолей человека в условиях тканевых культур. Тезисы докладов 2-й Всесоюзной конференции по антибиотикам, 1957, стр. 130.

6. В. С. Деркач, А. И. Савченко, С. А. Согамонов, С. Н. Леданов, Л. В. Автоматова, В. А. Благодетелева, Е. В. Пискарева, Н. А. Мухина, З. П. Черняковская, М. Л. Гарфункель, И. М. Лейбова. Изучение противоопухолевых веществ, образуемых микроорганизмами. Тезисы докладов, кн. 2. XIII Всесоюзный съезд гигиенистов, эпидемиологов и микробиологов, 20—28 июня 1956, стр. 242—243.

7. В. С. Деркач. Дальнейшее экспериментальное изучение нового антибиотика неоцида. Тезисы докладов 2-й Всесоюзной конференции по антибиотикам, 1957, стр. 115—116.

8. Л. С. Лясс. Экспериментальные исследования по микотерапии лейкозов. Кандидатская диссертация (руководитель — Л. М. Шабад), 1950.

9. Л. С. Лясс. Опыт лечения лейкоза мышей препаратом из гриба фузариум. Вопросы онкологии, 1955, № 6, стр. 79—84.

10. М. М. Маевский. Некоторые вопросы отбора антибиотиков, обладающих противоопухолевым действием. Антибиотики, 1956, стр. 110—117.

[1] Работа проведена с концентратом серии VI, полученной из соломенной культуры гриба с активностью 7 *мг* в 1 *мл*.

[2] Привиты взвесью клеток по 0,5 *мл;* остальные равными кусочками. На 4-й день опухоли были вполне измеримы.

11. А. А. Мельникова, В. А. Семенова, Н. К. Соловьева. Образование актиноксантина, нового противоопухолевого антибиотика. Тезисы докладов 2-й Всесоюзной конференции по антибиотикам, 1957, стр. 10—11.
12. В. С. Нестеров. Клиника септической ангины. Труды Воронежского медицинского института, 1948, т. XV, кн. 139.
13. Г. А. Равдель. Изучение путей синтеза саркомицина и его аналогов. Тезисы докладов 2-й Всесоюзной конференции по антибиотикам, 1957, стр. 99—101.
14. М. К. Эберт, Ю. В. Соловьева, З. Н. Белова, О. Ш. Джексанбаев. Антибластомный антибиотик аурантин. Тезисы докладов 2-й Всесоюзной конференции по антибиотикам. 1957, стр. 117.
15. О. К. Элпидина. Антибиотические и антибластические свойства поина. Тезисы докладов 2-й Всесоюзной конференции по антибиотикам, 1957, стр. 137—138.

Поступила 20 июля 1957 г.

О МЕХАНИЗМЕ ГЕТЕРОТРАНСФУЗИОННОГО ШОКА

Доктор мед. наук М. А. ЕРЗИН

Из кафедры патологической физиологии (зав.— М. А. Ерзин)
Казанского медицинского института

До настоящего времени механизм гетеротрансфузионного шока остается не выясненным. Прежние представления о его механизме требуют пересмотра. Экспериментальные материалы, накопившиеся за последнее время (В. И. Бодяжина — 1939, И. Р. Петров и Л. Г. Богомолова — 1945, Д. Л. Рубинштейн и Р. А. Рутберг — 1945, Р. А. Рутберг и М. Л. Гарфункель — 1956, Н. И. Попков — 1955, Массон и Мэнн — 1951), абсолютно не увязываются с прежними теориями механизма гетеротрансфузионного шока. Исходя из новейших экспериментальных данных, возникновение гетеротрансфузионного шока нельзя объяснить ни коллоидоклазией и изменением фазы дисперсности кровяных белков, ни агглютинацией эритроцитов донора и реципиента, ни гемолизом, ни образованием нейромедиаторов или гистамина.

Н. И. Попков, изучая этот вопрос в нашей лаборатории, показал, что инициальными факторами рефлекторного механизма в развитии гетеротрансфузионного шока являются не все составные части крови. Им было установлено, что по механизму развития гетеротрансфузионный шок имеет рефлекторную природу, и инициальным фактором не является ни плазма, ни сыворотка, ни вещества типа ацетилхолина или гистамина, образующиеся в результате встречи двух несовместимых компонентов жидкой части крови. Перфузируя раздельно через изолированные сосуды отрезка кишечника, с интактной иннервацией, по методу В. Н. Черниговского, гетеросыворотку, гетероплазму, отмытые физраствором гетероэритроциты, он установил, что раздражителем химиорецепторов являются интактные гетероэритроциты, при перфузии которыми наступали все изменения, характерные для гетеротрансфузионного шока. Аналогичные данные при внутривенном введении животным интактных и обработанных гетероэритроцитов получены в лаборатории Н. А. Федорова. Было установлено, что шокогенными свойствами при внутривенном введении обладают только интактные и гемолизированные гетероэритроциты. Обработка гетероэритроцитов холеиннатрием снимает их шокогенные свойства.

Для выяснения вопроса, какие именно элементы гетероэритроцитов являются раздражителями химиорецепторов кишечника, мы провели опыты по перфузии сосудов изолированной петли кишечника гетероэритроцитами с измененной поверхностной и внутренней структурой.

Опыты проводились на собаках под морфийно-тиопенталнатриевым наркозом. Тиопенталнатрий вводился из расчета 0,1—0,15 *мл* 2,5% раствора на *кг* веса животного. Отсутствие болевых рефлексов при приготовлении кишечного препарата свидетель-

ствовало о достаточной глубине наркоза. Постоянно оксигенируемая жидкость Тироде перфузировалась через сосуды кишечной петли, изолированной по методу В. Н. Черниговского, со скоростью 50—60 капель в 1 *мин*. Сохранность нервных приборов кишечного препарата проверялась путем введения в перфузируемую жидкость через сосуды кишечника 1 *мл* ацетилхолина в разведении 10^{-6}.

Во всех опытах применялись эритроциты лошади. Для изменения внутренней структуры отмытые от сыворотки эритроциты в течение 20 *мин* выдерживались в 0,4% растворе поваренной соли, затем отмывались физиологическим раствором в суперцентрифуге при 18 тыс. оборотах в 1 *мин*. В отдельных опытах применялись также эритроциты, обработанные дистиллированной водой. Поверхностная структура гетероэритроцитов разрушалась путем обработки их 2% раствором холеината натрия из расчета 1 *мл* гетероэритроцитов + 1 *мл* 2% холеината + 3 *мл* физраствора. Через 30 *мин* строма таких эритроцитов отделялась центрифугированием в суперцентрифуге. Строма эритроцитов, обработанных гипотоническим раствором дистиллированной водой и холеинат натрием, 6—8 раз отмывалась физиологическим раствором от следов гемоглобина и холеината натрия. Обработанные эритроциты и другие составные части крови вводились в перфузируемую жидкость через сосуды изолированной петли кишечника, шприцем в количестве 5 *мл* в течение 30 *сек*. Интервал между введениями отдельных ингредиентов был от 3 до 10 *мин*. Все опыты проведены на 8 собаках с одинаковыми результатами. Как известно, поверхностная структура мембраны эритроцита представляет из себя сложную мозаику из белковолипоидных субстанций. Обрабатывая гетероэритроциты 2% раствором холеината натрия с последующим отмыванием их в физрастворе, мы добивались нарушения поверхностной структуры гетероэритроцитов. Холеинат натрия оказывает разрушающее воздействие на липоидную субстанцию мембраны эритроцита. При обработке эритроцитов холеинатом натрия происходит гемолиз эритроцитов и разрушение их поверхностной липоидной структуры.

Следовательно, холеинат натрия нарушает как внутреннюю, так и поверхностную структуру эритроцитов. Перфузия таких гетероэритроцитов через сосуды изолированной петли кишечника, сравнительно с интактными, не оказывала возбуждающего действия на химиорецепторы кишечника и не вызывала рефлекторных реакций и изменений в крови, характерных для гетеротрансфузионного шока, наблюдаемого при перфузии интактных гетероэритроцитов.

В части опытов были испытаны гетероэритроциты, обработанные гипотоническим (0,4%) раствором поваренной соли и дистиллированной водой.

В отличие от холеината натрия, гипотонический раствор поваренной соли и дистиллированная вода, вызывая гемолиз эритроцитов, не разрушают поверхностные структуры, а нарушают лишь внутренние структуры эритроцитов. Такие эритроциты оказывали возбуждающее действие на химиорецепторы кишечника, подобно интактным гетероэритроцитам.

При перфузии гемолизата крови через сосуды изолированной петли кишечника никаких рефлекторных реакций получить не удалось. Гемолизат и нативная сыворотка лошадиной крови ни в одном опыте перфузии через сосуды кишечника не оказали возбуждающего воздействия на химиорецепторы кишечника. На основании экспериментальных данных об этиотропном факторе рефлекторного механизма гетеротрансфузионного шока, позволяем себе сделать следующие выводы:

1. Гетеросыворотка, гетероплазма и гемолизат крови при раздельной их перфузии через сосуды изолированной петли кишечника не ока-

зывают возбуждающего действия на химиорецепторы кишечника и не вызывают рефлекторных реакций.

2. Интактные гетероэритроциты, 6—8 раз отмытые физиологическим раствором, а также гетероэритроциты, обработанные гипотоническим раствором и дистиллированной водой, с последующим их отмыванием в физиологическом растворе, при перфузии через сосуды изолированной петли кишечника, с сохраненной иннервацией, оказывают сильное возбуждающее действие на химиорецепторы кишечника.

3. Эритроциты, обработанные холеинатом натрия, при перфузии через сосуды изолированной петли кишечника не оказывают возбуждающего действия на химиорецепторы тонкого кишечника.

4. Раздражителем химиорецепторов являются, по-видимому, химические радикалы поверхностных липоидных субстанций мембраны гетероэритроцитов.

ЛИТЕРАТУРА

1. В. И. Бодяжина. Хирургия, № 9, 1939.
2. И. Р. Петров и Л. Г. Богомолова. Вестник хирургии, т. 38, 1945.
3. Н. И. Попков. Тезисы докладов научной конференции КГМИ, 1957.
4. Д. Л. Рубинштейн и Р. А. Рутберг. Биохимия, № 2, 1948.
5. Р. А. Рутберг и М. Л. Гарфункель. Архив патологии, № 6, т. 18, 1956.

Поступила 10 апреля 1958 г.

К ВОПРОСУ О ПАТОГЕНЕЗЕ ГЕТЕРОТРАНСФУЗИОННОГО ШОКА [1]

Н. И. ПОПКОВ

Из кафедр общей хирургии (зав.— проф. В. Н. Шубин) и патологической физиологии (зав.— доц. М. А. Ерзин) Казанского медицинского института

Для объяснения механизма гетеротрансфузионного шока исследователи выдвигали разные предположения. Наиболее распространена теория агглютинации и гемолиза введенных эритроцитов. Меньшее значение приобрела теория коллоидоклазического шока (А. А. Богомолец). Новейшей и общепризнанной является рефлекторная теория. Ее развивают А. Д. Адо, А. Н. Гордиенко, М. А. Ерзин, А. Л. Комендантова, С. М. Павленко и др.

При убедительном экспериментальном и клиническом подтверждении этой теории не все стороны рефлекторного механизма шока достаточно изучены. Так, до сих пор не установлен инициальный фактор шока. По С. М. Павленко, им является процесс взаимодействия несовместимых кровей донора и реципиента в кровяном русле последнего. В результате происходят гемоагглютинация и раздражение соответствующих ангиорецепторных полей, с возникновением рефлекторного расстройства функций организма.

Исследуя сущность гетеротрансфузионного шока, мы поставили перед собой задачу вначале испытать влияние «шоковой» крови на сердце лягушки. Для этого животное (собака) приводилось в состояние шока внутривенным вливанием гетерокрови. На высоте шока из вены бралась кровь и подготавливалась для опыта. Предполагая присутствие в такой крови нестойкого ацетилхолина, мы вводили собакам 0,1% раствор эзерина (ингибитора ацетилхолина) и атропина в количестве 5—8 *мл*. Взятая кровь смешивалась с эзерином. Подготовленные кровь и сыворотка испытывались на изолированном сердце лягушки на ацетилхолин и гистамин.

---

[1] Доложено на научной конференции Казанского медицинского института 23 апреля 1957.

В 10 опытах через изолированное сердце лягушки 29 раз перфузировались «шоковая» кровь и сыворотка. Результаты оказались сходными с действием нормальной сыворотки и крови. Следовательно, опыты не обнаружили в крови шокового животного ацетилхолина и гистамина.

В следующей серии опытов изучалось влияние гетерокрови на сосуды и общее состояние животных. По методу В. Н. Черниговского на полуизолированной петле кишки выполнено 12 опытов. В первой группе гетерокровь перфузировалась через сосуды, предварительно отмытые физиологическим раствором от крови, во втором — через сосуды, промытые раствором новокаина.

В подавляющем большинстве опытов 1 группы наступали одинаковые реакции. Кровяное давление то быстро, то медленно поднималось, затем так же снижалось. Пульс и дыхание учащались, в картине крови происходили типичные для шока сдвиги. В наших исследованиях процесс взаимодействия двух несовместимых кровей в сосудах изолированной кишки исключался. На сосудистые интерорецепторы влияла только гетерокровь, и все же возникали симптомы, которые наблюдались и от переливания гетерокрови в общий кровоток. Одна лишь гетерокровь и является тем раздражителем, который, действуя рефлекторно, нарушает нормальный ход физиологических функций организма.

В опытах 2 группы перфузия крови через промытые раствором новокаина сосуды привела к тем же, но более слабым результатам. Видимо, 0,25% раствор новокаина подавляет восприятие раздражений. Существенным указанием на то, что интерорецепция все же сохранялась и шок в слабой степени возникал, служили результаты исследования белой крови: в ней происходили характерные для шока сдвиги.

Чтобы установить разницу в реакции рецепторов на чистую гетерокровь и на гетерокровь в смеси с кровью реципиента, сосуды кишечной петли заполнялись собственной цитратной кровью собаки, и вслед за ней пропускалась гетерокровь. Через 1 *мин* начинался медленный подъем кровяного давления. Пульс и дыхание учащались. Через 2 *мин* кровяное давление возвращалось к норме. Картина шока оказалась точно такой же, как при перфузии одной гетерокрови. В перфузате, собранном через венозную канюлю и исследованном под микроскопом, не имелось следов агглютинации и гемолиза эритроцитов.

Итак, гетеротрансфузионный шок не есть результат взаимодействия двух чужеродных кровей. Симптомы шока развивались от гетерокрови, перфузируемой через сосуды, полностью отмытые от собственной крови физиологическим раствором. Дело заключается в раздражении сосудистых интерорецепторных полей чужой кровью, ее чужеродным биохимическим составом.

До настоящего времени еще нет единого мнения о шокогенно действующей части крови. В последние годы токсическое начало связывают, главным образом, с эритроцитами (И. Р. Петров, Л. Г. Богомолова и др.). Данному вопросу мы посвятили 8 опытов.

В 4 опытах переливалась внутривенно эритроцитарная масса из расчета 0,4—0,8 *мл* массы на 1 *кг* живого веса. Каждый раз наступал шок со всеми его проявлениями. Когда же внутривенно переливались гетероплазма и гетеросыворотка даже в больших дозах (до 8 *мл* на 1 *кг* веса), то дыхание, пульс, кровяное давление оставались неизменными и только в гемограмме обнаруживалась незначительная лейкопения.

Тот же результат получен и при перфузии гетерокрови через полуизолированный препарат кишки.

Из этого следует, что основным действующим началом, создающим картину шока, является эритроцитарная часть крови.

После того, как эксперименты с перфузией гетерокрови через изолированные сосуды доказали, что поступающая в сосуды кровь всегда дает при развитии шока вазопрессорную реакцию, мы попытались найти причину подъема кровяного давления. В применяемой методике вливаемая кровь попадает сразу в артериальный отрезок сосуда. Возможно, что она раздражает специфические интерорецепторы, заложенные в артерии, чем и вызывается своеобразный эффект. Данные В. Н. Черниговского указывают на подобную реакцию сосудов при действии ацетилхолина. В 4 опытах мы убедились в том же. Это заставило

нас применить ацетилхолин путем внутриартериального его вливания в общий кровоток. Кровяное давление поднялось на 20 *мм* и затем снизилось до 40 *мм*. При повторном вливании — та же картина.

Из работ А. Г. Бухтиярова, Г. Л. Зальцмана, Г. П. Конради, В. П. Рассоловой и др. видно, что чужеродная кровь при внутриартериальном вливании приводит к вазопрессорному эффекту, а при внутривенном — к вазодепрессорному. Авторы объясняют это различием интрамуральных нервных элементов.

В 4 опытах внутриартериальное переливание гетерокрови в общее кровяное русло в дозе до 1 *мл* на *кг* веса через 20—25 *сек* вызывало значительный подъем кровяного давления. Через несколько секунд кровяное давление медленно падало и возвращалось к первоначальному уровню. Двухфазность картины действия крови, очевидно, соответствует месту нахождения гетерокрови. В начале кровь омывает стенки артерии — этой фазе соответствует подъем кровяного давления, затем кровь поступает в венозное русло,— этой фазе соответствует падение кровяного давления. В опытах с полуизолированной кишкой мы убедились в том же. Когда кровь перфузировалась через артериальный отрезок сосуда в сторону венозного, давление поднималось, при перфузии в обратном направлении, то есть через венозный отрезок в сторону артериального, давление падало. Лейкоцитарная формула во всех случаях соответствовала картине шока.

ВЫВОДЫ:

1. Перфузируемая через отмытые от крови физиологическим раствором сосуды полуизолированного органа гетерокровь всегда вводит животное в состояние шока. Следовательно, гетеротрансфузионный шок не есть результат взаимодействия двух несовместимых кровей в кровяном русле реципиента, а является следствием раздражения сосудистых интерорецепторов самой гетерокровью.

2. Ответная реакция на гетерокровь при раздражении интерорецепторов артерий — вазопрессорная, а интерорецепторов вен — вазодепрессорная.

3. Основным шокогенным началом крови является эритроцитарная масса.

ЛИТЕРАТУРА

1. А. Д. Адо, М. А. Ерзин. Бюллетень экспериментальной биологии и медицины, т. 10, вып. 1—2, 1940.
2. В. И. Бодяжина. Хирургия, № 9, 1939.
3. А. А. Богомолец. Архив патологии, № 9, вып. 3, 1947.
4. А. Г. Бухтияров. О внутриартериальном и внутривенном введении некоторых химических раздражителей. Монография. 1949.
5. А. Н. Гордиенко. Бюллетень экспериментальной биологии и медицины, т. XII, вып. 1—2, 1941.
6. Г. Л. Зальцман. Механизм патологических реакций, 1950.
7. Г. П. Конради, В. П. Рассолова. Бюллетень экспериментальной биологии и медицины, № 3, 47, 1944.
8. А. Л. Комендантова. Современные проблемы гематологии и переливания крови, № 30, 1953.
9. С. М. Павленко. Проблемы реактивности и шока, 1952.
10. И. Р. Петров, Л. Г. Богомолова. Вестник хирургии, т. 38, 1935.
11. Р. А. Рутберг, М. Л. Гарфункель. Архив патологии, № 6, 1956.
12. В. Н. Черниговский. О механизме регуляции тонуса кровеносных сосудов. Монография, 1954.

Поступила 14 октября 1957 г.

ВНУТРИКОСТНОЕ ОБЕЗБОЛИВАНИЕ И ПАТОГЕНЕЗ РАННИХ ИЗМЕНЕНИЙ КРОВИ ПОСЛЕ ОПЕРАЦИИ

Мл. научн. сотр. Э. Я. АПИНА

Из патофизиологической лаборатории (научный руководитель работы — доц. Н. И. Вылегжанин) Казанского института травматологии и ортопедии

Внутрикостная анестезия получила широкое распространение при операциях на конечностях. Она почти во всех случаях полна и устойчива в течение всей операции.

Экспериментально установлено, что введенная внутрикостно инъекционная жидкость получает распространение, главным образом, по венам, и, в меньшей степени, по артериальным сосудам всех тканей конечности до уровня наложенного жгута. При этом заполняются сосуды и капилляры сосочкового, сетчатого слоев кожи и подкожной клетчатки, инъецируются вне- и внутристволовые сосуды нервов, сосудистая сеть стенок сосудов, пери- и эндомускулярные сосуды мышц, сосуды надкостницы, кости и других тканей (И. Крупко, А. Воронцов, С. Ткаченко, В. С. Алейников).

При внутрикостном введении новокаина анестезия наступает вследствие диффузии раствора из венозного русла и контакта его со всеми элементами нервной ткани в пределах тканей конечности до перетяжки.

Исследования В. Н. Черниговского и А. Я. Ярошевского дают много серьезных фактических доказательств в пользу того, что «костный мозг, как и селезенка, является мощным рецептивным полем».

В связи с этим весьма интересно, как отражается внутрикостное введение новокаина на составе периферической крови у оперируемых под этим видом обезболивания.

Можно предполагать, что воздействие новокаина на внутрикостные рецепторные поля проявится скорее всего в первые часы или в течение суток после начала анестезии. На более поздних сроках реакции организма связаны с произведенным оперативным вмешательством, последующим течением раневого процесса, методами лечения и многими другими факторами.

Эти соображения побудили нас избрать особую методику исследования: изучить лейкоцитарную картину периферической крови при внутрикостной новокаиновой анестезии только на протяжении первых суток после операции.

Патологические процессы, по поводу которых оперировались больные, большей частью были не инфекционновоспалительной природы.

Исследование крови проведено у 50 больных при различных ортопедических операциях: 40 из них были оперированы под внутрикостной новокаиновой анестезией и 10 — под общим эфирным наркозом.

При исследовании необходимо было принять во внимание возможность психогенного влияния на лейкоцитарный состав периферической крови. Известно, что только один вид операционной может вызвать у больного изменение морфологического состава периферической крови (А. Н. Ярцев, 1947). Учитывая этот момент, первый анализ крови у больных производился за несколько дней до операции. Затем кровь исследовалась через 1 час, 3, 5 и 24 часа после введения новокаина. Кровь бралась обычным способом из кончика пальца.

Для внутрикостного обезболивания мы пользовались 0,25% раствором новокаина в количестве от 80—150 *мл*, в зависимости от возраста больного.

Жгут накладывался на конечность выше места операции и оставался до ее конца.

РЕЗУЛЬТАТЫ ИССЛЕДОВАНИЯ

Сопоставим между собою изменения морфологического состава периферической крови больных в первые часы и к концу суток после операции под внутрикостной анестезией:

Таблица № 1

Лейкоцитоз после операции

В первые 5 часов					Название операции	Через 24 часа после операции				
6 т.—10 т.	11 т.—14 т.	16 т.—20 т.	21 т.—25 т.	Выше 25 т.		6 т.—10 т.	11 т.—15 т.	16 т.—20 т.	21 т.—25 т.	Выше 25 т.
	3	7	1		Артродез голеностопного сустава	6	5			
1	2	2			Сухожильная пластика	3	2			
		3	1		Клиновидная резекция костей стопы	2	1	1		
	2	4	2		Резекция коленного сустава	3	4	1		
	1	1	5	2	Остеосинтез костей голени и предплечья	6	2		1	
		1			Секвестрэктомия пяточной кости	1				
			1		Резекция голеностопного сустава		1			
			1		Реампутация по Пирогову		1			
1	8	18	11	2		21	16	2	1	

Исходное количество лейкоцитов, как и формула, были перед операцией у всех больных в нормальных пределах. Исследование крови после операции в сроки от 1 до 5 часов показало, что нормальное количество лейкоцитов (6 000—10 000) сохранилось у 1 больного, у 39 обнаружен лейкоцитоз разной степени: умеренный (11 000—15 000) — у 8, выраженный (15 000—20 000) — у 18, значительный (21 000—25 000) — у 11 и высокий (выше 25 000) — у 2.

Через 24 часа после операции в количественном составе лейкоцитов произошли значительные изменения: у 21 больного количество лейкоцитов оказалось нормальным, умеренный лейкоцитоз обнаружен у 16, выраженный у 2, и значительный лейкоцитоз только у 1 больного.

Явно различается количественный уровень лейкоцитоза в первые 5 часов и к концу суток после операции.

Высокий лейкоцитоз у больных в первые 5 часов после операции наблюдался при наиболее травмирующих костный мозг операциях: остеосинтез костей голени и предплечья сопровождался лейкоцитозом, превышающим 25 000 (2 больных); лейкоцитоз, превышающий 21 000, наблюдался у 11 больных, из которых многие подверглись сложным травмирующим операциям, например: 2 резекции коленного сустава, 1 резекции голеностопного сустава, 1 артродезу голеностопного сустава, 1 — клиновидной резекции костей стопы, 5 — остеосинтезу костей голени и 1— реампутации стопы по Пирогову.

Лейкоцитоз, превышающий 16 000, наблюдался у 18 больных; у 7 после операции артродеза голеностопного сустава, у 2— после сухо-

жильной пластики, у 3 — после клиновидной резекции костей стопы, у 4 — после резекции коленного сустава, у 1 — после секвестрэктомии пяточной кости и у 1 — после остеосинтеза костей голени.

Выраженный лейкоцитоз был у 8 больных при различных операциях. И только у 1 количество лейкоцитов в первые часы после операции было в норме, ему сделана сухожильная пластика стопы.

Сопоставим у рассматриваемой группы больных изменения в состоянии лейкоцитоза с их температурной реакцией:

Таблица № 2

Лихорадочная реакция и лейкоцитоз

Температура в первые 5—10 часов				Количество лейкоцитов	Температура через 24 часа			
до 37,0	37,5	37,9	38,0 и выше		до 37,0	37,5	37,9	38,0 и выше
1				6 000—10 000	3	13	4	1
3	2	3		10 000—15 000	2	12	2	
9	6	3		15 000—20 000		2		
1	7	3		20 000—25 000			1	
1		1		25 000 и выше				
15	15	10			5	27	7	1

Из таблицы 2 видно, что в первые 5 — 10 часов после операции температура оставалась нормальной у 15 больных, у 25 больных отмечено повышение температуры: у 15 до 37,5°, у 10 — до 37,9°. Через 24 часа нормальная температура оставалась только у 5 больных, у 27 обнаружился подъем до 37,5°, у 7 — до 37,9°, и у одного даже выше 38°. Следовательно, к концу суток после операции у 35 больных выявилась лихорадочная реакция, правда, у большинства в умеренной степени.

Сопоставление температурной реакции со сдвигами в лейкоцитозе у этих же больных обнаруживает отсутствие параллелизма или совпадения; наиболее заметные сдвиги в сторону увеличения лейкоцитоза выступают в первые часы, а к концу суток появляется тенденция к нормализации уровня лейкоцитов. Это отчетливо выступает, по существу, у всех групп больных, но особенно у тех, которые перенесли артродез голеностопного сустава, резекцию коленного сустава, остеосинтез костей голени и предплечья и ампутацию по Пирогову. У всех больных с остеосинтезом в первые 5 часов наблюдался лейкоцитоз, у 7 даже в резкой степени (таблица № 1), а лихорадочная реакция в это же время у 3 отсутствовала, у 3 была слабой и у 3 — более заметной (таблица № 3).

Однако, через 24 часа уровень лейкоцитоза у 6 больных нормализовался, у 2 стал умеренным и только у 1 больного сохранился в выраженной степени, в то время как лихорадочная реакция выступила явно у 7 из 9 больных. То же самое можно отметить у больных при резекции коленного и артродезе голеностопного сустава.

Таблица № 3

Лихорадочная реакция и вид оперативного вмешательства

Температура в первые 5–10 часов				Наименование операций	Температура через 24 часа			
до 37°	37,5	37,9	38 и выше		до 37°	37,5	37,9	38 и выше
4	4	3		Артродез голеностопного сустава	1	8	2	
2	3			Сухожильная пластика	1	4		
1	3			Клиновидная резекция костей стопы		2	2	
4	1	3		Резекция коленного сустава	1	6	1	
3	3	3		Остеосинтез костей голени и предплечья	2	5	2	
1				Секвестрэктомия пяточной кости				1
	1			Резекция голеностопного сустава		1		
		1		Реампутация по Пирогову		1		
15	15	10			5	27	7	1

Таким образом, можно сделать вывод, что причинные моменты, вызывающие после операции реакцию организма, бывают различными; одни действуют преимущественно в первые часы, вторые выступают на более позднем отрезке времени. По-видимому, для лейкоцитарной реакции наибольшее значение имели раздражения, непосредственно связанные с самой операцией, в то время как для возникновения лихорадочной реакции, как известно, наиболее существенны пирогенные вещества белкового происхождения. Их образование и всасывание требуют известного времени и поэтому понятно, что эта реакция выступает несколько позже.

Необходимо учесть, что операционное раздражение включало внутрикостную анестезию и оперативную травму мягких и костных тканей. Который из этих факторов раздражения можно считать причинным, если считать лейкоцитарную реакцию следствием оперативного вмешательства?

Ответ на этот вопрос, надо думать, даст анализ динамики лейкоцитоза у оперированных под общим эфирным наркозом.

По характеру заболевания опорно-двигательного аппарата эта группа не отличалась от первой, оперированной под внутрикостной анестезией.

Из таблицы № 4 можно видеть, что в первые 5 часов у всех 10 оперированных выступила лейкоцитарная реакция, у 8 в выраженной степени. Через 24 часа у 2 уровень лейкоцитоза нормализовался, а у 8 больных проявилась тенденция к его снижению.

Таблица № 4

Лейкоцитоз у больных, оперированных под общим наркозом

В первые 5 часов после операции					Вид операции	Через 24 часа после операции				
6 т. — 10 т.	11 т.— 15 т.	16 т.— 20 т.	21 т.— 25 т.	Выше 25 т.		6 т. — 10 т.	11 т.— 15 т.	16 т.— 20 т.	21 т.— 25 т.	Выше 25 т.
			2	5	Остеосинтез бедра и подвертельная остеотомия	1	5	1		
	1				Резекция коленного сустава	1				
			1		Остеосинтез большеберцовой кости		1			
		1			Артродез голеностопного сустава		1			
	1	1	3	5		2	7	1		

Несмотря на небольшое число больных, и в этой группе можно подметить ту же общую закономерность в лейкоцитарной реакции: лейкоцитоз в первые 5 часов и тенденцию к нормализации к концу первых суток после операции.

Отсюда можно предположить, что характер обезболивания сам по себе не играл существенной роли в состоянии лейкоцитарной реакции. Решающее значение следует скорее приписать непосредственной оперативной травме.

Об этом же свидетельствуют некоторые литературные данные. М. К. Садыкова, изучая картину крови у 60 больных, которым была применена новокаиновая блокада, только у 6 отметила лейкоцитоз, не превышающий при этом 12 000. С. О. Апсит в экспериментальном исследовании о влиянии эфирного наркоза на систему крови не обнаружил каких-либо существенных изменений состава периферической крови, кроме незначительной эритропении и лейкопении, возникавших во время самого наркоза и исчезавших при пробуждении животных.

Само собою разумеется, что выявляемая при нашем методическом приеме некоторая закономерность в изменении лейкоцитарной картины в первые сутки после хирургических вмешательств на опорно-двигательном аппарате может выступить более отчетливо только у больных без привходящих инфекционных осложнений. Особенность выбранных для наблюдения больных заключается в том, что в момент операции у них не было инфекционного процесса. Во всяком случае об этом можно было судить на основании нормального состояния температурной реакции и картины крови перед операцией.

Мы полагаем, что выявленный у больных преходящий лейкоцитоз в первые часы после операции по своему патогенезу должен быть отнесен к группе общих неспецифических реактивных процессов, отражающих раздражения от оперативного вмешательства.

В пользу такого вывода свидетельствует изучение качественного состояния лейкоцитарной картины крови у рассматриваемых больных. Для характеристики качественных изменений мы воспользовались индексом ядерного сдвига по Мошковскому. Известно, что ядерный сдвиг тем сильнее выражен, чем резче интоксикация.

Лейкоцитарная формула была подсчитана у 38 оперированных под внутрикостной анестезией и у 9 оперированных под общим наркозом. В первые часы после операции в первой группе индекс оказался в нормальных пределах (от 0,05 до 0,1) — у 8 больных, умеренный сдвиг (от 0,11 до 0,2) — у 30. Через 24 часа нормальный индекс был уже у 22 больных, сдвиг сохранился только у 16.

У оперированных под общим эфирным наркозом ядерный индекс в первые 5 часов был нормальным у 2, выраженный сдвиг отмечен у 4 и повышенный (выше 0,2) — у 3. У последних 3 больных была произведена операция остеосинтеза бедра металлическим штифтом Дуброва, лейкоцитоз у них был выше 25 000.

Через 24 часа в этой группе больных индекс в нормальных пределах оказался у 5, а у 4 сохранялся выраженный сдвиг.

Ни в одном случае мы не подметили дегенеративных форм лейкоцитов, свидетельствующих о нагноительном или септическом характере процесса.

Эозинофилы в первые часы после операции либо вовсе исчезали, либо составляли 0,5—1,0% общего числа лейкоцитов. Они вновь появлялись, как только число лейкоцитов становилось нормальным.

Как мы видим, динамика изменений ядерного сдвига существенно не отличалась в двух анализированных группах больных. Наиболее часто изменения в ядерном сдвиге отмечены были так же в первые часы после операции, а к концу суток обнаруживалась явная тенденция к нормализации. Отсюда мы заключаем, что исследование лейкоцитоза в первые сутки у двух групп больных, подвергшихся различным методам обезболивания, позволило обнаружить одну из деталей общего неспецифического сдвига в организме больных и трактовать его как ответ на хирургическую травму, не находящийся в связи с внутрикостной анестезией.

Сам по себе такой сдвиг является сложным и включает еще многие другие стороны, например, изменения в общем метаболизме (М. Ф. Мережинский и Л. С. Черкасова), в гормональном равновесии и т. п. Совершенно очевидно, что при анализе послеоперационного состояния эти изменения следует отличать от возникающих под влиянием инфекции.

Характерная особенность такого сдвига — его быстрое исчезновение без каких-либо особенных лечебных воздействий. Здесь автоматически проявляется способность организма к саморегуляции. Следовательно, есть все основания рассматривать закономерные изменения в уровне лейкоцитоза у наших больных как результат рефлекторной реакции. Но исходным пунктом раздражения была, очевидно, не столько костномозговая полость, сколько вся система чувствительной иннервации в зоне операции.

Наши наблюдения подтверждают вывод Черниговского и Ярошевского, сделанный на экспериментальных животных: «раздражения, падающие на интерорецепторные поверхности организма, приводят к изменениям в составе крови».

ВЫВОДЫ:

1. При операциях на опорно-двигательном аппарате под внутрикостной анестезией и общим эфирным наркозом можно выявить в первые 5 часов после операции лейкоцитоз различной степени, исчезающий, как правило, к концу суток.

2. Лихорадочная реакция у больных не совпадала с изменениями в состоянии лейкоцитоза, она была менее выражена в первые 5 часов после операции, но имела тенденцию к усилению в конце суток.

3. Индекс ядерного сдвига по Мошковскому в первые часы у большинства больных изменялся, но к концу суток выявлялась ясная тенденция к его нормализации.

4. Отмеченные изменения в состоянии лейкоцитоза у больных после операций на опорно-двигательном аппарате можно поставить в причинную связь со степенью хирургического травмирующего воздействия на ткани. Достаточных оснований связывать их с формой обезболивания нет.

5. Преходящий лейкоцитоз в первые часы после операции по своему патогенезу должен быть отнесен к группе общих неспецифических реактивных изменений в организме в ответ на раздражения от оперативного вмешательства.

ЛИТЕРАТУРА

1. В. С. Алейников. Сборник научных работ Горьковского научно-исследовательского института восстановительной хирургии, ортопедии и травматологии, № 2, 1953, стр. 127.

2. С. О. Апсит. Сборник трудов Архангельского медицинского института, вып. 15, 1957, стр. 173.

3. И. Крупко, А. Воронцов и С. Ткаченко. Врачебное дело, № 2, 1953, стр. 127.

4. М. Ф. Мережинский и Л. С. Черкасова. Труды Казанского научно-исследовательского института восстановительной хирургии и ортопедии, т. II, 1948, стр. 269.

5. М. К. Садыкова. Труды Казанского государственного медицинского института, 1934, т. 1—2 (XIII—XIV), стр. 77.

6. В. Н. Черниговский, А. Я. Ярошевский. Вопросы нервной регуляции системы крови. Монография, Медгиз, 1953.

Поступила 15 апреля 1958 г.

НАБЛЮДЕНИЯ ИЗ ПРАКТИКИ И КРАТКИЕ СООБЩЕНИЯ

К ТЕХНИКЕ ПЕРЕЛИВАНИЯ КРОВИ

Асс. А. П. ЧИГАРИН

Из акушерско-гинекологической клиники (зав.— проф. Н. Е. Сидоров) Казанского института для усовершенствования врачей имени В. И. Ленина

При внутривенном переливании крови могут встретиться технические затруднения: плохо выраженные вены на конечностях, рубцы после бывших веносекций, невозможность высвободить конечность больного во время производства операции, особенно при грудной или брюшной операциях.

Встретившись с подобными затруднениями, мы произвели внутривенные переливания крови и различных растворов в кожную вену шеи — наружную яремную вену [1].

Приводим два примера:

1. Больная Ф., 32 лет, имеет культи обоих предплечий после производственной травмы, гемоглобин — 32 единицы, в локтевых сгибах рубцы от веносекций. Диагноз: туберкулезный перитонит. Произведено в наружную яремную вену 3 раза капельное переливание консервированной крови и эритроцитной массы и 1 раз введен раствор индиго-кармина для хромоцитоскопии. Осложнений не было.

2. Больная М., 16 лет, ювенильное маточное кровотечение, гемоглобин — 24 единицы, в локтевом сгибе и на плече обоих сторон рубцы после веносекций. Произведено в наружную яремную вену переливание консервированной крови медленноструйным способом 3 раза. Осложнений не было.

Наружная яремная вена (описание по В. Н. Тонкову), самая значительная из кожных вен шеи, обычно начинается двумя корнями: передний представляет анастомоз с задне-лицевой веной, задний образуется позади ушной раковины путем слияния затылочной вены с задней веной ушной раковины. Соединяются эти корни у переднего края грудинно-ключично-сосковой мышцы, на уровне угла нижней челюсти; отсюда вена спускается косо по наружной поверхности названного мускула, достигая заднего края несколько выше ключицы, прободает собственную фасцию шеи и впадает в угол соединения подключичной и внутренней яремной вен.

При переливании крови (или растворов) в наружную яремную вену больной должен лежать со свисающей головой, для чего под плечевой пояс подкладывают валик. Кроме того, голова должна иметь значительный поворот в сторону, противоположную той вене, в которую предполагается ввести иглу для переливания (поворот головы влево при переливании в правую наружную яремную вену). После хирургической обработки кожи и укладки стерильной салфетки помощник кладет палец на мягкие ткани шеи параллельно ключице и умеренно нажимает. Обычно наружная вена заметно набухает и хорошо вырисовывается в виде тяжа толщиной с карандаш. Врач, переливающий кровь, становится у головы и вкалывает иглу (Дюфо или от шприца Рекорд) в вену, в направлении к ключице, по ходу крови.

В случаях, когда вена недостаточно обозначается, больному предлагается задержать дыхание или потужиться с закрытой голосовой щелью.

Нужно отметить, что кровь всегда быстро переливается, поэтому скорость ее течения необходимо уменьшать, зажимая трубку системы переливания крови зажимом Пеана.

В акушерско-гинекологической клинике Казанского ГИДУВа нами 23 раза применен этот способ переливания у 14 больных. Всего мы сделали 150 таких переливаний без осложнений.

---

[1] Переливание крови в наружную яремную вену успешно применял в 30-х годах в Казани д-р Еляшевич. Ред.

Сообщая о способе переливания крови (и других жидкостей) в наружную яремную вену, мы имеем целью рекомендовать его в случаях технических затруднений переливания крови в обычных областях, чтобы избежать веносекции, которая имеет очевидные недостатки: секция вены требует больше времени, после нее остаются рубцы, иногда контрактуры.

Но предлагаемый нами способ, при его легкости и простоте, все же не должен вытеснять привычные регламентированные способы переливания крови.

Поступила 26 декабря 1957 г.

К ВОПРОСУ ОБ ОПЕРАЦИИ GRIGORIU ПРИ ВЫПАДЕНИИ МАТКИ

Канд. мед. наук А. П. КАЛИНИН

Из кафедр хирургии (зав.— проф. П. В. Кравченко) и акушерства и гинекологии (зав.— проф. Н. Е. Сидоров) Казанского института для усовершенствования врачей им. В. И. Ленина

Существует большое количество оперативных методов лечения выпадения матки, и уже одно это свидетельствует о том, что трудно выбрать такую операцию, которая давала бы радикальный ближайший и отдаленный результаты и в то же время была бы наименее травматичной и легко выполнимой. Всякая новая операция или какая-либо модификация наиболее распространенных операций требует проверки на большом операционном материале. Особый интерес представляют выявление и освещение в литературе осложнений, наступающих как в ходе операции, так и на различных сроках после нее.

Ниже приводится описание наступившего осложнения после операции, произведенной со значительными отклонениями от типичного ее выполнения по Grigoriu.

Операция румынского профессора Grigoriu [1], предложенная им в 1927 г. для лечения выпадения матки, мало известна в нашей стране. В отечественной литературе первое сообщение о результатах оперативного лечения выпадения матки по этому способу было сделано в 1934 г. П. В. Маненковым и Е. Д. Рузским [2]. На основании своего клинического опыта и сравнения результатов оперативного лечения по Grigoriu с другими способами, которые применялись в клинике проф. В. С. Груздева, они уже тогда рекомендовали эту операцию как дающую наилучший результат. С тех пор в Казани она широко и с успехом применяется. При этой операции матка с придатками помещается между передней поверхностью сшитых прямых мышц и передней стенкой их влагалища; при накладывании швов на апоневроз в шов захватывается и передняя стенка матки. У женщин в детородном возрасте производится резекция труб. Вторым этапом операции является пластика задней стенки рукава и промежности со швами на мышцы тазового дна. Таким образом, влагалищная операция производится после лапаротомии. Простота, безопасность и быстрота, прочность фиксации относятся к числу достоинств этой операции. Что касается отдаленных результатов, то наблюдения казанских клиник позволяют высказаться в пользу операции Grigoriu и присоединиться к той положительной оценке, которая дается ей в немецкой литературе.

Сущность модификации Е. Д. Рузского заключается в том, что матка прикрепляется не в сторону пупка, а в направлении лобка, то есть матке придается положение гиперантефлексии, и что с маткой из брюшной полости выводятся только трубы, а яичники после пересечения и перевязки мезосальпинксов опускаются в брюшную полость, и этим исключается необходимость резекции труб. Кроме этого, Е. Д. Рузский рекомендует укорачивать круглые связки.

---

1. C I u b a s. Die plastische Operation des uterusprolapsus nach E. Grigoriu. Zbl. f. Gyn., 4, 1933.

2. Журнал акушерства и женских болезней, 6, 1934.

Просмотрев интересующие нас истории болезней, мы нашли, что в практической работе некоторые гинекологи пользуются другой «модификацией»: передняя стенка тела матки выводится под кожу, а края апоневроза пришиваются вокруг тела матки; дно матки фиксируется внизу или вверху операционной раны, в зависимости от того, как она лучше «ложится»; придатки же всегда помещаются за передним листком апоневроза.

При этой модификации (если произведенную операцию еще можно назвать модификацией операции Grigoriu), при которой матка была выведена под кожу вместе с придатками, наступило осложнение, потребовавшее вторичного хирургического вмешательства.

Больная С-а, 46 лет, в марте 1956 г. по поводу выпадения стенок влагалища и начальной стадии выпадения матки оперирована по только что указанному способу в комбинации с передней и задней кольпоррафией. Уже в июне в области операционной раны появилось опухолевидное образование, более или менее быстро увеличивающееся в размерах.

С диагнозом послеоперационной грыжи 7 августа 1956 г. она вновь поступила в акушерско-гинекологическую клинику Казанского ГИДУВа. При обследовании рецидива выпадения стенок влагалища и матки не установлено. В нижнем отделе живота, по средней линии и по бокам от нее, больше справа, пальпировалась опухоль тугоэластической консистенции, $13 \times 8 \times 5$ *см*^{3}, невправимая в брюшную полость и мало болезненная при пальпации. В клинике диагноз послеоперационной грыжи подтвержден, 15 августа — операция под местной анестезией по А. В. Вишневскому.

Овальным разрезом иссечен послеоперационный рубец, края кожи отпрепарованы от тела матки и апоневроза. «Опухоль» оказалась резко измененными придатками, которые в отдельности не определялись и были интимно сращены с кожей и апоневрозом. Придатки удалены. У угла матки справа обнаружено конусовидное выпячивание брюшинного листка. После вскрытия брюшной полости конусовидное выпячивание брюшины зашито кисетным швом. Тело матки добавочно фиксировано двухрядными узловатыми швами к апоневрозу, благодаря чему матка как бы «ушла» в толщу брюшной стенки. Послеоперационное течение гладкое. 6 сентября того же года выписана в хорошем состоянии. Через полтора года после операции общее состояние больной хорошее, жалоб не предъявляет, рецидива выпадения матки нет, выполняет прежнюю работу.

Мы затрудняемся назвать все причины, которые привели к резкому изменению придатков в нашем наблюдении, но полагаем, что ведущую роль сыграло их сдавление.

Мы сочли нужным опубликовать данное сообщение не только с целью описания наступившего осложнения после оперативного лечения выпадения матки, но и с целью привлечь внимание гинекологов к оперативному лечению по Grigoriu этого страдания.

Дело в том, что описанные выше «модификации» операции Grigoriu, кроме модификации Е. Д. Рузского, выполнены исполнителями этих операций случайно, причем каждый оператор считал, что он оперирует типично по способу румынского профессора. Таким образом, выявилась необходимость напомнить о деталях операции Grigoriu, имеющей ряд несомненных преимуществ, и предостеречь от применения вышеописанной «модификации» этой операции.

Поступила 29 марта 1958 г.

К КАЗУИСТИКЕ САМОПРОИЗВОЛЬНОГО РАЗВИТИЯ НАРУЖНОГО ЖЕЛЧНОГО СВИЩА ПРИ КАЛЬКУЛЕЗНОМ ХОЛЕЦИСТИТЕ

Р. Н. РАХМАТУЛЛИН

Из Усалинской больницы Кзыл-Юлдузского района, ТАССР (главврач — Р. Н. Рахматуллин)

Больная А. Корчагина, 48 лет, колхозница, поступила в Усалинскую больницу 31 октября 1955 г. со свищом в передней брюшной стенке, через который выходили камни. Болеет 2 года, когда впервые появились боли в правом подреберье и в пояснице; боли периодически возобновлялись в виде приступов. Больная продолжала

работать. В июне 1955 г. на передней брюшной стенке появилась припухлость, были резкие боли в животе, по словам больной, — без повышения температуры. В центре припухлости образовался свищ, из которого вышли 3 камня желтого цвета (больная принесла их с собой). Состояние после образования свища улучшилось. Больная стала выполнять домашнюю работу. Объективно: видимые слизистые и кожа нормальной окраски. Пульс удовлетворительного наполнения, ритмичный, 61 удар в *мин* при температуре 36,5°. Живот мягкий, не вздут. Симптом Блюмберга — Щеткина — отрицательный. На передней брюшной стенке на 7 *см* ниже правого реберного края имеется свищ с выделением светло-тягучей слизи без запаха. При осмотре раны удален камешек, не тонущий в воде. В правом подреберье определяется припухлость, мало смещаемая, болезненная при пальпации, с кулак взрослого. Физиологические отправления кишечника в норме.

Кровь: РОЭ — 15 *мм* в час, Л.— 7200, гем. — 69%. Диагноз: калькулезный холецистит.

23 ноября 1955 г. произведена операция: под местной анестезией разрезом Федорова вскрыта брюшная полость. В желчном пузыре множество камней. Верхушка пузыря спаяна с передней брюшной стенкой и восходящей частью толстого кишечника. Проведен дополнительный разрез книзу, после чего желчный пузырь выделен из спаек, с иссечением свищевого хода. В дальнейшем удаление желчного пузыря произведено обычным способом. В брюшную полость введена трубка. Послеоперационное течение гладкое. Трубка удалена на 6-й день. Больная выписана на 34-й день после операции, в удовлетворительном состоянии.

В желчном пузыре обнаружено 147 камней и незначительное количество прозрачно-тягучей слизи.

ЛИТЕРАТУРА

1. Д. Б. Авидон. Вестник хирургии им. Грекова, № 1, 1952
2. А. Ф. Анисимов. Хирургия, № 7—8, 1938.
3. В. Э. Бурба. Хирургия, № 5, 1956.
4. А. В. Вишневский. Сборник трудов, т. II, 1950.
5. Ф. М. Гаврилов, А. И. Белокуров. Хирургия, № 5, 1956.
6. С. Димитров. Хирургия, № 5, 1956.
7. З. Л. Каплун. Клиническая медицина, № 6, 1952.
8. П. М. Корженко. Сборник трудов госпитальной хирургической клиники Кишиневского медицинского института, 1950.
9. Л. Д. Линденбратен и О. Ч. Цукерштейн. Клиническая медицина, № 8, 1953.
10. К. Г. Никулин. Труды терапевтической клиники Горьковской областной больницы, т. II, стр. 256—266. Горький, 1942.
11. З. Оглоблина. Хирургия, № 10, 1950.
12. Е. В. Смирнов. Вестник хирургии им. Грекова, № 1, 1952.
13. А. Л. Стуккей и А. Р. Чернявский. Хирургия, № 10, 1950.
14. С. П. Федоров. Желчные камни и хирургия желчных путей, М.— Л., 1934.
15. П. Г. Часовников. Хирургия, № 7—8, 1938.

Поступила 16 июня 1957 г.

К КАЗУИСТИКЕ ДИАФРАГМАЛЬНЫХ ГРЫЖ

Врачи А. А. БОЛОТОВ и В. Г. ЛЮЛИНСКАЯ

Из хирургического отделения 1 Казанской городской клинической больницы (главврач — З. А. Синявская, научный руководитель — проф. Н. В. Соколов)

Больной Л., 44 лет, поступил в 1 городскую больницу 25 октября 1950 г. с диагнозом: пищевая интоксикация.

Накануне вечером он поел колбасы и пирожков, после чего начались резкие боли в животе, которые постепенно усилились. В 3 часа родственники вынуждены были вызвать машину скорой помощи, на которой он и был доставлен в больницу.

После осмотра больного терапевтом ему было произведено промывание желудка. Состояние не улучшилось. После консультации с хирургом больной был госпитализирован в хирургическое отделение с диагнозом: «кишечная непроходимость на почве ущемления диафрагмальной грыжи».

Из анамнеза удалось выяснить, что в 1943 г. больной был контужен, по поводу чего находился на излечении в госпитале, где диагносцировали трещину одного из ребер слева. Из госпиталя выписался в хорошем состоянии.

С тех пор иногда появлялись сопровождавшиеся тошнотой боли в животе, в некоторых случаях с задержкой отхождения газов и стула.

Общее состояние при поступлении крайне тяжелое, больной бледен, обливается холодным потом, кричит от нестерпимых болей в животе. Температура в норме, пульс — 120 ударов в 1 минуту, слабого наполнения. Язык обложен, влажный. При исследовании легких — слева до 5 ребра определяется тимпанит, дыхательные шумы не выслушиваются. Сердце смещено вправо, тоны приглушены, тахикардия. Живот не вздут, симметричен, дыхательная экскурсия передней брюшной стенки не ограничена. Рефлексы живые. При пальпации отмечается напряжение мышц живота. Пальпация болезненна слева в верхнем отделе. При перкуссии — тимпанит во всех отделах; свободная жидкость в брюшной полости не определяется. Симптом Щеткина — Блюмберга отрицательный.

Больному при поступлении была произведена атропинизация, поставлены гипертоническая, а затем сифонная клизма. Отошли газы, и состояние больного несколько улучшилось.

Утром при обходе проф. Н. В. Соколов разделил подозрения дежурного врача о возможности у больного диафрагмальной грыжи и назначил рентгеноскопию. При последней была отмечена следующая картина: левая половина грудной клетки сплошь выполнена газовым пузырем, причем на фоне этого пузыря никаких побочных теней не определялось, легкое колябировано, органы средостения резко смещены вправо, и купол диафрагмы стоял на уровне 4 ребра. Рентгенологическое исследование было затруднено из-за тяжести состояния больного. Рентгенологом был предположен левосторонний спонтанный пневмоторакс. На другой день, когда состояние больного значительно улучшилось, рентгенологическая картина изменилась: вместо отмеченного в левой половине грудной клетки газа, определялась нормальная легочная ткань, органы средостения располагались нормально, только купол диафрагмы по-прежнему располагался высоко на 4 ребре.

Такая необычная рентгенологическая картина заставила рентгенолога углубить исследование в направлении предполагаемой клиницистами диафрагмальной грыжи.

После приема бария внутрь и исследования больного в вертикальном положении желудок обнаружен под диафрагмой, причем он принимал необычную, как бы двухполостную форму. При исследовании же в горизонтальном положении больного свод желудка оказался расположенным над куполом диафрагмы в грудной полости.

Аналогичная картина получилась и при исследовании в горизонтальном положении после контрастной клизмы: левая половина поперечноободочной кишки и селезеночная кривизна располагались высоко в грудной полости, доходя верхней границей почти до 2 ребра.

При исследовании в вертикальном положении кишечник уходил под диафрагму. Таким образом, рентгенологическое исследование в различных положениях и с помощью контрастной массы с несомненностью установило диафрагмальную грыжу со свободным перемещением частей желудка и толстого кишечника из брюшной полости в грудную и обратно, в зависимости от положения больного.

После того как диагноз был подтвержден рентгенологически, больному была предложена операция, на что он дал согласие.

23 ноября 1950 г. он был оперирован проф. Н. В. Соколовым.

После предварительной левосторонней вагосимпатической новокаиновой блокады по методу проф. А. В. Вишневского, под местной инфильтрационной анестезией сделан разрез кожи, подкожной клетчатки и мышц, по ходу восьмого межреберья слева, от реберной дуги до угла лопатки. По вскрытии плевры в грудной полости обнаружено: легкое, не достигающее полного спадения, желудок, поперечноободочная кишка и сальник. После новокаинизации диафрагмального нерва и краев щелевидного отверстия в диафрагме, которое достигало 7—8 *см* и шло от пищеводного отверстия наружу влево через мышечную часть диафрагмы, названные внутренности вправлены в брюшную полость.

Произведено ушивание узловатыми шелковыми швами отверстия диафрагмы с таким расчетом, чтобы при этом ряде швов соприкасались между собой брюшинные листки. Затем последовал второй ряд шелковых узловатых швов, которыми захватывались плевра и подлежащие мышцы диафрагмы. В полость плевры введено 200 000 ед. пенициллина, и рана грудной клетки послойно зашита наглухо.

Во время операции перелит 1 *л* одногруппной крови, применялась ингаляция кислорода, вводились сердечные препараты.

Состояние больного на протяжении всей операции оставалось удовлетворительным. Пульс не достигал больше 100 ударов в 1 *мин*. Кровяное давление не падало ниже 90/75 *мм* рт. ст. Состояние больного даже в первые дни после операции было удовлетворительным, хотя температура держалась на цифрах 38—39°.

В послеоперационном периоде больной получал пенициллин, сердечные, салицилаты. На 3—4 и 7-й день после операции производились плевральные пункции, при которых из плевральной полости удалялось по 200—300 *см*³ серозной жидкости и вводилось до 400 000 ед. пенициллина. Самочувствие больного улучшалось с каждым днем: на 9-й день были сняты швы, рана зажила первичным натяжением.

Еще дважды в плевральную полость вводился пенициллин по 300 000 ед. Всего было введено в плевральную полость 2 100 000 ед. пенициллина, а внутримышечно — 16 700 000 ед.

При рентгенологическом исследовании грудной клетки на 18-й день после операции обнаружено небольшое количество газа и жидкости в плевральной полости.

В дальнейшем при исследовании больного в вертикальном и горизонтальном положениях с помощью контрастной массы, данной внутрь, и контрастной клизмы отмеченного до операции перемещения желудка и части толстого кишечника в грудную полость уже не определялось. Иначе говоря, грыжа была ликвидирована.

Особенности данного наблюдения — в том, что у Л. диафрагмальная грыжа, по всей вероятности, развилась вследствие подкожного разрыва диафрагмы, которое имело место в 1943 г., когда больной был контужен с переломом одного из ребер с левой стороны.

Корабельников в вышедшей в 1951 г. монографии («Травматические диафрагмальные грыжи») пишет, что действие силы на грудь и живот одновременно может привести к разрывам в различных отделах диафрагмы, в зависимости от направления равнодействующей силы внутригрудного и внутрибрюшного давления.

Диафрагмальная щель у наблюдаемого нами больного оказалась настолько широкой, что допускала свободное перемещение органов из брюшной полости в грудную при простой перемене положения туловища.

Сменой положения внутренностей, вероятно, и объясняется отсутствие сращений между краями щели и выпадающими в грыжу органами.

Приводя данное наблюдение, мы имели в виду показать, как необходимо при всех случаях разрешившейся кишечной непроходимости (что имело место у нашего больного) тщательное последующее исследование для выяснения истинной причины кишечной непроходимости.

Торакальный подход к грыже в данном случае полностью себя оправдал.

С рентгенологической точки зрения интерес данного случая заключается в том, что в момент очередного ущемления кишечной петли в грыжевом отверстии и резкого растяжения этой петли газами рентгенологическая картина напоминала левосторонний спонтанный пневмоторакс.

Через 2 года после операции гр-н Л. посетил больницу. Состояние его здоровья хорошее.

Поступила 14 января 1958 г.

ДИАФРАГМАЛЬНАЯ ГРЫЖА БОЛЬШИХ РАЗМЕРОВ

Доц. Н. П. МЕДВЕДЕВ

Из кафедры общей хирургии (зав.— проф. В. Н. Шубин) Казанского медицинского института и хирургического отделения Республиканской клинической больницы ТАССР

Как известно, диафрагмальные грыжи делятся на врожденные и приобретенные. Приобретенные диафрагмальные грыжи образуются, как правило, в результате травмы. Справа травматические грыжи встречаются редко. Вследствие выхождения внутренностей в грудную полость, легкое спадается, и происходит смещение сердца.

Больные, как правило, жалуются на боли в грудной клетке и животе, рвоту, одышку, затруднение глотания. Высокое стояние желудка и его неправильное положение сопровождаются нарушением его перистальтики и гастритом. Перегибы сосудов кишечника, поджелудочной железы, селезенки вызывают значительные боли в верхней части живота. Отмечаются нарушения со стороны органов грудной клетки, вследствие

сдавления легкого и перемещения сердца, а также крупных сосудов средостения.

В пропедевтическую хирургическую клинику КГМИ 7 августа 1957 г. поступил гражданин Н., 45 лет, с жалобами на боли в грудной клетке, преимущественно слева, возникающие после еды через 0,5—1 час. Больной принимает пищу малыми порциями, так как от большого количества принятой пищи испытывает одышку.

В 1943 г. на фронте, во время аварии автомашины, он получил травму в области грудной клетки с переломом ребер и позвоночника. Длительное время лечился в госпитале, где диагноз диафрагмальной грыжи не был поставлен.

После выписки из госпиталя постоянно испытывает боли в грудной клетке, особенно после приема пищи. Часто отмечаются отрыжка, тошнота, рвота, и временами возникают приступообразные боли в животе.

Общее состояние больного удовлетворительное, температура нормальная. Больной правильного телосложения. В области 8—10 грудных позвонков — деформация, болезненность при ощупывании позвоночника. При исследовании легких слева, на уровне 3-го ребра, определяются тимпанит, ослабленное дыхание. Живот правильной конфигурации, мягкий, болезненный при пальпации в левом подреберье и в подложечной области. Печень и селезенка не прощупываются.

15 августа 1957 г. рентгеноскопия грудной клетки. Левый купол диафрагмы располагается на уровне 4-го ребра; большой горизонтальный уровень жидкости. Выше купола — вторая тень по форме диафрагмы. Сращение плевры по междолевой щели слева в медиальном отделе. Сердце смещено вправо. Рентгенологический диагноз: левосторонняя диафрагмальная грыжа.

После соответствующей подготовки 22 августа 1957 г. произведена операция с предварительной вагосимпатической левосторонней блокадой.

Под местной анестезией между 7—8 ребрами слева произведен разрез, вскрыта плевра, 7 ребро пересечено поднадкостнично в области шейки. В грудной полости находились желудок, селезенка, поперечноободочная кишка и часть левой доли печени. Желудок и селезенка прочно спаяны со стенкой грудной клетки. Спайки рассечены, селезенка отделена, произведена анестезия симпатических узлов. Диафрагма мобилизована из рубцов, и внутренности вправлены в брюшную полость. Дефект в диафрагме размером 20×15 *см*² ушит шелковыми швами. Грудная и брюшная полость орошены пенициллином. Рана зашита, воздух из плевры удален. Операция длилась 2 часа 40 *мин.* Во время операции перелиты кровь в количестве 200 *мл*, противошоковая жидкость — 100 *мл*, плазма — 300 *мл*, 60 *мл* 40% глюкозы и подкожно — 400 *мл* физиологического раствора.

После операции назначены антибиотики и сердечные средства.

24 августа температура — 37,3—38°.

Общее состояние хорошее, живот мягкий, газы отходят, пульс 86 в 1 *мин*, хорошего наполнения. При пункции плевры добыто около 300 *мл* жидкой крови, удален воздух.

29 августа температура — 36,7—38°.

При рентгеноскопии грудной клетки: слева, над диафрагмой, определяется уровень пульсирующей жидкости до 5-го ребра. Выше уровня жидкости — пневмоторакс. Сердце и крупные сосуды смещены вправо.

При пункции плевры удалены воздух и 720 *мл* желтовато-бурой жидкости, введен раствор пенициллина. Швы сняты, заживление первичным натяжением. Общее состояние удовлетворительное, болей в животе и грудной клетке нет.

В течение последующих дней у больного постоянно субфебрильная температура.

27 сентября температура — 36,8—38°.

Рентгеноскопически: слева, в нижнем поле, гомогенное затемнение непосредственно над куполом диафрагмы, за счет плевральных наслоений. Не исключается небольшое количество осумкованной жидкости. В области корня левого легкого определяются тяжи. Сердце с учащенной пульсацией. Левый купол диафрагмы плохо дифференцируется, поднят и фиксирован.

2 октября при осмотре обнаружены краснота, припухлость в области операционного рубца, флюктуация.

Под местным хлорэтиловым обезболиванием произведен разрез в области припухлости. Выделилось около 150 *мл* гноя. При кашле отделение гноя усиливается и слышно засасывание воздуха в плевру.

После разреза температура снизилась до нормы.

24 октября дыхание не затруднено, температура нормальная. В области операционного рубца гранулирующая рана небольших размеров, без гнойного отделяемого. В хорошем состоянии выписан домой.

Через 4 месяца после операции сообщил, что чувствует себя хорошо, болей в животе и грудной клетке нет, температура нормальная, аппетит хороший.

Оперативное вмешательство является единственным мероприятием, которое может избавить больного от такого тяжелого страдания.

Поступила 14 января 1958 г.

К КЛИНИКЕ ТРОМБОЭМБОЛИЧЕСКИХ ОСЛОЖНЕНИЙ ПРИ СЕПТИЧЕСКОМ ЭНДОКАРДИТЕ

Врач М. П. САНИНА и канд. мед. наук Х. З. АХУНЗЯНОВ

Из терапевтического отделения Республиканской клинической больницы (зав. отделением — проф. З. И. Малкин) и кафедры общей хирургии (зав.— проф. В. Н. Шубин) Казанского медицинского института

Септический эндокардит протекает с весьма полиморфной клинической картиной. Выраженность отдельных симптомов бывает различной. У некоторых больных в ранних фазах развивается эндоваскулит, и вся болезнь протекает с преобладанием эндотелиальных симптомов, у других на первый план выступают прогрессирующие явления сердечно-сосудистой недостаточности, резко выражено малокровие, у третьих — различные варианты почечных поражений.

Особенностью течения затяжного септического эндокардита в последние годы,— утверждает А. А. Демин,— является увеличение частоты и выраженности сердечно-сосудистой недостаточности (71%, вместо 40% в довоенные годы), диффузного гломерулонефрита (34%, вместо 20%), тромбоэмболических процессов, а также длительное рецидивирующее течение заболевания» [1].

Описываемый нами случай характеризуется своеобразным течением, с преобладанием тромбоэмболического синдрома.

Л. Я. Ахатова, 23 лет, поступила в терапевтическое отделение Республиканской клинической больницы 10/III-57 г. Доставлена из Таканышского района ТАССР самолетом санавиации с диагнозом: «злокачественная анемия».

При поступлении жаловалась на чувство жара, потливость, большую слабость, шум в ушах, сердцебиение, одышку, боли в левом подреберье.

Считает себя больной с января 1956 г., когда стала отмечать сердцебиение, одышку, отеки на лице и ногах, повышалась температура. С декабря 1956 г. по 2 марта 1957 г. на стационарном лечении в районной больнице по поводу «злокачественной анемии», лечилась пенициллином, витамином B_{12}, антианемином, аскорбиновой кислотой.

В анамнезе — воспаление легких в 1956 г., частые ангины. В 1955 г. два аборта, последний сопровождался значительным кровотечением. С детства жаловалась на одышку при длительной ходьбе.

Состояние больной тяжелое, температура субфебрильная, резкая бледность кожных покровов с желтоватым оттенком. Слизистые бледны, цианотичны. Язык обложен беловатым налетом, в зеве умеренно гипертрофированы миндалины. Питание понижено. В легких патологических изменений не обнаружено, дыхание — 20 в 1 *мин.*

Сердце: верхушечный толчок в 6-м межреберье, приподнимающий, границы абсолютной тупости — верхняя на уровне 3-го ребра, левая по передней подмышечной линии, правая по правому краю грудины. 1-й тон на верхушке усилен, систолический шум. В точке Боткина систолический и диастолический шумы, ослабление 2-го тона на аорте. Пульс скорый — 110 в 1 *мин.* Отмечается капиллярный пульс. К. д.—100/40—100/60. Симптом Кончаловского слабо положителен. Печень выступает из-под реберного края на 1 *см,* селезенка — на 4 *см,* чувствительна к пальпации. Имеется наклонность к поносам.

Кровь: РОЭ — 35 *мм*/час, гем. — 7,3% — 44 ед., эр. — 3 580 000, ц. п. — 0,6; Л. — 6 600, п. — 24%, с. — 54%, л. — 12%, мон. — 10%; анизопойкилоцитоз, полихромазия. Тромбоцитов — 300 300 в 1 *мм*^{3}.

Моча: удельный вес — 1011, реакция кислая, белка 1,65%; в осадке в поле зрения: лейкоциты — до 5—6, эритроциты — до 10, клетки плоского эпителия: 2—3. Гиалиновые и зернистые цилиндры. Проба по С. С. Зимницкому показала удовлетворительную функцию почек.

Формоловая реакция с сывороткой крови дважды отрицательная. При посеве крови обнаружен гемолитический слабо растущий стрептококк.

При рентгеноскопии грудной клетки: умеренный застой в легких, сердце: значительно увеличено в размерах, митральной конфигурации, с расширением границ преимущественно влево, талия сглажена, выступает пульмональная дуга. Пульсация усиленная. Симптом качелей.

ЭКГ: значительно снижен вольтаж зубцов во всех отведениях. Зубец Т сглажен, в грудных отведениях отрицательный. Ритм синусовый.

Диагноз: подострый септический эндокардит, стеноз левого венозного отверстия, недостаточность митрального клапана и аортальных клапанов, недостаточность кровообращения II степени. Хронический тонзиллит.

Лечение: пенициллин сначала по 150 000 ед., затем по 200 000 через 4 часа, стрептомицин по 500 000 — 1 раз в сутки. Периодически: адонис верналис, нериолин, кардиамин, камфара.

24 марта у больной появились сильные боли в правой половине грудной клетки, кровохарканье, в легких стали выслушиваться жесткое дыхание, шум трения плевры, затем — влажные хрипы.

26 марта присоединились сильные боли в левой поясничной области; симптом Пастернацкого положителен больше слева, моча цвета мясных помоев, белка — 4,95%, в осадке сплошь выщелоченные эритроциты, лейкоциты — в большом количестве.

29 марта появились сильные боли в левой подреберной области. Диагносцированы инфаркты легкого и почки, повторный инфаркт селезенки. Боли снижались инъекциями промедола, омнопона, морфия, температура поднималась до 38—39°. Состояние больной постепенно улучшалось. Протромбин крови держался на верхней границе нормы: 100%—94,7%—100%.

21 апреля у больной возникли сильнейшие боли в животе, преимущественно внизу и в правой подвздошной области, резкое вздутие кишечника, положителен симптом Щеткина — Блюмберга. Пульс — 120 в 1 *мин*. Больная кричала от болей и успокаивалась не надолго после инъекции морфия.

Кровь: Л.— 24 600, п.— 2,5%, с.— 82,5%, л.— 8%, мон.— 4,5%, эоз.— 2%, базоф.— 0,5%. Заподозрен тромбоз сосудов брыжейки. Ввиду тяжелого состояния и множественных эмболий, от операции воздерживались.

Учитывая общее тяжелое состояние и септический эндокардит, продолжали придерживаться консервативной тактики.

30 апреля состояние резко ухудшилось, температура — 38,0°, больная кричит от болей, которые усиливаются при малейшем прикосновении. В 16 часов переведена в первое хирургическое отделение для пробной лапаротомии с диагнозом: тромбоз сосудов брыжейки тонкого кишечника.

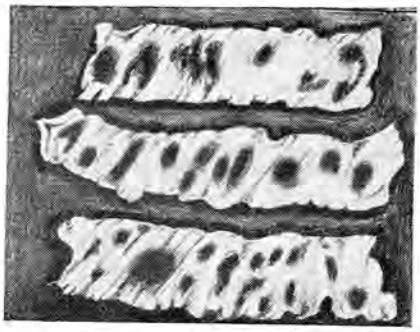

Фото № 1.

30 апреля 1957 г. произведена операция — чревосечение. Учитывая крайне тяжелое состояние больной, очень осторожно, под местной инфильтрационной анестезией по А. В. Вишневскому (раствор новокаина 1/4% до 1300 *мл*), срединным нижним разрезом от пупка до уровня лобкового сочленения послойно вскрыта брюшная полость. К ране предлежал гиперемированный участок большого сальника, который был припаян к петлям тонкого кишечника. Из раны вытекло незначительное количество свободной жидкости с примесью крови. Между петлями тонкого кишечника имелись фибринозные наслоения.

Произведена ревизия тонкого и толстого кишечника. В нижнем отделе живота петли тонкой кишки на протяжении 1 *м* 80 *см* имелись множественные участки почернения и омертвения самой стенки. Участки омертвения до размеров пятикопеечной монеты располагались на 3—5—8 *см* друг от друга. Брыжейка пораженного участка кишечника была отечна, анемична и уплотнена. В просвете кишечника переливалась темная жидкость.

Весь пораженный участок тонкого кишечника в пределах здоровых тканей резецирован (2 *м*). Соединение приводящего и отводящего концов тонкого кишечника произведено бок в бок широким анастомозом. Брюшная полость обильно орошена смесью растворов пенициллина и стрептомицина, и рана брюшной стенки послойно зашита наглухо. Операция продолжалась 1 час 30 *мин*. Макроскопический препарат изображен на фотоснимке.

В послеоперационном периоде получала внутримышечные инъекции пенициллина по 100 тыс. ед. через 4 часа и стрептомицина — по 250 тыс. ед. 2 раза в сутки, сердечные и обезболивающие, жидкую диету. На следующий день после операции стала значительно активней. Пульс — 100 ударов в 1 *мин*, удовлетворительного наполнения, язык влажный. На пятый послеоперационный день больная переведена на первый стол. Естественные отправления стали нормальными. На 8-й день сняты швы. Заживление раны первичным натяжением и через 2 дня после снятия швов, больная вновь переведена в терапевтическое отделение для продолжения лечения септического эндокардита.

Состояние после операции вполне удовлетворительное, температура стойко нормальная, пульс — 90 в 1 *мин*, ритмичный, хорошего наполнения. Печень пальпировалась на 2 *см* ниже реберной дуги, селезенка на 1 *см* ниже реберной дуги (значительно уменьшились в размерах). За все время лечения с 10 марта больная получила 70 500 000 МЕ пенициллина, 8,0 *г* стрептомицина. Выписалась в удовлетворительном состоянии.

Инфаркты кишечника представляют собой грозное осложнение заболевания, сопровождающегося вовлечением в патологический процесс сердечно-сосудистой системы (эндокардиты и пороки клапанов, миокардиты, хронические аортиты, аневризмы аорты, атеросклеротические изменения сосудов у сифилитиков и т. д.).

А. Лебедев отмечает, что диагностика инфарктов кишечника и по настоящее время затруднительна: по литературным данным, диагноз ставится только в 10% случаев. Смерть может наступить в первые 24—48 часов, описаны случаи, окончившиеся самоизлечением.

А. Лебедев приводит наблюдения над 30 больными (25 мужчин и 5 женщин). 15 из них оперировано (5 выздоровело), из 15, лечившихся консервативно, поправилось 5.

Данный случай подострого септического эндокардита с множественными эмболиями и тромбозами представляет большой клинический интерес в отношении тактики врача, прогноза, благополучного исхода операции и наступления ремиссии.

Прошло более 10 лет со времени первых сообщений об успешном применении пенициллина при лечении подострого септического эндокардита. За это время накоплен большой опыт антибактериальной терапии, разработаны различные схемы лечения, в зависимости от высеваемого возбудителя, его природы и чувствительности.

Благодаря своевременному началу лечения и увеличению дозировок пенициллина, а также применению других антибиотиков, смертность снизилась до 28% (Спинк). По сводной статистике Фридберга за 1948—1950 гг., охватывающей 809 больных, процент выздоровлений 63,1—66,2, у Биро и Готтзеген — 59% на 595 больных, по А. А. Демину, количество ремиссий увеличилось до 52%, у 17% было достигнуто клиническое выздоровление.

Н. С. Молчанов приводит данные лечения 194 больных, из них у 63 достигнуто значительное улучшение, у 59 улучшение, умерло 72 человека. В последние 5 лет отмечается новое нарастание заболеваемости и повышение процента смертности до 50% (Спинк, Фишер и его сотрудники). Это объясняется появлением резистентных к антибиотикам микробов, а у макроорганизма — появлением токсикоаллергических реакций, что затрудняет лечение.

Накопились данные об эффективности комбинации пенициллина со стрептомицином. Положительный результат подтвержден в работе Джераци и его сотрудников (над 44 чел.). По мнению Рейнольдса и Роуми, синергизм действия этих антибиотиков обусловлен тем, что стрептомицин повышает проницаемость микробных клеток для пенициллина.

Клинические наблюдения показывают, что эффект зависит от срока начала лечения, дозы и вида антибиотика, продолжительности лечения, предшествующего состояния кровообращения, поражения почек, эмболий.

Наша больная в течение 10 месяцев находится под наблюдением. Самочувствие удовлетворительное, температура стойко нормальная, дома выполняет несложную работу. Временами отмечает колотье в области сердца и одышку при быстрой и длительной ходьбе.

ЛИТЕРАТУРА

1. А. А. Демин. Лечение больных затяжным септическим эндокардитом антибиотиками. Труды VIII Всесоюзной конференции терапевтов, 29 июня — 2 июля 1955.

2. А. Лебедев. Инфаркты кишечника. Медицинский работник, № 94 (1633), 1957.

3. Н. С. Молчанов. Антибиотики в лечении больных затяжным (подострым) септическим эндокардитом. Труды VIII Всесоюзной конференции терапевтов, 29 июня—2 июля 1955.

4. Спинк, Фишер, Биро, Готтзеген, Рейнольдс, Роуми, Лихтман, Джерац и Фридберг. Цитировано по ст. Г. И. Меерзон. Н. В. Калининой. Вопросы патологии сердечно-сосудистой системы, № 2, 1956.

Поступила 20 января 1958 г.

ИЗ ВОЕННО-ХИРУРГИЧЕСКОГО НАСЛЕДИЯ Н. И. СТУДЕНСКОГО

Врач В. И. РЫБАКОВ

Из Казанского научно-исследовательского института травматологии и ортопедии (директор — проф. Л. И. Шулутко)

Широким кругам врачей мало известно имя казанского хирурга Н. И. Студенского (1844—1891). Между тем, им внесен большой вклад в нашу отечественную хирургию, в частности в военно-полевую хирургию.

Н. И. Студенский.

Возглавляя добровольный медицинский отряд, сформированный в Казани для помощи сербскому народу в войне с Турцией в 1876 году, Н. И. Студенский развернул госпиталь, в котором одним из первых среди русских хирургов стал применять антисептический метод в лечении ран.

Заключался этот метод в обмывании окружности ран теплой мыльной водой с предварительной обработкой 5% раствором хлористого цинка. Рана покрывалась «...карболизированной марлей или салициловой ватой. Для швов и перевязки артерий применялись карболизированные струны» [1].

[1] Н. И. Студенский. Организация Казанского санитарного отряда, бывшего в Сербии, и его деятельность в гор. Крагоевце. Казань, 1877.

В операционном помещении предварительно разбрызгивалась карболовая кислота. Упростив методику Листеровской повязки (еще в 1873 г.), Н. И. Студенский отказался от употребления протектива (составной части повязки Листера — В. Р.), сделав вывод, что одно употребление материалов Листеровской повязки имеет громадное преимущество перед простой корпийной или ватной повязкой [1], то есть без применения антисептических средств.

ОРГАНИЗАЦІЯ

КАЗАНСКАГО САНИТАРНАГО ОТРЯДА.

БЫВШАГО ВЪ СЕРБІИ И ЕГО ДѢЯТЕЛЬНОСТЬ

ВЪ Г. КРАГОЕВЦѢ.

Н. Студенскаго,

Доцента Хирургіи при Императорскомъ Казанскомъ Университетѣ.

КАЗАНЬ.
Въ Университетской типографіи.
1877.

Титульный лист книги Н. И. Студенского.

В связи с этим следует вспомнить, что применение антисептического метода в военно-полевой обстановке Рейером, за которым признается приоритет в этом вопросе, осуществилось лишь в следующем, 1877 году.

Интересен и тот факт, что в госпитале, руководимом Студенским, широко практиковалась тепловая обработка инструментов для операций и перевязок.

Первое сообщение о тепловой обработке хирургических инструментов мы встречаем у Н. И. Студенского еще в 1871 году. Более подробное ее описание сделано им в книге «Руководство к хирургии для фельдшеров» [2] и в учебнике «Хирургические повязки».

В его изложении — «...затем инструменты (после очистки и помывки — В. Р.) просушиваются (в других местах «прокаливаются» — В. Р.) на спиртовой лампе или в горячей печи» [3].

Здесь, по-видимому, мы имеем дело с асептическим методом.

В 1877 г., с открытием военных действий Россией против Турции, Н. И. Студенский отзывается из Сербии и назначается консультантом военно-временных госпиталей Дунайской русской армии. Здесь он заслужил высокую оценку Н. И. Пирогова: «...из профессоров хирургии, отличившихся в эту войну своей деятельностью на общую пользу, должно признать проф. Л. Л. Левшина и доцента Н. И. Студенского (оба Казанского университета), трудившихся с самого начала войны. Мы в конце декабря 1877 года застали их еще нисколько не охладевшими к делу,

---

[1] Н. И. Студенский. Организация Казанского санитарного отряда, бывшего в Сербии, и его деятельность в гор. Крагоевце. Казань, 1877.

[2] См «Руководство к хирургии для фельдшеров», «Хирургические повязки», «Организация Казанского санитарного отряда, бывшего в Сербии, и его деятельность в гор. Крагоевце».

[3] Н. И. Студенский. Организация Казанского санитарного отряда, бывшего в Сербии, и его деятельность в гор. Крагоевце. Казань, 1877.

первого в Зимницких, второго — в Фратештских госпиталях консультантами, где они основались до конца эвакуации»[1].

По инициативе Н. И. Студенского, была создана специальная сортировочная комиссия, которой он руководил до окончания боевых действий.

Создание такого специализированного учреждения опиралось на идеи Н. И. Пирогова и не имело предшественников в истории военно-полевой хирургии. Необходимость его создания диктовалась крайним недостатком врачей (по данным Студенского, один врач приходился на 800 уже поступивших раненых), вспыхнувшими эпидемиями сыпного тифа и дизентерии, а также крайне ограниченной возможностью эвакуации раненых в тыл.

Только за 8 месяцев работы комиссии ею были просмотрены 8200 раненых и больных[2].

По описанию Н. И. Студенского, «...врачи осматривали всех больных, полученные сведения записывали на бланки, где отмечались время приема, имя, фамилия, полк больного, когда ранен или заболел, может больной во время транспорта сидеть или нет, диагноз и подпись врача.

Бланки были 5 цветов: красные, зеленые, желтые, синие и белые. На красные записывались те больные, которые должны были оставаться в госпиталях и почти исключительно больные тяжелые, зеленые давались больным тяжелым, но могущим ехать, желтые — больным средним, синие — лежачим и белые — выздоравливающим»[3].

В этот же период Н. И. Студенским создан аппарат для наложения гипсовой повязки на бедро с несомненным достоинством: повязку мог наложить один человек. Конструкция аппарата была опубликована в русской и заграничной печати[4] и получила одобрение Н. И. Пирогова, признавшего ее весьма нужной и удобной[5].

По окончании русско-турецкой войны Студенский издает монографию «Огнестрельные повреждения суставов и костей на конечностях»[6]. Труд был посвящен Николаю Ивановичу Пирогову. По свидетельству современников (Л. Л. Левшина, К. А. Арнштейна и др.)[7] и литературным данным, эта монография оказалась первым объединяющим трудом о лечении боевых травм конечностей.

Обширное исследование состояло из двух отделов. Первый из них посвящен основам военно-полевой хирургии.

Н. И. Студенский так определяет главные задачи военной хирургии: «...самая важная и самая благородная задача... в том, чтобы добиться во что бы то ни стало сосредоточения врачебных сил и средств на перевязочном пункте, добиться, чтобы каждый больной... мог получить хирургическую помощь, то есть антисептическую повязку, по возможности немедленно после повреждения...»[8].

Идеал, цель военной хирургии Студенский видел в том, «чтобы все раны, сами по себе не смертельные, заживали так же, например, как и

---

[1] Н. И. Пирогов. Военно-врачебное дело и частная помощь на театре войны в Болгарии... в 1877—78 гг». СПБ, 1879, стр. 89—90.

[2] Сведения о загруженности и количестве раненых и больных, прошедших сортировочную комиссию, взяты из работы Н. И. Студенского «Болезненность в Дунайской армии по сведениям сортировочной комиссии в Фратеште». Казань. 1879, стр. 5.

[3] Н. И. Студенский. Болезненность в Дунайской армии по сведениям сортировочной комиссии в Фратеште, Казань, 1879, стр. 9—10.

[4] Дневник Общества врачей гор. Казани. Казань, 1878.

[5] Там же. 1878, № 52.

[6] Н. И. Студенский. Огнестрельные повреждения суставов и костей на конечностях. Казань, 1881.

[7] ЦГА ТАССР, фонд № 977, лист 7.

[8] Н. И. Студенский. Огнестрельные повреждения суставов и костей на конечностях. Казань, 1881, стр. 23.

ОГНЕСТРѢЛЬНЫЯ ПОВРЕЖДЕНІЯ

СУСТАВОВЪ И КОСТЕЙ НА КОНЕЧНОСТЯХЪ.

Н. Студенскаго,

Доцента Хирургіи при Императорскомъ Казанскомъ Университетѣ.

КАЗАНЬ.
Типографія Императорскаго Университета
1881.

Титульный лист монографии Н. И. Студенского.

подкожные переломы»...[1] и далее: «путь к этому лежит в преемственном лечении ран и приближении квалифицированной помощи к раненым; пока не будет осуществлен во всех подробностях однообразный способ лечения, каковым может быть только антисептический, будут тщетными все наши усилия»[2].

Здесь Н. И. Студенский дает более четкое определение источников инфицирования ран. Так, на стр. 20 этого труда он пишет: «Руки перевязывающих, не только санитаров и фельдшеров, но и врачей, перевязочные инструменты и в особенности губки, конечно, были причиною смерти не одной тысячи раненых»,— и далее: «платье и волосы врачебного персонала могут быть тоже источником гнилостного заражения»[3].

Вторая часть монографии Н. И. Студенского посвящена вопросу о резекциях костей и суставов при огнестрельных повреждениях. Все резекции здесь подразделяются на первичные, промежуточные и вторичные. Первичными названы резекции, сделанные до наступления клинических проявлений инфекционного воспаления, к промежуточным — резекции в период нагноения, но до покрытия раны свежими, здоровыми грануляциями, и, наконец, к вторичным — резекции при здоровых грануляциях.

Показания для первичных резекций — множество костных отломков в месте поражения, не связанных с надкостницей.

Промежуточные резекции рекомендуются Н. И. Студенским при резко выраженной интоксикации и быстро нарастающих воспалительных явлениях.

Для вторичных резекций показательна длительность страдания без наклонности к заживлению.

Пироговский принцип сберегательного лечения проявляется в этой работе не только в том, что, разрабатывая вопрос о резекциях, Н. И. Студенский максимально суживает возможность ампутаций и вы-

[1] Н. И. Студенский. Огнестрельные повреждения суставов и костей на конечностях. Казань, 1881, стр. 14.
[2] Там же, стр. 21.
[3] Там же, стр. 20.

лущений, столь распространенных в то время,— но и в требовании автора удалять лишь то, что служит источником воспаления.

Всякой резекции, по Студенскому, должны предшествовать около- и внутрисуставные разрезы с удалением гноя, инородных тел и отторгнувшихся тканей, с последующим применением антисептических средств и дренированием раны. В качестве заключительного этапа операции рекомендуется неподвижная повязка.

В послеоперационном периоде в качестве обязательных элементов лечения рекомендуются лечебная гимнастика, фарадизация, массаж. «При антисептическом (то есть не осложненном инфекцией — В. Р.) течении,— утверждает Студенский,— пассивные движения можно начинать уже через полторы — две недели»; и далее: «проводить пассивные движения, как только утихнут воспалительные явления и рана получит наклонность к заживлению.

Вначале упражнения производятся с величайшей осторожностью, с тем, чтобы перейти к активным, приноравливаясь к физиологическим движениям. Весьма полезно укреплять мускулы действием на них электрического тока»[1].

Свой труд Студенский заканчивает описанием отдаленных результатов лечения огнестрельных повреждений конечностей по предложенному им методу.

Н. И. Пирогов своими военно-хирургическими трудами и идеями создал виднейшую школу русских военно-полевых хирургов, и среди них почетное место занимает Н. И. Студенский.

ЛИТЕРАТУРА

1. ЦГИА СССР, Д. П., 545, 1882.
2. ЦГА ТАССР, фонд № 977, дело 120.
3. Сборник статей «Памяти Н. И. Студенского». Казань, 1892.
4. Сборник статей «К 25-летнему юбилею В. И. Разумовского», СПб, 1906.
5. Н. И. Пирогов. Военно-врачебное дело и частная помощь на театре войны в Болгарии в 1877—1878 гг., ч. 1, М., 1879.
6. Н. И. Студенский. Огнестрельные повреждения суставов и костей на конечностях. Казань, 1881.
7. Н. И. Студенский. Курс ортопедии. СПб, 1885.
8. Н. И. Студенский. Руководство к хирургии для фельдшеров и фельдшерских учеников. Казань, 1873.
9. Н. И. Студенский. Организация Казанского добровольческого санитарного отряда и его деятельность в Сербии. Казань, 1879.
10. Н. И. Студенский. Оценка способов лечения переломов бедра. Казань, 1875.
11. Н. И. Студенский. Оперативная хирургия. Казань, 1888.
12. Л. И. Шулутко, Т. Д. Эпштейн. Вклад русских хирургов XIX века в историю развития отечественной ортопедии. Вопросы ортопедии и травматологии. Казань, Таткнигоиздат, 1957.
13. В. И. Рыбаков. Н. И. Студенский — прогрессивный деятель хирургии и ортопедии второй половины XIX века. Вопросы ортопедии и травматологии. Казань, Таткнигоиздат, 1957.
14. В. И. Рыбаков. К истории военно-полевой хирургии. Сборник рефератов научных работ Казанского научно-исследовательского института ортопедии и восстановительной хирургии. Казань, 1955.
15. В. И. Рыбаков. Из истории отечественной ортопедии. Ортопедия, травматология и протезирование, № 4, 1957.

Поступила 22 октября 1957 г.

---

[1] Н. И. Студенский. Огнестрельные повреждения суставов и костей на конечностях. Казань, 1881, стр. 34.

В НАУЧНЫХ МЕДИЦИНСКИХ ОБЩЕСТВАХ

О РАБОТЕ ХИРУРГИЧЕСКОГО ОБЩЕСТВА ТАССР В 1957 ГОДУ

Деятельность хирургического общества ТАССР за 1957 г. развивалась по трем разделам: 1) научные заседания хирургического общества; 2) работа членов хирургического общества в помощь органам здравоохранения ТАССР; 3) общественная работа членов хирургического общества.

В 1957 г. проведено 17 научных заседаний, 2 — совместно с Советом института восстановительной хирургии, 2 — с обществом онкологов, 2 — с обществом невропатологов и 1 — с обществом фтизиатров.

Кроме того, хирургическое общество провело 2 юбилейных заседания: одно совместно с Советом Казанского медицинского института, посвященное 75-летию со дня рождения и 50-летию врачебной, педагогической и научной деятельности проф. Н. В. Соколова, и второе — совместно с Советом института усовершенствования врачей, посвященное 60-летию со дня рождения и 35-летию врачебной, педагогической и научной деятельности проф. Л. И. Шулутко.

На научных заседаниях заслушано было 39 докладов и проведены демонстрации 56 больных.

По вопросам торакальной хирургии был заслушан доклад асс. М. З. Сигал —«Результаты резекции легкого при кавернозном туберкулезе».

Проведены демонстрации 9 больных: 1) врач А. Г. Галеев — случай транторакальной резекции пищевода, 2) асс. А. Ф. Попов — после пульмонэктомии; 3) врач З. Н. Осипова — после пульмонэктомии; 4) проф. П. В. Кравченко — после транторакальной резекции желудка и пищевода; 5) он же — после комиссуротомии по поводу митрального стеноза; 6) доц. В. М. Осиповский и врач Р. Х. Бурнашева — после операции по поводу врожденного порока сердца; 7) асс. Н. М. Авдеичева — после пульмонэктомии; 8) врач Осипов — после удаления кисты из средостения; 9) асс. З. С. Ахтямова — после удаления кисты легкого.

По вопросам травматизма и ортопедии было заслушано 12 докладов.

1. Проф. Л. И. Шулутко — «К 40-летию советской ортопедии»; 2) ст. научный сотрудник И. В. Сенкевич и врач С. А. Юналеева — Физиология труда работников лесной промышленности», 3) научн. сотр. Я. И. Тарнопольский —«Предварительное сообщение о причинах смертности от травм в хирургических стационарах гор. Казани»; 4) мл. научн. сотр. Д. Г. Балтанова —«Функциональное лечение переломов позвоночника», 5) врач Н. И. Костерина —«Работа травматологического пункта Казанского института восстановительной хирургии за 1956 г.», 6) сотрудник института А. Ю. Подвальный —«О лечении больных с переломами дистального эпиметафиза лучевой кости», 7) сотрудник института Т. П. Завьялова —«О лечении переломов бедра в детском возрасте», 8) врач И. Г. Гусева — «Функциональный метод лечения больных с компрессионными переломами», 9) врач А. А. Крылов —«Новокаиновая блокада в комплексе лечения больных с внутрисуставными переломами»; 10) сотрудник института Ф. С. Юсупов —«Опыт интрамедуллярного остеосинтеза при открытых переломах трубчатых костей», 11) мл. научн. сотр. Д. Г. Балтанова —«Оперативное лечение больных с медиальными переломами шейки бедра». Продемонстрировано 12 больных.

По вопросам полостной хирургии было заслушано 3 доклада: 1) асс. Т. П. Тихонова —«Применение блокады чревных нервов в комплексе лечения больных с диффузным гнойным перитонитом»; 2) врач И. Е. Виноградов —«К хирургической тактике при «черной» сигме»; 3) асс. А. Б. Гатауллин —«К казуистике карциноидов червеобразного отростка». Кроме того, по этому разделу продемонстрированы 7 больных.

По вопросам неотложной хирургии заслушано 2 доклада: 1) врач В. И. Макарова и асс. Л. Н. Молчанов —«Оперативное лечение ранений сердца в свете отдаленных результатов» и 2) асс. С. С. Курбанаева —«Повторные перфорации желудка и двенадцатиперстной кишки». Продемонстрировано 14 больных.

По вопросам злокачественных новообразований было 2 доклада: 1) проф. Ю. А. Ратнер —«О диагностике и лечении опухолей толстых кишок»; 2) доц. Б. З. Сухоруков —«Сочетанная терапия рака грудного отдела пищевода рентгеновским облучением и радием». Продемонстрировано 5 больных.

По вопросам нейрохирургии продемонстрировано 4 больных и заслушано 2 доклада: 1) асс. Г. М. Иваненко —«Хирургическая тактика при повреждениях синусов головного мозга», 2) асс. С. А. Гринберг —«Некоторые вопросы диагностики опухолей спинного мозга». Кроме того, проф. Л. И. Омороков продемонстрировал

патологоанатомические препараты опухолей третьего желудочка головного мозга (эпендиома).

По вопросам урологии заслушан был один доклад врача К. И. Яковлевой — «Врожденные заболевания мочевых органов в детском возрасте».

По вопросам теоретической медицины заслушаны 3 доклада: 1) доц. И. Ф. Харитонов —«Нервнорефлекторная регуляция моторной функции мочеточника»; 2) асс. Л. Н. Молчанов —«К вопросу о внутриорганной топографии сосудов и бронхов долей и сегментов легкого»; 3) проф. М. И. Аксянцев —«Сосудистые нервнорефлекторные пути в профилактике и терапии шока».

По вопросам организационно-методического характера было заслушано 4 доклада:

1) Проф. Н. В. Соколов —«Отчет о работе хирургического общества ТАССР за 1956 г.»; 2) он же —«План работы общества на 1957 г.»; 3) главный хирург гор. Казани Х. З. Ахунзянов —«Состояние хирургической службы города за 1956 г. и задачи на 1957 г.»; 4) зав. областной станцией переливания крови, д-р Р. Р. Ганеева —«Отчет о работе областной станции переливания крови».

Кроме вышеприведенных, были заслушаны 7 докладов исторического характера:

1. Проф. Н. В. Соколов —«Достижения хирургии за 40 лет в Татарской АССР (к 40-летию Октября)».

2. Доц. В. М. Осиповский —«К истории Казанского хирургического общества»;

3. Научный сотрудник института восстановительной хирургии У. Я. Богданович — «Вклад проф. В. И. Разумовского в ортопедию (к 100-летию со дня рождения)».

На заседании, посвященном памяти проф. В. А. Гусынина, выступили с докладами его ученики: доц. В. Н. Помосов, проф. Н. И. Комаров, асс. В. С. Ефимов и А. А. Айдаров.

Доц. В. И. Михайлов и асс. Г. М. Николаев выступили с информационными докладами о юбилейной сессии хирургического института им. А. В. Вишневского.

На заседаниях общества заслушивались и обсуждались рационализаторские и изобретательские предложения (У. Я. Богданович, М. З. Сигал, В. Г. Морозов, Р. К. Харитонов, К. С. Фаттахов и др.).

За отчетный 1957 г. проведено 6 заседаний правления общества, на которых обсуждались вопросы организационного порядка.

Положительной стороной научных заседаний общества нужно считать прежде всего то, что значительная часть их проходила совместно с другими специалистами. Во-вторых, по большинству запланированных на 1957 г. вопросов были заслушаны доклады и проведено достаточное количество демонстраций больных. В-третьих, наблюдалась большая активность в выступлениях с докладами и демонстрациями молодых кадров практических врачей. Доложены на заседаниях и фрагменты диссертационных работ (д-р С. А. Гринберг, доц. И. Ф. Харитонов, д-р Л. Н. Молчанов).

Широкому обсуждению подверглись доклады главного хирурга гор. Казани Х. З. Ахунзянова, которому были указаны не разрешенные до сих пор организационные вопросы в отношении помощи больным с костным туберкулезом, по скорой хирургической помощи в Кировском районе и т. п.; и доклад зав. областной станцией переливания крови, д-ра Р. Р. Ганеевой, которой были даны со стороны общества рекомендации для улучшения постановки дела переливания крови.

Вместе с тем в работе общества было отмечено и значительное количество недостатков, например, не были проведены вечера «Пироговских чтений», и др.

В заключение, необходимо отметить, что члены хирургического общества ТАССР выступали с докладами на научных конференциях, проведенных в 1958 г. Казанским медицинским институтом, Институтом усовершенствования врачей, Институтом ортопедии и восстановительной хирургии.

Правление общества хирургов приняло участие в организации совещания и конференции хирургов ТАССР, проведенных в 1957 г.

Правление хирургического общества ТАССР

О НАУЧНО-ПРАКТИЧЕСКОЙ МЕЖОБЛАСТНОЙ КОНФЕРЕНЦИИ ОБЩЕСТВА АКУШЕРОВ-ГИНЕКОЛОГОВ В КАЗАНИ

С 4 по 6 июня 1958 года состоялась межобластная конференция, посвященная научным и практическим вопросам акушерства и гинекологии. Эта конференция была организована Министерством здравоохранения ТАССР и Казанским научным обществом акушеров-гинекологов по предложению Правления Всероссийского акушерско-гинекологического общества.

На конференции собрались 109 делегатов и 370 гостей из 6 автономных республик (Башкирской, Марийской, Мордовской, Татарской, Удмуртской, Чувашской), 3 областей Российской Федерации (Кировской, Куйбышевской, Ульяновской), городов Ленинграда, Куйбышева, Свердловска и Саратова. Участвовали и представители Министерства здравоохранения РСФСР (Е. И. Станцо) и Правления Всероссийского

общества акушеров-гинекологов (профессора К. Н. Жмакин и Е. И. Кватер, доц. Л. Г. Степанов). Подавляющее большинство участников конференции составляли практические врачи.

Конференцию открыл министр здравоохранения ТАССР тов. М. И. Грачев, который приветствовал участников конференции и охарактеризовал достижения в области акушерско-гинекологической помощи и недостатки, требующие устранения.

Значению казанской акушерско-гинекологической школы и роли ее представителя проф. В. С. Груздева в развитии отечественного акушерства и гинекологии было посвящено специальное сообщение.

На конференции было заслушано и обсуждено 35 докладов, посвященных 1) профилактике осложнений беременности в женской консультации, 2) кесарскому сечению, 3) разным вопросам акушерства и гинекологии и 4) организационным вопросам. Половина докладов была сделана практическими врачами. Большую активность проявили на конференции делегаты Мордовской и Чувашской АССР и Ульяновской области.

Конференция проходила при полной аудитории. Участники конференции остались удовлетворенными как ее содержанием, так и формой организации. Инициатива Правления Всероссийского общества акушеров-гинекологов по созыву межобластных конференций оказалась очень полезной.

Проф. П. В. Маненков

(Из экспресс-информации Института научной информации Академии наук СССР, март — апрель 1958 г.)

ОПЫТ РАБОТЫ АНЕСТЕЗИОЛОГА ПРИ ОТКРЫТЫХ ОПЕРАЦИЯХ НА СЕРДЦЕ С ПРИМЕНЕНИЕМ ВНЕСЕРДЕЧНОГО ИСТОЧНИКА КРОВООБРАЩЕНИЯ

Метод внесердечного кровообращения основан на применении насоса — оксигенатора, который во время операций на сердце осуществляет кровообращение на возможно более низком уровне (35—40 или 60—100 *мл* на 1 *кг* веса в 1 *мин*), необходимом для поддержания окислительных процессов в сердце и центральной нервной системе. Во время перфузии давление на плечевой артерии находится обычно в пределах 50—60 *мм* рт. ст., а венозное давление, как правило, выше нормы.

При операциях на сердце для наркоза применяют тиопентон и сукцинилхолин в сочетании с интратрахеальным введением закиси азота или эфира с кислородом. Внутривенное введение наркотических веществ не рекомендуется. Для углублени наркоза при необходимости добавляют небольшие дозы барбитуратов или меперидина.

Непрерывная электроэнцефалография дает возможность судить о глубине наркоза и кровоснабжения мозга. Электрокардиография осуществляет контроль за деятельностью сердца, а внутриартериальное и внутривенозное измерение давления позволяет регулировать переливание крови.

Наркотизатор должен следить за дыханием в условиях двустороннего пневмоторакса. Во время работы оксигенатора больной получает кислород под повышенным давлением.

Для определения размеров кровопотери во время вмешательства кровь из сердца и из плевры отсасывают в градуированный сосуд, больного взвешивают до и после операции, а также применяют метод определения кровопотери с помощью радиоактивного хрома.

При необходимости остановку сердца производят введением в аорту ацетилхолина.

При перфузии кровь из полных вен (катетеры введены через разрез правого ушка) откачивают в оксигенатор, откуда окисленную кровь нагнетают в бедренную артерию. Больному предварительно вводят гепарин. В оксигенаторе содержится гепаринизированная кровь, взятая от донора утром в день операции.

После операции изучают биохимические показатели крови и в случае ацидоза вводят бикарбонаты. Возможно развитие аритмии, гемолиза.

С помощью оксигенатора в клинике оперировано 25 больных с различными пороками сердца. У большинства были множественные дефекты сердца. Всего умерло 11 человек (44%). Среди больных с одним пороком смертность составила 8,3%. Наркоз длился 4—9 часов.

Gain, E. A. Anaesthetic Experiences Using Extracorporeal Circulation for Open Heart Surgery. «Canadian Anaesthetists' Society Journal», 1957, 4, № 4, p. 419—427.

РЕЗУЛЬТАТЫ ПРИМЕНЕНИЯ НАЙЛОНОВЫХ ПРОТЕЗОВ ДЛЯ СОСУДИСТЫХ АНАСТОМОЗОВ И ТРАНСПЛАНТАТОВ

Начиная с июня 1956 г. по 15 августа 1957 г., авторами было произведено 57 операций на сосудах у 54 больных с использованием найлоновых протезов. Операции проводили при аневризме аорты, аневризмах периферических сосудов, сегментальных тромбозах аорты и бедренной артерии (в области Гунтерова канала) и других сосудистых расстройствах, развивающихся у старых людей, больных диабетом. При операциях использовали найлоновые трубки, которые фиксировали специальным сосудистым шелком. Анастомозы накладывали конец в конец или в бок. У 31 больного было произведено наложение анастомоза между бедренной и подколенной артериями (при тромбозе бедренной артерии). У 16 из них этот анастомоз

хорошо функционирует в течение 12 месяцев. У 12 больных со значительным нарушением периферического кровообращения развился тромбоз подколенной артерии ниже места наложения анастомоза. Большинство из этих больных страдало диабетом, и анастомоз был произведен как последняя операция перед ампутацией конечности. Трое больных умерло: 2 от коронарной болезни и 1 — от множественного тромбоза. При сравнении результатов применения найлонового протеза и венозного аутотрансплантата отмечено более частое тромбирование последнего. Кроме того, трансплантат вены в дальнейшем подвергается фиброзным и рубцовым изменениям, что резко ухудшает результаты операции; найлоновый протез практически не изменяется. Тромбозы при использовании найлонового протеза развиваются только в ближайшее время после операции. В результате операции больные успешно пользуются конечностью, причем исчезает симптом «перемежающейся хромоты».

У 2 больных авторы применили ивалоновые протезы, в обоих случаях результаты были неудовлетворительны. В области бифуркации аорты для восстановления сосудистой проходимости были использованы протезы из найлона, ивалона и гомотрансплантат артерии. У 11 из 12 больных найлоновый протез дал хорошие функциональные результаты. Другие ткани (вена, артериальный трансплантат), а также ивалон дают более высокий процент неудачных исходов.

Hitchcock, C. a. oth. Early Results of By-Pass Vascular Shunts and Grafts Using Nylon Prostheses. «Lancet», 1957, 77, № 11, p. 423—425.

ЭЛЕКТРОКАРДИОГРАФИЧЕСКИЙ КОНТРОЛЬ ЗА ДЕЯТЕЛЬНОСТЬЮ СЕРДЦА ПРИ СЕРДЕЧНО-СОСУДИСТЫХ ОПЕРАЦИЯХ, ПРОВОДИМЫХ ПОД ИСКУССТВЕННОЙ ГИПОТЕРМИЕЙ

Для контроля за деятельностью сердца при оперативных вмешательствах на сердце и крупных сосудах под контролируемой гипотермией со снижением температуры тела до 31—28° использовали комбинированный кардиоскоп, который позволяет одновременно записывать электрокардиограмму и следить за ее отклонениями на наиболее важных этапах операции. Из 50 больных, оперированных с применением комбинированного кардиоскопа, у 31 была произведена митральная комиссуротомия с доступом через левое ушко, у 1 — вальвулотомия при стенозе легочной артерии, с доступом через желудочек, у 3 — пробная кардиотомия и у 15 — различные операции на крупных сосудах (наложение анастомозов по Блэлоку и резекция перешейка аорты при стенозе ее). С целью уточнения изменений, наступающих во время операции под гипотермией, полученные ЭКГ сравнивали с дооперационными и послеоперационными ЭКГ. Наибольший интерес для анализа результатов представляет группа операций по поводу митрального стеноза, так как однотипность оперативного вмешательства позволяет сравнивать наблюдающиеся электрокардиографические изменения. Все больные были во II—III стадии болезни, со средним возрастом 36 лет, у 8 из них до операции наблюдалась аритмия, у остальных был регулярный синусовый ритм. У всех больных отмечалась правограмма. Во время проведения гипотермии, до начала оперативного вмешательства ни у одного больного ритм не изменялся. При торакотомии у больных более пожилого возраста и у больных с аритмией наблюдались желудочковые экстрасистолы. При вскрытии перикарда появились желудочковые экстрасистолы у 3 человек. При наложении кисетного шва на ушко наблюдали изменения ритма у 9 больных и у 7 больных при наложении клеммы на ушко, у 2 появилась абсолютная аритмия. На расширение атриовентрикулярного отверстия все больные реагировали изменением ритма, особенно ясно в момент закрытия отверстия пальцем, затем наступала кратковременная брадикардия, которая у большинства сменялась восстановлением основного ритма, бывшего до операции. Закрытие ушка, перикарда и грудной клетки протекало без осложнений. После операции аритмия оставалась у 13 человек (до операции у 8). Другие операции на сердце и сосудах также показали отсутствие серьезных изменений функции сердечной мышцы при контролируемой гипотермии; аналогичные вмешательства на сердце и крупных сосудах без применения гипотермии сопровождались тяжелыми нарушениями сердечной деятельности. Библиография — 25 названий.

Just, o. n. a. Elektrokardiographische Kontrolle der Herzaktion bei kardiovaskularen Eingriffen in kontrollierter Hypothermie. «Der Chirurg», 1957, № 12, S. 529—533.

АНАЛИЗ ПРОТИВОЭПИДЕМИЧЕСКОЙ РАБОТЫ В ОТНОШЕНИИ ИНФЕКЦИОННОГО ГЕПАТИТА, ПРОВОДИМОЙ В ПРАГЕ НА ПРОТЯЖЕНИИ 5 ЛЕТ

Борьба с инфекционным гепатитом в последние годы была одной из главных задач здравоохранения Чехословакии. За истекшие 5 лет заболеваемость желтухой снизилась почти вдвое. Однако, по количеству заболеваний инфекционный гепатит остается на первом месте среди других заразных заболеваний. В течение пяти лет клинически выраженной формой инфекционного гепатита переболело 2,4% жителей

Праги. Смертность от инфекционного гепатита составляла в 1955 году 1,1 на 100 000 жителей. В 42% от общего количества умерших от инфекционных болезней причиной смерти был инфекционный гепатит. В то время как летальность при ряде инфекционных болезней за последние годы снижается, летальность при инфекционном гепатите не уменьшается.

На материалах обследования 11 279 больных с клинически подтвержденным инфекционным гепатитом в 60% случаев не удалось установить источник заражения. В 40% случаев источником заражения послужили контакты в семье, в детских учреждениях или других местах.

Госпитализация больных в 1955 г. производилась в среднем через 3,9 дня от начала заболевания (по сравнению с 9,3 днями болезни от начала заболевания в 1951 г.) Улучшились диагностика и госпитализация больных при безжелтушном течении гепатита. Больные с безжелтушной формой гепатита в 1955 г. составляли 27,7% от общего числа госпитализированных взрослых и 1,4% среди детей.

В 1955 году, как и в предшествующие годы, среди больных инфекционной желтухой значительно преобладали дети до 15 лет. С профилактической целью широко применялся гамма-глобулин. В течение трех последних лет иммунизировано 29 657 человек. Заболеваемость среди них составила в 1955 году 0,26%, по сравнению с 0,76% в 1953 году. Снижение заболеваемости объясняют сокращением интервала между началом контакта с больными и проведением прививок с 6—7 дней в 1953 году до 3—7 дней в 1955 году. Расходы на профилактику инфекционного гепатита гамма-глобулином в 1955 году в два раза превысили затраты на все остальные прививки. Необходимо тщательное наблюдение над привитыми, чтобы абортивно протекающие или инапарантные формы гепатита у них не стали источниками новых заражений. Для сокращения числа постинфекционных осложнений рекомендуется систематическое диспансерное наблюдение за реконвалесцентами на протяжении не менее одного года.

«Časopis lékařů českých». 1957, 17, str. 505—510.

ПРИМЕНЕНИЕ АКТГ ДЛЯ ДИФФЕРЕНЦИАЛЬНОЙ ДИАГНОСТИКИ ЖЕЛТУХ

У 18 больных острым гепатитом введение АКТГ по 100 ед. в день в течение 6 дней вызвало в большинстве случаев снижение содержания билирубина в сыворотке крови и повышение содержания протромбина. У 12 больных с обтурационной желтухой (желчнокаменная болезнь, рак поджелудочной железы, хронический панкреатит) АКТГ не вызывал этих изменений. Пробу с АКТГ рекомендуют в качестве дифференциальнодиагностического теста при установлении природы желтух. Проба с АКТГ или лечение этим препаратом противопоказаны при сердечной недостаточности с застойными явлениями. Считают, что благоприятное действие АКТГ и кортизона на желтушный индекс и содержание протромбина определяется противовоспалительным действием этих гормонов. Кортизон обладает также желчегонным действием. При биопсиях обнаружено ускорение регенерации печеночных клеток в результате введения АКТГ.

Gastroenterologia, 1957, 87, № 1, p. 23—29.

БЕЗЖЕЛТУШНЫЕ ФОРМЫ ИНФЕКЦИОННОГО ГЕПАТИТА

Различают 3 формы безжелтушного инфекционного гепатита: острую, подострую и абортивную (латентную). Симптоматология острой формы характеризуется острым началом, быстрым ухудшением общего состояния, лихорадкой, катаром верхних дыхательных путей, тошнотой, отвращением к мясу и жирам; объективно находят увеличение печени, иногда и селезенки, увеличение уровня железа и билирубина крови (до 2 *мг*%), патологические коллоидальные пробы. Подострая форма характеризуется отсутствием не только желтухи, но и симптомов острого инфекционного заболевания. Длительное время отсутствуют симптомы со стороны печени. Характерно медленное нарастание слабости, склонность к обморочному состоянию, сердцебиение, ночные поты, тошнота, полиурия. Абдоминальные симптомы слабо выражены, но именно они играют решающую роль. Отмечают горечь во рту, тяжесть и боли в животе, метеоризм, спастические боли по ходу кишечника, запоры, а иногда поносы, боли в правой (иногда левой) подвздошной области, иррадирующие в грудную клетку. Сон извращен, ночью бессонница. Нередко появляются зуд кожи, уртикарная сыпь, иногда носовые и кишечные кровотечения. Объективно находят бледность кожных покровов со слегка коричневым или желтушным оттенком, небольшое увеличение и болезненность печени и выраженные гедовские зоны. Отмечают явления гастрита или дуоденита.

Важнейшими диагностическими пробами являются: тимоловая проба, реакция с сульфатом цинка, микро-реакция Таката, определение уровня железа и билирубина в крови и бромсульфалеиновая проба. С точки зрения прогноза безжелтушные гепатиты опасны тем, что они часто вызывают циррозы и хронические гепатиты, вследствие трудности их ранней диагностики.

Heepe, F. Die anikterischen Verlaufsformen ber infektiosen Hepatitis. «Medizinische Klinik», 1957, Jahrg. 52, № 17, p. 720—728.

ЧТО ТАКОЕ С-РЕАКТИВНЫЙ БЕЛОК?

При изучении белков сыворотки больных, страдающих различными воспалительными и некротическими процессами, обнаружен белок, отсутствующий в сыворотке здоровых лиц и получивший название С-реактивного благодаря способности осаждать соматический С-полисахарид пневмококка (как выяснилось, последнее свойство является случайным. После выделения чистого С-реактивного белка и получения к нему кроличьей антисыворотки оказалось возможным без особого труда открывать его присутствие в сыворотке больных и таким образом выявлять ранние стадии воспалительных или некротических процессов.

Реакция на С-реактивный белок является наиболее чувствительным из существующих неспецифических методов выявления воспалительных процессов. Обнаружение этого белка имеет большое значение при наблюдении за ходом лечения больных ревматизмом и туберкулезом. Успешное лечение приводит к его быстрому исчезновению; появление его после прекращения лечения указывает, что лечение прервано преждевременно и воспалительный процесс еще продолжается. С-реактивный белок появляется в сыворотке при инфарктах миокарда и служит ценным признаком для отличия последнего от спазма коронарных артерий, не сопровождающегося некрозом миокарда. Его можно также обнаруживать при распространенных злокачественных опухолях.

При электрофорезе обнаружено, что С-реактивный белок имеет подвижность глобулина. При преципитации в агаре по Оухтерлони продажной антисыворотки и серии сывороток от больных различными заболеваниями образуется всегда одинаковый С-реактивный белок, дающий единственный поясок преципитации. Считают, что С-реактивный белок является ранней стадией развития антител или же образуется в результате денатурации нормальных белков, происходящей при разрушении клеток.

«Schweizerische Medizinische Wochenschrift», 1957, 87, № 28, S. 950—952.

ХРОНИКА

Правление Всероссийского общества хирургов сообщает, что в соответствии с распоряжением Совета Министров РСФСР и по приказу Министра здравоохранения РСФСР С. В. Курашова № 414 от 22 апреля 1958 г., в Ленинграде 15—20 декабря 1958 г. состоится Всероссийский съезд хирургов по следующий программе:

1. Перитонит и его лечение (разлитой перитонит, межкишечные абсцессы, поддиафрагмальный абсцесс, их хирургическое лечение и применение антибиотиков).
2. Закрытая травма черепа и некоторые актуальные вопросы травматологии.
3. Новое в хирургии.
4. Вопросы анестезиологии и детской хирургии (секционные заседания).
5. Организационные вопросы.

Правление общества просит хирургов, желающих выступить по указанным программным вопросам, присылать заявки на доклады по следующему адресу:

Москва, В — 93, Б. Серпуховская, 27.

Институт хирургии имени А. В. Вишневского АМН СССР, ответственному секретарю Оргкомитета профессору С. П. Протопопову.

* * *

С 11 по 13 апреля 1958 г. состоялась XXXII межобластная студенческая научная конференция Казанского государственного медицинского института. Было заслушано 34 доклада по актуальным для теории и практики медицины вопросам. В числе гостей и участников конференции присутствовали студенты Саратова, Сталинграда и Уфы.

* * *

В Комитете по делам изобретений и открытий при Совете Министров СССР зарегистрированы следующие новые методы и предложения научных сотрудников Казанского государственного медицинского института:

Н. С. Шамсутдинов. Метод применения «манифестатора пестис» для определения токсичности дифтерийных палочек;

Р. И. Алхан-Кемал. Окраска туберкулезных палочек способом комбинированной флотации;

З. М. Блюмштейн. Разборный электронный торцовый счетчик;

В. Г. Морозов. Аппарат для инфузии;

Г. М. Шарафутдинов. Касторовоклизменный способ вызывания родов;

О. К. Элпидина. Способ получения поина и метод определения его наличия и концентрации на парамециях;

И. В. Заиконникова. Синтез и исследование новых медицинских средств из области фосфорсодержащих соединений.

* * *

В марте 1958 г. при дирекции Казанского государственного медицинского института состоялось совещание с участием представителей Совета Министров и Министерства здравоохранения ТАССР по борьбе с зобом в республике. Совещание признало необходимым организовать экспедицию по изучению характера и распространения зоба и применять в районах эндемии йодированную соль для лечения зоба.

* * *

В начале июня в районы автономных республик — Татарской, Марийской и Чувашской — выехали 600 студентов Казанского государственного медицинского института вместе с преподавателями для проведения производственной практики. Они смогут участвовать в проведении оздоровительных мероприятий и в санпросветработе среди населения и ознакомят работников здравоохранения на местах с научными достижениями института.

* * *

1 июня 1958 г. исполнилось 40 лет со дня подписания Владимиром Ильичем Лениным декрета о реорганизации и централизации архивного дела в нашей стране. Этот декрет не только положил начало организации государственных архивов, но и открыл трудящимся доступ к изучению документальных материалов по истории нашей Родины.

Центральный государственный архив ТАССР является одним из крупнейших архивов РСФСР и хранит документы с XVII века, отражающие историю Татарии, Поволжья, Северного Кавказа, Средней Азии.

Среди архивных фондов в ЦГА ТАССР хранится и фонд медицинского факультета Казанского университета, документы которого раскрывают деятельность ученых казанской медицинской школы, роль медицинского факультета в организации здравоохранения в Казани и Казанской губернии, рассказывают о первых клиниках и больницах в Казани, о работе передовых ученых-медиков, о развитии медицинской науки в Татарии.

Доступ к этим материалам свободен.

Литературно-технический редактор — Б. С. Лупандин.
Художественно-технический редактор — *А. Г. Акишин*

Сдано в набор 20|VI-1958 г. Подписано к печати 27|VIII-1958 г. ПФ 30045. Формат бумаги 70 × 108¹/₁₆. Печатн. листов 8,75. Количество знаков в 1 листе 68 100. Заказ № 0164. Тираж 3200.

Типография Татполиграфа Министерства культуры ТАССР. Казань, ул. Миславского, д. № 9.

К АВТОРАМ

«Казанский медицинский журнал» публикует работы по различным разделам теоретической и практической медицины, представляющие интерес для практических врачей и научных медицинских работников.

Оригинальные статьи, присылаемые в редакцию, кроме основного текста, выводов и литературного указателя, должны содержать авторефераты, написанные конкретно и ясно, в которые должны входить и основные выводы. Рукопись, направляемая в двух экземплярах, должна быть визирована руководителем учреждения с указанием — является ли работа плановой по месту работы автора, или нет. Число рисунков, фотографий или таблиц при рукописи, как правило, не должно превышать трех. Они прилагаются к каждому из 2-х экземпляров рукописи с пронумерованными пояснительными подписями на отдельных листах. На обороте рисунков, таблиц и фотографий указываются их №№, фамилия автора и название статьи.

Рукописи должны быть четко отпечатаны на машинке через два интервала на одной стороне листа и не превышать 10—11 страниц. Реферат не должен превышать одной машинописной страницы. Не отвечающие этим требованиям рукописи редакцией не принимаются и возвращаются автору для доработки.

Редакция оставляет за собой право сокращать и исправлять рукописи, а при отсутствии возможности опубликовать полностью — помещать их рефераты; не принятые к печати рукописи не возвращаются.

РЕДАКЦИЯ

Цена 4 руб.

К ЧИТАТЕЛЯМ И ПОДПИСЧИКАМ

Подписка [illegible] принимается всеми почтовыми отделениями.

[illegible]

Редакция «Казанского медицинского журнала», высылая Вам экземпляр очередного номера, просит Вас высказать свои замечания (и пожелания на будущее) по поводу его содержания и оформления.

[illegible]

Адрес редакции «Казанского медицинского журнала»: г. Казань, ТАССР, ул. Л. Толстого, д. 6/30; тел. 54—62.

ПОДПИСКА НА ЖУРНАЛ ПРОДОЛЖАЕТСЯ.

РЕДАКЦИЯ