

Клинический случай центрального рака лёгкого и инфильтративного туберкулёза

Алексей Георгиевич Наумов*, Александр Васильевич Павлунин, Анастасия Юрьевна Голова, Надежда Алексеевна Никольская, Ксения Валерьевна Мансурская, Ольга Евгеньевна Самарина

Приволжский исследовательский медицинский университет,
г. Нижний Новгород, Россия

Реферат

Научная проблема, посвящённая вопросу сочетания туберкулёзного процесса и рака лёгких, в современной литературе раскрыта не полностью. В первую очередь это связано с низкой частотой этих двух видов патологии одновременно. Данное обстоятельство может способствовать возникновению сложностей в качественной и своевременной диагностике этих заболеваний. Туберкулёз длительное время «скрывает» рентгенологические проявления злокачественной опухоли, способствуя её прогрессированию и развитию высокой летальности среди больных. Рак лёгкого облегчает гемато- и лимфогенную диссеминацию специфического возбудителя. В качестве примера представлен клинический случай симультанного развития туберкулёза и рака лёгкого, который наблюдался в Нижегородском областном клиническом противотуберкулёзном диспансере в отделении для больных туберкулёзом органов дыхания. Нами сделаны выводы о том, что соблюдение алгоритма обязательного диагностического минимума при обращении пациентов с жалобами в общую лечебную сеть, а также правил диспансеризации населения, особенно среди людей старше 45 лет, позволит минимизировать риск несвоевременного выявления туберкулёза органов дыхания в сочетании с запущенным онкологическим процессом.

Ключевые слова: туберкулёз, рак лёгкого, сочетание, диагностика.

Для цитирования: Наумов А.Г., Павлунин А.В., Голова А.Ю. и др. Клинический случай центрального рака лёгкого и инфильтративного туберкулёза. *Казанский мед. ж.* 2020; 101 (4): 574–578. DOI: 10.17816/KMJ2020-574.

A clinical case of central cancer of the lung and infiltrative tuberculosis

A.G. Naumov, A.V. Pavlunin, A.Yu. Golova, N.A. Nikolskaya, K.V. Mansurskaya, O.E. Samarina
Privolzhsky Research Medical University, Nizhny Novgorod Russia

Abstract

The scientific challenge of combining the tuberculosis process and lung cancer has not been fully disclosed in modern literature. This primarily involves the low incidence of these two pathologies at the same time. This may contribute to difficulties in the qualitative and timely diagnosis of these diseases. Tuberculosis “hides” the radiological manifestations of a malignant tumor for a long time that contributing to its progression and the development of high mortality among patients. Lung cancer facilitates hemato- and lymphogenous spread of a specific pathogen. As an example, a clinical case of simultaneous occurrence of pulmonary tuberculosis and lung cancer which was observed in the patient admitted to the Department for patients with respiratory tuberculosis of Nizhny Novgorod regional clinical tuberculosis dispensary, was presented. We concluded that compliance with the algorithm of the mandatory diagnostic minimum when patients admitted to the general healthcare network, as well as compliance with the rules for population screening, especially among people over 45, will minimize the risks of delayed diagnosis in case of coexistence of respiratory tuberculosis and lung cancer.

Keywords: tuberculosis, lung cancer, combination, diagnosis.

For citation: Naumov A.G., Pavlunin A.V., Golova A.Yu. et al. A clinical case of central cancer of the lung and infiltrative tuberculosis. *Kazan Medical Journal.* 2020; 101 (4): 574–578. DOI: 10.17816/KMJ2020-574.

Согласно отчёту Всемирной организации здравоохранения (ВОЗ) [1] в 2018 г. в мире заболели туберкулёзом около 10 млн человек, из которых 57% — мужчины, 32% — женщины, 11% — дети в возрасте до 15 лет. Количество умерших от этого грозного заболевания среди ВИЧ-негативных¹ пациентов составило 1,2 млн человек, среди ВИЧ-позитивных — 251 тыс. человек.

Свыше 80% всех случаев заболеваемости туберкулёзом приходится на 30 стран из списка ВОЗ с высоким показателем бремени туберкулёза, среди них занимают лидирующие позиции Индия, Китай, Индонезия, Филиппины (ВОЗ, 2019). На страны Америки и Европы приходится лишь 3 и 6% случаев заболеваемости туберкулёзом от общего числа случаев в мире (ВОЗ, 2018).

Серьёзной проблемой отечественного и зарубежного здравоохранения остаётся лекарственно-устойчивый туберкулёз [2, 3]. По данным ВОЗ (2019), в 2018 г. устойчивость к рифампицину (препарату первого ряда) была выявлена у полумиллиона человек, которым в 78% случаев был выставлен диагноз «туберкулёз с множественной лекарственной устойчивостью» (МЛУ-туберкулёз). Половину всех случаев лекарственной устойчивости *M. tuberculosis* к рифампицину и МЛУ-туберкулёза регистрируют в трёх странах — Индии (27%), Китае (14%) и России (9%).

Рак лёгкого становится одной из главных причин смертности населения многих стран среди всех онкологических заболеваний [4]. По мнению I. Rosa и соавт. [5], J. Furin и соавт. [6], при отсутствии адекватных алгоритмов в ликвидации лекарственно-устойчивого туберкулёза к 2050 г. смертность от этого заболевания может сравниться со смертностью от опухолевых процессов.

По данным Н.П. Карущака [7] и В.К. Полянского [8], туберкулёз и рак лёгких могут локализоваться одновременно в единой совокупности тканей либо выступать в качестве двух обособленных заболеваний.

Рак лёгкого и туберкулёз имеют много общего. Для них свойственны поражение паренхимы лёгких, высокая распространённость и частое стёртое, малосимптомное течение [9], а также возникновение системного хронического воспаления с наличием глубоких изменений в иммунном ответе [10].

Как правило, прогрессирующий и длительно существующий воспалительный ответ при туберкулёзе лёгких становится причиной воз-

никновения предраковых морфологических изменений эпителия и слизистых оболочек [11], что создаёт благоприятный фон для развития злокачественной опухоли.

С точки зрения клинико-морфологической классификации [12] принято выделять следующие виды сочетания туберкулёза и рака лёгких:

1) по мере угасания воспалительной реакции, вызванной возбудителем туберкулёза, в зоне формирования рубцовой ткани может образоваться опухоль;

2) опухоль может появиться, как самостоятельное заболевание, но вызвать реактивацию перенесённого туберкулёзного процесса (рецидив);

3) грубые нарушения архитектоники ткани в каверне могут стать почвой для инициации опухолевого заболевания;

4) на фоне глубокой иммуносупрессии макроорганизма, присущей раку лёгкого, туберкулёз может быть диагностирован как оппортунистическая инфекция.

В качестве примера представляем клинический случай симультанного развития туберкулёза и рака лёгкого, наблюдаемый нами в Нижегородском областном клиническом противотуберкулёзном диспансере (НОКПД) в отделении для больных туберкулёзом органов дыхания. На публикацию данных получено письменное информированное согласие пациента.

Пациент Б. 41 года 06.06.2019 поступил в НОКПД в отделение для больных туберкулёзом органов дыхания с подозрением на туберкулёз лёгких в сочетании с раком этой же локализации.

Из анамнеза заболевания известно, что пациент считает себя больным с января 2019 г., когда у него появились непродуктивный кашель и вялость. В поликлинику по месту жительства обратился только 27.05.2019 с жалобами на прогрессирующую слабость, постоянный озноб, повышение температуры тела до 39 °С. На обзорной рентгенограмме органов грудной клетки от 27.05.2019 было обнаружено неоднородное затемнение в верхнем и среднем полях правого лёгкого, сливающееся с корнем. После осмотра и консультации терапевта направлен на дополнительное обследование в областной противотуберкулёзный диспансер. С целью исключения неспецифической пневмонии получал антибиотик широкого спектра действия цефтриаксон на протяжении 7 дней. Клинического улучшения не было.

01.06.2019 пациенту проведена мультиспиральная компьютерная томография органов

¹ ВИЧ — вирус иммунодефицита человека.

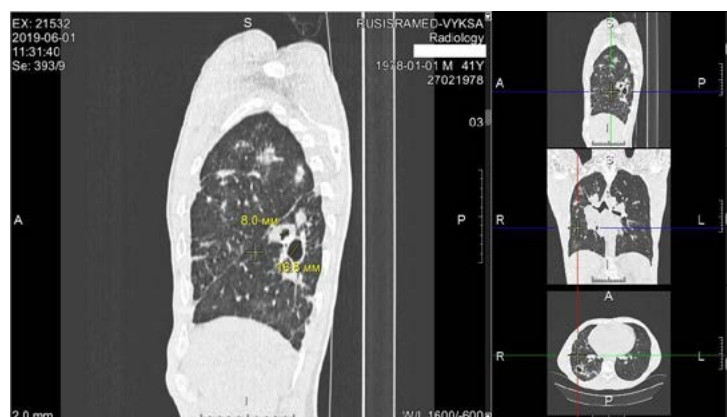


Рис. 1. Мультиспиральная компьютерная томограмма органов грудной клетки. Снимки пациента от 01.06.2019: деструкция лёгочной паренхимы в нижней доле правого лёгкого

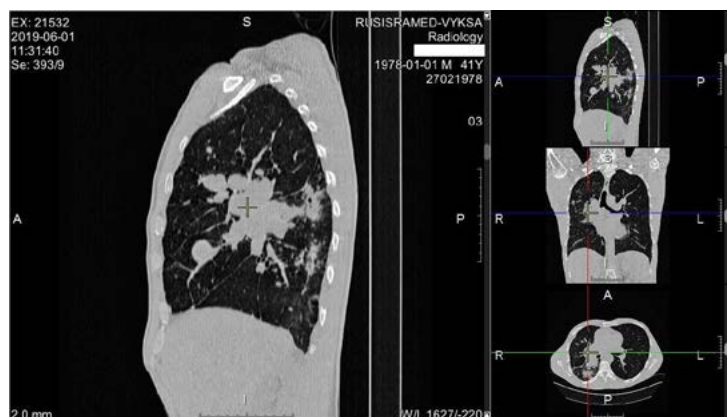


Рис. 2. Мультиспиральная компьютерная томограмма органов грудной клетки. Снимки пациента от 01.06.2019: лимфаденопатия средостения

грудной клетки. Заключение: компьютерно-томографические признаки инфильтративного туберкулёза правого лёгкого в фазе распада (рис. 1). Лимфаденопатия средостения (рис. 2), генез под вопросом, туберкулёз бронха под вопросом, сочетание с раком лёгкого под вопросом.

03.06.2019 больной трёхкратно сдал мокроту на микроскопию с окраской по Цилю–Нильсену. Результат микроскопии на кислотоустойчивые микобактерии положительный (1+). В анализе мокроты методом полимеразной цепной реакции от 04.06.2019 обнаружена дезоксирибонуклеиновая кислота *M. tuberculosis* с подтверждением устойчивости к изониазиду и рифампицину. Расширенный тест на лекарственную чувствительность, полученный при анализе образовавшейся культуры возбудителя на плотной питательной среде, идентифицировал устойчивость *M. tuberculosis* к двум дополнительным противотуберкулёзным антибиотикам — этамбутолу и стрептомицину.

По результатам лабораторных и инструментальных методов исследований Центральной врачебной контрольной комиссией от 06.06.2019 был установлен диагноз в соответствии с существующей классификацией, закреплённой в приказе Минздрава России №109 от

21 марта 2003 г.: «A15.0. Инфильтративный туберкулёз правого лёгкого, фаза распада, МБТ (+), 1А ГДУ, МЛУ (H, R, E, S — устойчивость). Лимфаденопатия справа, генез? Туберкулёз бронха? Рак лёгкого?».

Было начато лечение по IV режиму химиотерапии, интенсивная фаза, до 240 доз, шестью противотуберкулёзными препаратами — капреомицин 1000 мг, левофлоксацин 750 мг, пиразинамид 1500 мг, этионамид 750 мг, циклосерин 750 мг, парааминосалициловая кислота 8000 мг, согласно клиническим рекомендациям по туберкулёзу органов дыхания у взрослых (2020).

18.06.2019 больному была выполнена диагностическая трахеобронхоскопия под местной анестезией лидокаином, в результате которой выявлены следующие изменения: «Новообразование 6-го сегментарного бронха справа под вопросом. Бронхоаденопатия бифуркационных, трахеобронхиальных и бронхопульмональных лимфатических узлов справа. Бронхоодулярный свищ правого межуточного бронха. Инфильтративный туберкулёз 3-го, 6-го сегментарных бронхов и их субсегментов. Диффузный катаральный бронхит III степени интенсивности воспаления».

Взята катетер-биопсия из 6-го сегментарного бронха справа на цитологическое и гистологическое исследования. По материалам цитологии обнаружены скопление бронхиального эпителия с признаками гиперплазии в части клеток, умеренная нейтрофильная инфильтрация, нити фибрина. При гистологическом исследовании выявлены фрагменты фиброзной ткани, частично покрытые бронхиальным эпителием, и некротические массы, инфильтрированные сегментоядерными лейкоцитами с включением клеток с гиперхромными деформированными ядрами.

27.06.2019 пациент отметил ухудшение самочувствия в виде дискомфорта в области сердца. На электрокардиограмме (ЭКГ) от 27.06.2019 признаки фибрилляции предсердий.

Цифровая флюорограмма органов грудной клетки от 27.06.2019: «В правом лёгком, максимально в прикорневой зоне, визуализируются фокусные инфильтраты и разнокалиберные очаги сливного характера с нечёткими контурами с распадом в некоторых из них. Левое лёгкое чистое. Правый корень расширен за счёт увеличенных лимфатических узлов всех групп со сдавлением бронхов. Сердце расширено в поперечнике, смещено вправо. В латеральном синусе справа небольшое количество жидкости. В сравнении с рентгенограммой органов грудной клетки от 27.05.2019 определяются увеличение очагово-инфильтративных изменений в правом лёгком, появление жидкости в плевральной полости справа. Рентгенологически — прогрессирование специфического процесса в правом лёгком, осложнённое лимфаденитом и экссудативным плевритом».

Через некоторое время пациент был переведён в палату реанимации, где находился под наблюдением с 27.06.2019 по 05.07.2019. По данным ЭКГ от 28.06.2019: «Ритм синусовый, тахикардия с частотой сердечных сокращений (ЧСС) 97 в минуту. Выраженные изменения миокарда верхушечной области, боковой и нижней стенки. Нарушение реполяризации».

На рентгенограмме органов грудной клетки от 01.07.2019 в сравнении с цифровой флюорограммой от 27.06.2019 отмечены увеличение количества жидкости в плевральной полости справа, увеличение размеров полостей распада в фокусах в правом лёгком. Слева без изменений. Дальнейшее прогрессирование.

ЭКГ от 01.07.2019: «Ритм синусовый с ЧСС 75 в минуту. Сохраняются выраженные нарушения реполяризации диффузного характера».

03.07.2019 больному выполнена повторная бронхоскопия под наркозом. Заключение: «Инфильтративный туберкулёз 6-го сегментарного

бронха в сочетании с эндобронхиальным раком правого промежуточного бронха. Метастазы во внутригрудных лимфатических узлах всех групп со сдавлением всех бронхов справа до стеноза II–III степени. Туберкулёз внутригрудных лимфатических узлов под вопросом».

Выполнена щипцовая биопсия из правого промежуточного бронха. По данным гистологического исследования материала из правого промежуточного бронха: «Определяется ткань, представленная клетками с ядрами овальной, вытянутой и неправильной формы, образующими пучковые структуры. Для исключения новообразования из соединительной ткани (саркома Капоши) необходимо провести иммуногистохимическое исследование».

Проведённое иммуногистохимическое исследование от 16.07.2019 позволило заподозрить иммунофенотип первичной лёгочной миксоидной саркомы, код по ICD-O 8842/3. Для подтверждения диагноза рекомендовано цитогенетическое выявление перестройки генов EWSR-1, CREB-1.

Произошло повторное ухудшение самочувствия пациента 24.07.2019 в виде развития выраженной одышки, нарастания отёка лица. Больной был экстренно переведён в палату реанимации, где находился до 30.07.2019. На ЭКГ от 25.07.2019 сохраняются выраженные нарушения реполяризации с ЧСС 150–176 в минуту. Ультразвуковое исследование органов грудной полости от 31.07.2019: «В левой плевральной полости лоцируется до 500 см³ организующейся жидкости. В правой плевральной полости — 100–200 см³ организующейся жидкости».

При сравнении рентгенограмм органов грудной клетки от 01.08.2019 и 01.07.2019 определяется дальнейшая отрицательная динамика в виде нарастания участка затемнения в правом лёгком с уменьшением его объёма и сохранением воздушности только в верхних отделах, признаки смещения средостения вправо.

31.07.2019 больной был проконсультирован врачом-онкологом. Заключение: «Центральный рак правого лёгкого, метастазы в лимфатические узлы средостения с T2aN2–3M0».

В результате всестороннего обследования и лечения пациенту был выставлен заключительный диагноз: «С34.3. Центральный рак правого лёгкого, метастазы в лимфатических узлах средостения с T2aN2–3M0. A15.0. Инфильтративный туберкулёз правого лёгкого, фаза распада. Инфильтративный туберкулёз 3-го, 6-го сегментарных бронхов и их субсегментарных отделов справа, МБТ (+), 1А ГДУ, МЛУ (H, R, E, S — устойчивость)».

Представленный клинический случай обращает внимание клинициста на трудный в решении вопрос: «Как своевременно выявить и подтвердить диагноз туберкулёза и рака лёгких?» Применение в рутинной практике медицинских специалистов разного профиля актуальной нормативно-правовой базы, совместная методическая работа с противотуберкулёзными и онкологическими диспансерами, телемедицинские коммуникации позволят избежать поздней диагностики этих, порой коварных и непредсказуемых в своём развитии, видов патологии, что приведёт к значительному снижению количества пациентов в инкурабельном статусе.

Участие авторов. А.Г.Н. — анализ и адаптация материала работы; А.В.П. — руководитель работы; А.Ю.Г., Н.А.Н., К.В.М., О.Е.С. — сбор материала для работы.

Источник финансирования. Исследование не имело спонсорской поддержки.

Конфликт интересов. Авторы заявляют об отсутствии конфликта интересов по представленной статье.

ЛИТЕРАТУРА

1. *Global tuberculosis report 2019*. Geneva: World Health Organization. 2019; 283 p.
2. Эргешов А.Э. Туберкулёз в Российской Федерации: ситуация, проблемы и перспективы. *Вестн. РАМН*. 2018; 73 (5): 330–337. [Ergeshov A.E. Tuberculosis in the Russian Federation: situation, challenges and perspectives *Vestnik RAMN*. 2018; 73 (5): 330–337. (In Russ.)] DOI: 10.15690/vramn1023.
3. Нечаева О.Б. Социально значимые инфекционные заболевания, представляющие биологическую угрозу населению России. *Туберкулёз и болезни лёгких*. 2019; 97 (11): 7–17. [Nechaeva O.B. Socially important infectious diseases posing a biological threat to the population of Russia. *Tuberculosis and lung diseases*. 2019; 97 (11): 7–17. (In Russ.)] DOI: 10.21292/2075-1230-2019-97-11-7-17.
4. Silva D.R., Valentini D.F., Borges de Almeida C.P., Dalcin P. de Tarso R. Pulmonary tuberculosis and lung cancer: simultaneous and sequential occurrence. *J. Bras. Pneumol*. 2013; 39 (4): 484–489. DOI: 10.1590/S1806-37132013000400013.
5. Roca I., Akova M., Baquero F. et al. The goal threat of antimicrobial resistance: science for intervention. *New Microbes New Infect*. 2015; 6: 22–29. DOI: 10.1016/j.nmni.2015.02.007.
6. Furin J., Brigden G., Lessem E. et al. Global progress and challenges in implementing new medications for treating multidrug-resistant tuberculosis. *Emerg. Infect. Dis*. 2016; 22 (3): e151430. DOI: 10.3201/eid2203.151430.
7. Карашук Н.П., Киселёва М.В. Рак и туберкулёз лёгкого. *Науч. мед. вестн. Югры*. 2014; (1–2): 71–73. [Karashchuk N.P., Kiseleva M.V. Cancer and tuberculosis of the lung. *Nauchnyy meditsinskiy vestnik Yugry*. 2014; (1–2): 71–73. (In Russ.)]
8. Полянский В.К., Савицкий Г.Г., Лятошинский А.В. Рак лёгкого у больных туберкулёзом. *Туберкулёз и социально-значимые заболевания*. 2015; (3): 81–82. [Polyanskiy V.K., Savitskiy G.G., Lyatoshinskiy A.V. Lung cancer in patients with tuberculosis. *Tuberkulez i sotsial'no-znachimye zabolevaniya*. 2015; (3): 81–82. (In Russ.)]
9. Белова О.С., Комаров И.Г. Дифференциальная диагностика опухолевого поражения и туберкулёза лёгких: обзор. *Соврем. онкол*. 2018; (3): 56–61. [Belova O.S., Komarov I.G. Differential diagnosis of lung cancer and tuberculosis: review. *Sovremennaya onkologiya*. 2018; (3): 56–61. (In Russ.)]
10. Cuéllar L., Carstaneda A.C., Rojas K. et al. Características clínicas y toxicidad del tratamiento de tuberculosis en pacientes con cancer. *Rev. Peru Med. Exp. Salud Pública*. 2015; 32: 272–277.
11. Плотников В.П., Перминова И.В., Черных Е.Е., Лаптев С.П. Случай сочетания рака лёгкого и фиброзно-кавернозного туберкулёза лёгких. *Туберкулёз и болезни лёгких*. 2019; 97 (1): 35–40. [Plotnikov V.P., Perminova I.V., Chernykh E.E., Laptev S.P. A case of concurrent lung cancer and fibrous-cavernous pulmonary tuberculosis. *Tuberculosis and lung diseases*. 2019; 97 (1): 35–40. (In Russ.)] DOI: 10.21292/2075-1230-2019-97-1-35-40.
12. Cukic V. The association between lung carcinoma and tuberculosis. *Med. Arch*. 2017; 73 (3): 212–214. DOI: 10.5455/medarh.2017.71.212-214.