

Опыт радиочастотной абляции очага предсердной тахикардии с помощью высокоплотного картирования миокарда

Антон Сергеевич Омеляненко¹, Тимур Ирекович Мавлюдов^{1*},
Олег Валерьевич Сапельников², Дмитрий Игоревич Черкашин²,
Индира Мархатовна Исламова¹, Алия Рафисовна Насибуллина¹

¹Медико-санитарная часть Казанского (Приволжского)
федерального университета, г. Казань, Россия;

²Национальный медицинский исследовательский
центр кардиологии, г. Москва, Россия

Реферат

В статье представлен случай успешного лечения очаговой предсердной тахикардии методом радиочастотной абляции с использованием высокоплотного картирования миокарда. Цель работы — оценить возможности высокоточного картирования миокарда навигационной системой EnsitePrecision® в лечении сложных нарушений ритма. Проведён анализ клинических данных и результатов электрофизиологического исследования пациента 29 лет с непрерывно-рецидивирующей очаговой предсердной тахикардией. Пациент поступил с жалобами на перебои в работе сердца, частые короткие приступы учащённого сердцебиения. По данным электрокардиографии выявлены частые короткие пароксизмы очаговой предсердной тахикардии. Больной был взят на электрофизиологическое исследование и радиочастотную абляцию очага предсердной тахикардии. Очаг предсердной тахикардии располагался в переднеперегородочной части левого предсердия, что бывает достаточно редкой локализацией. После радиочастотной абляции тахикардия была купирована, осложнений и рецидивов не зарегистрировано. Больной выписан на синусовом ритме. Навигационная система EnsitePrecision® даёт возможность провести картирование миокарда высокой плотности, что помогает очень точно определить локализацию очага тахикардии. Снижаются лучевая нагрузка на пациента и время абляции, что уменьшает частоту осложнений от процедуры.

Ключевые слова: очаговая предсердная тахикардия, радиочастотная абляция, высокоплотное картирование миокарда.

Для цитирования: Омеляненко А.С., Мавлюдов Т.И., Сапельников О.В. и др. Опыт радиочастотной абляции очага предсердной тахикардии с помощью высокоплотного картирования миокарда. *Казанский мед. ж.* 2019; 100 (2): 340–344. DOI: 10.17816/KMJ2019-340.

The experience of radiofrequency ablation of atrial tachycardia focus with the use of high-density myocardial mapping

A.S. Omelyanenko¹, T.I. Mavlyudov¹, O.V. Sapelnikov², D.I. Cherkashin², I.M. Islamova¹, A.R. Nasibullina¹

¹University clinic of Kazan (Volga region) Federal University, Kazan, Russia;

²National Medical Research Center of Cardiology, Moscow, Russia

Abstract

The article presents a case of successful treatment of focal atrial tachycardia by radiofrequency ablation using high-density myocardial mapping. The aim of the work was to evaluate the possibilities of high-resolution myocardial mapping by EnsitePrecision® navigation system in the treatment of complex arrhythmias. The analysis of clinical data and results of electrophysiological examination of a 29-year-old patient with continuous recurrent focal atrial tachycardia was carried out. The patient was admitted with complaints of heart rate disorders and frequent short attacks of palpitations. According to electrocardiography, frequent short paroxysms of focal atrial tachycardia were

revealed. The patient was taken for electrophysiological examination and radiofrequency ablation of the focus of atrial tachycardia. The focus of atrial tachycardia was located in the anterior septal part of the left atrium, which is a rare localization. After radiofrequency ablation tachycardia was terminated, no complications and recurrences were registered. The patient was discharged with the sinus rhythm. Navigation system EnsitePrecision® enables conducting high-density myocardial mapping, which helps to accurately determine the localization of the source of tachycardia. The radiation load on the patient and ablation time are reduced, which reduces the frequency of complications from the procedure.

Keywords: focal atrial tachycardia, radiofrequency ablation, high-density myocardial mapping.

For citation: Omelyanenko A.S., Mavlyudov T.I., Sapelnikov O.V. et al. The experience of radiofrequency ablation of atrial tachycardia focus with the use of high-density myocardial mapping. *Kazan medical journal*. 2019; 100 (2): 340–344. DOI: 10.17816/KMJ2019-340.

Эктопическая предсердная тахикардия возникает в результате генерации импульсов высокой частоты в области предсердий вне зоны синусового узла [1]. Очаги предсердной тахикардии локализуются в предсердиях и характеризуются ритмичностью распространения импульсов в центробежном направлении. Очаговая предсердная тахикардия, как правило, возникает с частотой 100–250 в минуту, в редких случаях — до 300 в минуту. Ни синусовый, ни атрио-вентрикулярный узлы не принимают участия в инициации и поддержании тахикардии.

Распространённость очаговой предсердной тахикардии невелика: у 0,34% пациентов без симптомов и 0,46% пациентов с симптомами [2]. Первый приступ тахикардии возможен в любом возрасте, начиная от новорождённости и заканчивая глубокой старостью. Жалобы, предъявляемые пациентами во время тахикардии, различные: сердцебиение, головокружение, боль в груди, одышка, усталость, иногда обмороки.

Диагностика предсердной тахикардии, как правило, не представляет больших трудностей: может быть достаточно обычной эхокардиографии (ЭКГ), данные которой записаны во время приступа тахикардии. Однако если приступы тахикардии недлительные и редкие, может быть полезно холтеровское мониторирование или применение имплантируемого регистратора данных ЭКГ [3].

При очаговой предсердной тахикардии обычно благоприятный прогноз, исключая постоянно рецидивирующие формы, способные привести к аритмогенной кардиомиопатии [4] и вторичной фибрилляции предсердий [5].

Очаги предсердной тахикардии возникают в определённых анатомических зонах. Типичными местами локализации аритмического очага в правом предсердии бывают пограничный гребень, кольцо трёхстворчатого клапана, парагисальная зона и устье венечного синуса, а для левого предсердия — лёгочные вены,

кольцо митрального клапана, ушко левого предсердия [6, 7].

Рутинными клиническими методами установить механизм очаговых предсердных тахикардий трудно. Вероятными механизмами этой аритмии могут быть аномальный или повышенный автоматизм, триггерная активность или *micro-re-entry*. При предсердной тахикардии, в основе которой лежит механизм повышенного автоматизма, происходит постепенное нарастание частоты предсердного ритма сначала тахикардии (период «разогрева»), перед окончанием пароксизма предсердной тахикардии отмечают постепенное снижение частоты интервалов *P–P* (период «охлаждения») [1].

Эффективность противоритмических препаратов невысока. Однако следует отметить, что как пароксизмальные, так и непрерывно-рецидивирующие предсердные тахикардии, трудно поддаются лекарственной коррекции [5].

Развитие катетерных методик лечения аритмий, связанных с применением радиочастотного тока, привело к тому, что на сегодняшний день катетерная абляция служит наиболее эффективным методом лечения пациентов с эктопическими предсердными тахикардиями, позволяющим полностью избавиться от аритмии и необходимости приёма антиаритмических средств. По данным ведущих мировых аритмологических центров, эффективность радиочастотной абляции (РЧА) очаговой предсердной тахикардии достигает 95% [1]. Для наиболее точной диагностики и лечения эктопических предсердных тахикардий на современном этапе используют системы трёхмерного навигационного картирования, где точно локализуется очаг аритмии, видны зоны последовательной активации миокарда, а также зоны с низкоамплитудными сигналами и рубцами [8, 9].

Цель работы — оценить возможности высокоточного картирования миокарда навигационной системой EnsitePrecision® в лечении сложных нарушений ритма.

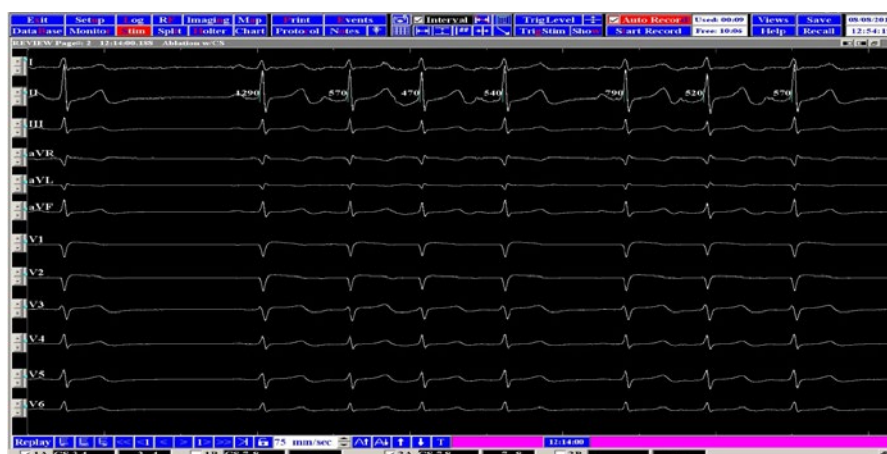


Рис. 1. Стоп-кадр электрокардиограммы с зафиксированным пароксизмом очаговой предсердной тахикардии

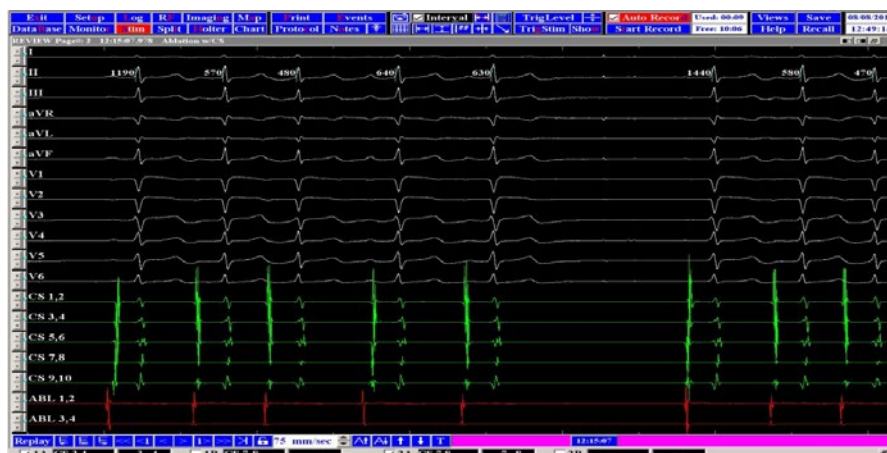


Рис. 2. Стоп-кадр с системы электрофизиологического исследования. Данные с 12 отведений поверхностной электрокардиографии, катетера, установленного в коронарный синус, и картирующего катетера. Присутствует небольшое опережение предсердного сигнала на CS1–2

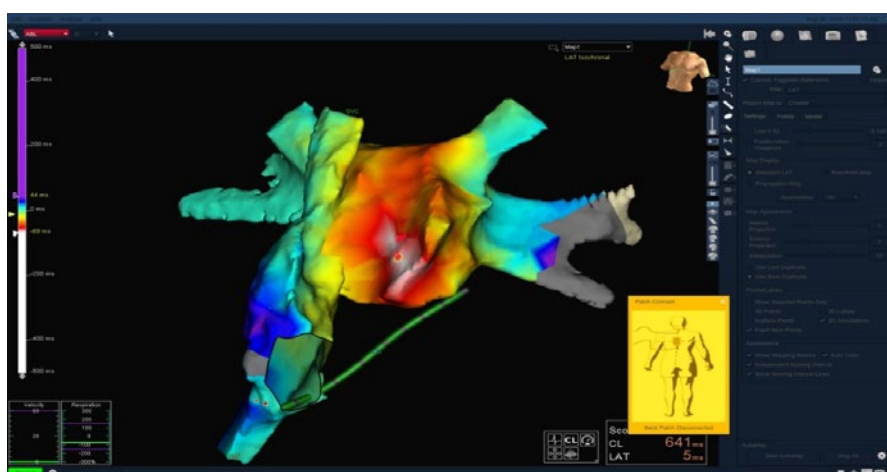


Рис. 3. Стоп-кадр изображения навигационной системы. Построена анатомическая и активационная карта части правого и левого предсердий. Красным цветом¹ отмечена область с наиболее ранней активацией предсердий. Точкой отмечена зона абляции

¹Рисунок в цвете представлен в электронной версии статьи.

Проведён анализ клинических данных и результатов электрофизиологического исследования пациента с непрерывно-рецидивирующей очаговой предсердной тахикардией.

Пациент 29 лет поступил в Медико-санитарную часть Казанского (Приволжского) федерального университета в плановом порядке с жалобами на перебои в работе сердца, частые короткие приступы учащённого сердцебиения, которые ограничивали его повседневную активность. По данным ЭКГ и холтеровского мониторирования ЭКГ выявлены частая одиночная, парная, групповая предсердная экстрасистолия, на всём протяжении частые короткие пароксизмы очаговой предсердной тахикардии. Структурных изменений по данным эхокардиографии не обнаружено.

Согласно клиническим рекомендациям Всероссийского научного общества аритмологов, больной был взят на электрофизиологическое исследование и РЧА очага предсердной тахикардии. На исходной электрокардиограмме синусовый ритм прерывался частыми пароксизмами предсердной тахикардии (рис. 1).

Электрофизиологическое исследование проводили на системе WorkMate (St. Jude Medical, США). Под местной анестезией по методике Сельдингера были выполнены пункции правой внутренней яремной и правой общей бедренной вен. В эти вены установлены интродьюсеры, через них в полость сердца заведены 10-полюсный диагностический катетер, установленный в коронарный синус, и картирующий катетер, установленный в полость правого предсердия (рис. 2).

Картирование миокарда проводили на нефлюороскопической навигационной системе EnsitePrecision® (St. Jude Medical, США) с использованием функции AutoMapModule для высокоплотного картирования. Катетер, расположенный в коронарном синусе, был взят за референт. Картирующим катетером собрана анатомическая и активационная карта правого предсердия. Наиболее раннее опережение сигнала на картирующем катетере было получено в области межпредсердной перегородки (20 мс). В связи с тем, что данное опережение не удовлетворяло требованиям к эффективной абляции [1], было принято решение перейти к картированию левого предсердия. Выполнена пункция межпредсердной перегородки. По той же технике собрана карта левого предсердия (рис. 3).

Очаг предсердной тахикардии располагался в переднеперегородочной части левого предсердия (опережение сигнала 50 мс), что бывает достаточно редкой локализацией [7]. Было

собрано более 500 точек активации. Достаточно было одного РЧА-воздействия (мощность 30 Вт, температура 30 °С, длительность 60 с) для купирования тахикардии. Осложнений вследствие операции не было. В послеоперационном периоде тахикардия не рецидивировала. Больной выписан на синусовом ритме.

Очаговая предсердная тахикардия плохо поддается консервативному лечению. При постоянно рецидивирующем течении она может привести к аритмогенной кардиомиопатии. РЧА служит достойной альтернативной консервативной терапии и эффективным методом лечения при данной патологии. Навигационная система EnsitePrecision® даёт возможность провести картирование миокарда высокой плотности, что помогает очень точно определить локализацию очага тахикардии. Снижаются лучевая нагрузка на пациента и время РЧА-воздействия, что уменьшает частоту осложнений от процедуры.

Авторы заявляют об отсутствии конфликта интересов по представленной статье.

ЛИТЕРАТУРА

1. Ардашев А.В. *Клиническая аритмология*. МЕД-ПРАКТИКА-М. 2009; 852–855. [Ardashev A.V. *Klinicheskaya aritmologiya*. (Clinical arrhythmology.) MED-PRAKTIKA-M. 2009; 852–855. (In Russ.)]
2. ВНОА. *Клинические рекомендации по проведению электрофизиологических исследований, катетерной абляции и применению имплантируемых антиаритмических устройств*. 2017; 354–358. [VNOA. *Clinical guidelines for electrophysiological studies, catheter ablation and the use of implantable antiarrhythmic devices*. 2017; 354–358. (In Russ.)]
3. Бокерия Л.А., Бокерия О.Л., Меликулов А.Х. и др. Успешная абляция эктопической предсердной тахикардии из области треугольника Коха. *Ann. aritmolog.* 2011; 8 (4): 55–59. [Bokeriya L.A., Bokeriya O.L., Melikulov A.Kh. et al. Successful ablation of ectopic atrial tachycardia from the Koch triangle area. *Annaly aritmologii*. 2011; 8 (4): 55–59. (In Russ.)]
4. Packer D.L., Bardy G.H., Worley S.J. et al. Tachycardia-induced cardiomyopathy: a reversible form of left ventricular dysfunction. *Am. J. Cardiol.* 1986; 57 (8): 563–570. DOI: 10.1016/0002-9149(86)90836-2.
5. Покушалов Е.А., Туров А.Н., Шугаев П.Л. и др. Эффективность катетерных абляций в лечении предсердных эктопических аритмий. *Вестн. аритмол.* 2006; (43): 5–11. [Pokushalov E.A., Turov A.N., Shugaev P.L. et al. The effectiveness of catheter ablations in the treatment of atrial ectopic arrhythmias. *Vestnik aritmologii*. 2006; (43): 5–11. (In Russ.)]
6. Стеклов В.И., Рзаев Ф.Г., Пащенко М.Б. и др. Радиочастотная абляция очаговой (фокусной) предсердной тахикардии из области ушка правого предсердия. *Клин. мед.* 2014; (12): 59–64. [Steklov V.I., Rzaev F.G., Patsenko M.B. et al. Radiofrequency ablation of focal atrial tachycardia from right atrial appendage. *Klinicheskaya meditsina*. 2014; (12): 59–64. (In Russ.)]

7. Kistler P.M., Roberts-Thomson K.C., Haqqani H.M. et al. P-wave morphology in focal atrial tachycardia. Development of an algorithm to predict the anatomic site of origin. *J. Am. Coll. Cardiol.* 2006; 48 (5): 1010–1017. DOI: 10.1016/j.jacc.2006.03.058.

8. Ревিশвили А.Ш., Рашбаева Г.С., Сергуладзе С.Ю., Пантелеева Е.А. Хирургический и интервенционный подходы в лечении эктопической предсердной тахикардии. *Вестн. аритмол.* 2011; (64): 53–55. [Revishvili A.Sh.,

Rashbaeva G.S., Serguladze S.Yu., Panteleeva E.A. Surgical and interventional approaches in the treatment of ectopic atrial tachycardia. *Vestnik aritmologii.* 2011; (64): 53–55. (In Russ.)]

9. Chen S.A., Tai C.T., Chiang C.E. et al. Focal atrial tachycardia: reanalysis of the clinical and electrophysiologic characteristics and prediction of successful radiofrequency ablation. *J. Cardiovasc. Electrophysiol.* 1998; (9): 355–365. DOI: 10.1111/j.1540-8167.1998.tb00924.x.