

Обоснование нового метода альтернативного лечения высокого врожденного вывиха бедра у подростков и взрослых

Али Абакарович Абакаров^{1*}, Абакар Алиевич Абакаров²

Дагестанский государственный медицинский университет, г. Махачкала, Россия

Реферат

Цель. Обоснование нового метода стабилизации тазобедренного сустава у подростков и взрослых при врожденном вывихе бедра путем сохранения собственных костных структур.

Методы. Представлено биомеханическое обоснование нового метода хирургической коррекции проксимального отдела бедренной кости. Проведен первичный анализ хирургического лечения врожденного вывиха бедра 101 пациента (116 суставов) в возрасте от 14 до 30 лет (средний возраст $21,3 \pm 3,5$ лет) путем создания дополнительной точки опоры под таз по методике авторов со сроками наблюдения до 15 лет. Суть методики заключается в ангулирующей удлиняющей чрезвертельной косою остеотомии бедра, что позволяет одномоментно удлинить конечность до 4 см и восстановить ее биомеханическую ось. Все пациенты оценивались клинически, рентгенологически, с помощью шкалы Харриса до и после операции.

Результаты. При анализе отдаленных результатов лечения через 15 лет после операции у 56 больных средний балл по Харрису поднялся с 42,7 (от 40,1 до 45,3) до 81,1 (77,2–86,7).

Вальгизирующее положение верхнего конца бедра и косая линия межвертельной остеотомии позволили удлинить конечность при одностороннем вывихе бедра на $3,2 \pm 0,8$ (95%, доверительный интервал (ДИ) от 2,8 до 4,0 см), укорочение конечности до 3 см сохранялось у всех больных с односторонним вывихом бедра. У 37 человек (43 сустава) подографическое исследование позволило установить восстановление ритмичности ходьбы, удлинение одноопорного времени.

Вывод. Предложенный нами метод лечения высокого врожденного вывиха бедра является эффективным и малотравматичным способом стабилизации тазобедренного сустава у подростков и взрослых. Нами рассматривается вопрос о возможности производить реконструктивные операции с сохранением собственных костных структур у молодых больных в возрасте 14–30 лет, создавать костную массу в области тазобедренного сустава для будущего эндопротезирования.

Ключевые слова: врожденный вывих бедра у подростков и взрослых, удлиняющая остеотомия бедра, стабилизация тазобедренного сустава.

Для цитирования: Абакаров А.А., Абакаров А.А. Обоснование нового метода альтернативного лечения высокого врожденного вывиха бедра у подростков и взрослых. *Казанский мед. ж.* 2018; 99 (6): 1009–1015. DOI: 10.17816/KMJ2018-1009.

Justification of a new method of alternative treatment of high congenital hip dislocations in adolescents and adults

A.A. Abakarov, A.A. Abakarov

Dagestan State Medical university, Makhachkala, Russia

Abstract

Aim. Justification of a new method of hip joint stabilization in adolescents and adults with congenital hip dislocation by preserving its own bone structures.

Methods. The biomechanical substantiation of a new method of surgical correction of the proximal femur is presented. A primary analysis of the surgical treatment of congenital hip dislocation was performed on 101 patients (116 joints) aged 14 to 30 years (average age 21.3 ± 3.5 years) by creating an additional point of support for the pelvis according to the authors' method with 10 to 15-year follow up. The technique includes angulating elongating squamous oblique osteotomy of the thigh, which allows extending the limb simultaneously to 4 cm and restoring

its biomechanical axis. All patients were evaluated clinically, radiologically and using Harris scale before and after the surgery.

Results. At the analysis of the treatment results 10–15 years after the operation in 56 patients, the average Harris score increased from 42.7 (from 40.1 to 45.3) to 81.1 (77.2–86.7). Valgus proximal hip and oblique intertrochanteric osteotomy allowed elongating the limb in one-side hip dislocation by 3.2 ± 0.8 (95% CI 2.8–4.0 cm), shortening of the limb by 3 cm persisted in all patients with one-side hip dislocation. In 37 patients (43 joints) podographic examination revealed restoration of rhythmic walking and longer single-support time.

Conclusion. The suggested method of treatment of high congenital hip dislocation is an effective and minimally invasive method of stabilization of the hip joint in adolescents and adults. We discuss the question of possible reconstructive surgeries with preserved own bone structures in young patients aged 14 to 30 years, creating of bone mass in hip joint area for further joint replacement.

Keywords: congenital hip dislocation in adolescents and adults, lengthening osteotomy of the thigh, stabilization of the hip joint.

For citation: Abakarov A.A., Abakarov A.A. Justification of a new method of alternative treatment of high congenital hip dislocations in adolescents and adults. *Kazan medical journal*. 2018; 99 (6): 1009–1015. DOI: 10.17816/KMJ2018-1009.

По данным Санкт-Петербургского детского ортопедического научно-исследовательского института им. Г.И. Турнера, врожденный вывих бедра (ВВБ) встречается у 3–4 человек на 1 000 новорожденных [1]. В Республике Дагестан, где традиционно продолжается тугое пеленание, ВВБ встречается значительно чаще. По данным института им. Р.Р. Вредена [2], высокий врожденный вывих бедра у больных из Северо-Кавказского региона наблюдается в 2,8 раз чаще, чем у населения Северо-Западного региона или средней полосы РФ.

Лечение врожденного вывиха бедра у подростков и взрослых остается одной из самых сложных проблем современной ортопедии [3–7]. Внутрисуставные вмешательства с остеотомией таза и с укорачивающей остеотомией бедра у взрослых приводят к тяжелой инвалидности из-за развития раннего коксартроза [8, 9]. Выраженность дегенеративно-дистрофических изменений анатомических структур тазобедренного сустава у подростков ограничивает показания к внутрисуставным вмешательствам. Установлено, что у подростков после внутрисуставных вмешательств в ближайшем послеоперационном периоде развивается коксартроз с контрактурами суставов. Однако современная ортопедия подросткового возраста при высоком вывихе бедра предлагает сочетать открытое вправление вывиха бедра с тройными остеотомиями таза. При маргинальном вывихе бедра предложена транспозиция неартроза вместе с головкой бедра в истинную вертлужную впадину [10] в сочетании с тройной остеотомией таза. Авторы отмечают, что у школьников старшего возраста результаты лечения вывиха бедра при оценке по Mac Ewen были значительно хуже. При лечении высокого врожденного вывиха бедра у детей старшего

возраста и подростков рекомендуются паллиативные оперативные вмешательства по типу остеотомии бедра и ацетабулопластики, навесов. Целью применяемых операций является необходимость отсрочить первичное эндопротезирование суставов у подростков и сохранить функции мышц нижних конечностей.

Поиск оптимального метода лечения ВВБ у взрослых в последние годы привел к внедрению тотального эндопротезирования тазобедренного сустава [11, 12]. Однако сами же авторы считают, что подобные операции возможны только после закрытия ростковых зон, имеют ограниченные показания, когда возможности реконструктивной хирургии полностью исчерпаны. На международной конференции ортопедов на основании изучения эпидемиологии коксартроза в республике Казахстан (2015 г.) проф. Н.Д. Батпенов с соавт. пришли к выводу о том, что эндопротезирование тазобедренного сустава у лиц моложе 30 лет не показано.

По нашему мнению, одним из рациональных вариантов лечения ВВБ является аппаратно-хирургическая методика паллиативных вмешательств, предложенная школой Г.А. Илизарова [13, 14], которая позволяет устранить хромоту и укорочение конечностей. Однако методика авторов нуждается в совершенствовании, поскольку цикл лечения занимает много времени, а процесс ношения аппарата внешней фиксации не удобен для пациента и чреват развитием в этот период ряда специфических осложнений.

За период с 1991 г. по 2010 г. под нашим наблюдением находился 101 больной (116 суставов) с высоким врожденным вывихом бедра (Growe IV) в возрасте от 14 до 30 лет (средний возраст $21,3 \pm 3,5$ лет). В абсолютном большинстве больные женского пола. До поступления в клинику 35 человек были подвергнуты

различного рода оперативным вмешательствам на тазобедренном суставе в детском возрасте. У 38 больных имелся двусторонний вывих бедра. Левосторонний вывих бедра встречался в четыре раза чаще, чем правосторонний.

При изучении рентгенограмм сформированный неоартроз над тазобедренным суставом выявлен в 21 случае (30,9%), у 38 (55,9%) — на середине крыла подвздошной кости и только у 9 больных — на краю вертлужной впадины (маргинальный вывих бедра). У остальных больных неоартроз был невыраженным. Укорочение конечности от 2 до 6 см выявлено у всех наблюдаемых больных. Больные подросткового возраста (14–18 лет) составляли 35 человек.

Биомеханическое обоснование разработанного метода лечения следующее. У здорового человека при вертикальном положении тела с опорой на обе нижние конечности вертикаль общего центра тяжести располагается на одном и том же расстоянии от центров обоих тазобедренных суставов. Вес тела человека при этом передается с таза на головки бедренных костей под углом примерно 45° . Согласно этой схеме вес тела (S) падает на общий центр массы тела (середина II-крестцового позвонка — точка T) и отсюда на оси вращения тазобедренных суставов (рис. 1).

Величина углов действия S_{1d} и S_{1s} соответствует шеечно-диафизарным углам бедренных костей. По отношению к биспинальной линии ось бедра располагается под углом 83° . Поэтому величина шеечно-диафизарного угла в норме равна в среднем $83^\circ + 45^\circ = 128^\circ$.

Если силу S_1 по законам физики разложить на два компонента (вертикальный P и горизонтальный H), то оба компонента имеют одинаковые величины и взаимно уравновешиваются.

При одностороннем врожденном вывихе бедра из-за уменьшения нагрузки на больную конечность вертикаль центра тяжести тела проходит ближе к тазобедренному суставу здоровой конечности [15]. Если разложить силу S на стороне головки вывихнутого бедра на две составляющие, то H окажется длиннее P .

Согласно биомеханическим исследованиям общий центр тяжести тела расположен на уровне крестцового позвонка S_2 на 7 см кпереди от мыса. Далее проекция его падает между медиальной лодыжкой и бугристостью ладьевидной кости на $45,5 \pm 0,8$ мм кпереди от голеностопного сустава и на середину расстояния между стопами [15]. При врожденном вывихе бедра центр тяжести смещается во фронтальной плоскости в сторону наиболее опорной конечности. Данные исследования заложены

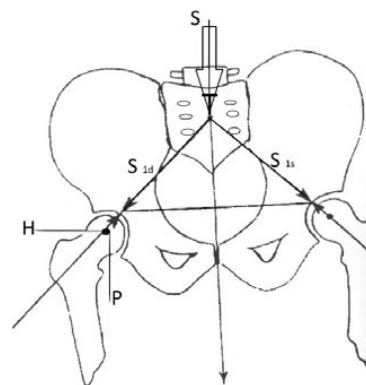


Рис. 1. Схематическое изображение распределения нагрузки на тазобедренные суставы

в основу нашей методики создания дополнительной точки опоры под таз.

При одноопорном времени на больную конечность установлено, что симптом Тренделенбурга продолжается до тех пор, пока бедро максимально не приблизится к тазовой кости. Расстояние «D» в результате приведения проксимального фрагмента до упора в одну из точек таза является «мертвой фазой» шага, характерной для больных с врожденным вывихом бедра. Ригидность окружающих сустав мягких тканей и достаточная сила ягодичных мышц предотвращает опрокидывание таза в горизонтальной плоскости.

При врожденном вывихе бедра с развившемся неоартрозом реконструктивно-хирургические вмешательства направлены на восстановление равновесия тела больного, уменьшение симптома Тренделенбурга. При обследовании пациента обращали особое внимание на одноопорное время и перенос веса тела на больную конечность. Этот же симптом проверяли в положении внутренней и наружной ротации конечности.

Биомеханической основой предложенной нами операции является выраженность хромоты больного. Установлено, что при врожденном вывихе бедра человек хромотает в течение одноопорного времени до тех пор, пока фрагмент бедра максимально не приблизится к тазу. Наша гипотеза заключается в следующем: если бедро больного заранее приблизить к тазу путем остеотомии и удлинить его одновременно, то проявления симптома Тренделенбурга исчезнут или уменьшатся в послеоперационном периоде. Значит, основным моментом операции является выбор уровня остеотомии.

Перед операцией пациенту сделали два рентгеновских снимка тазобедренного сустава. Первый снимок выполнялся в переднезадней

проекции в положении больного на спине и укладки конечностей в среднефизиологическое положение. На этом снимке определяли степень вывиха, выраженность неоартроза и характер взаимоотношений элементов тазобедренного сустава.

Второй снимок — в положении пациента с опорой на больную конечность, как при проверке симптома Тренделенбурга. Сравнивая оба снимка, определяли выраженность неоартроза, расположение малого вертела и степень выраженности симптома «продольного скольжения» головки бедра. На этом же снимке находили точку максимального приближения бедра к тазу.

Если мысленно провести линию от большого вертела по ходу диафиза бедра без нагрузки и с нагрузкой на конечность с ВВБ, то выясняется, что на втором снимке бедро приводится к тазу. При соединении этих линий к точке максимального приближения бедра к тазу (рис. 2) получается треугольник ABC: где АВ — середина диафиза бедра при физиологическом положении конечности, АС — середина диафиза бедра при полной нагрузке на стопу в одноопорном времени. Расстояние ВС указывает на точку максимального приближения бедра к тазу. Это расстояние «D» является «мертвой фазой» шага больного с ВВБ, что отсутствует при ходьбе у здоровых людей.

Установлено, что больной хромает до тех пор, пока одноопорное бедро максимально не приблизится к тазу. От длины расстояния ВС прямо пропорционально зависит степень хромоты: чем больше это расстояние, тем ярче выражен симптом Тренделенбурга. Развивая описанную выше идею, мы пришли к следующему заключению — «мертвую фазу» шага можно устранить путем одномоментной косой остеотомии бедра в меж- или подвертельной областях. Проксимальный конец бедра вальгизируется и смещается внутрь и вперед до тех пор, пока хирург не почувствует упругое сопротивление мягких тканей. Дистальный фрагмент устанавливается с ориентиром на центр головки бедра и одномоментным удлинением конечности на 3–4 см путем продольной тяги по линии остеотомии. При этом в проксимальном отделе бедра создается угол, открытый кнаружи и кзади. Заданное положение фрагментов фиксируется на ангулирующей наkostной лапчатой пластине.

Принципиальной разницей между известными ангулирующими остеотомиями и нашей методикой является сохранение биомеханической оси бедренной кости, что немаловажно иметь в виду при будущем эндопротезировании

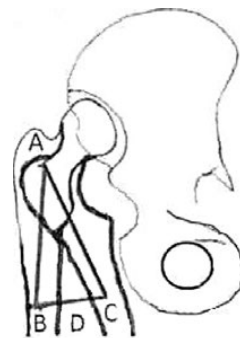

Рис. 2. Схематическое изображение положения бедренной кости по отношению к тазу при одноопорном времени ходьбы больного с выраженным вывихом бедра

тазобедренного сустава. Одновременно частично устраняется и разница в анатомической длине бедренных костей (Патент РФ № 2614101).

Методика операции следующая. Доступом Лангенбека от большого вертела по ходу оси бедра рассекаются кожа, подкожная жировая клетчатка, поверхностная фасция и поднадкостнично обнажается подвертельная область. Специальным проводником проводится пила Джигли вокруг бедренной кости на три сантиметра ниже намеченной точки остеотомии. Производится пересечение бедра на половину его диаметра, затем долотом или вибропилой — остеотомия наружной кортикальной части косо сверху вниз и снаружи кнутри до встречи с предыдущей линией кортикотомии. Получают два фрагмента бедра с косой линией излома в межвертельной и подвертельной областях. За малым вертелом желобоватым долотом производится выемка, куда с помощью ложки-направителя внедряется проксимальный конец дистального отломка. Однозубым крючком смещается проксимальный конец бедра максимально вниз и вперед и по показаниям под углом до 20°. Путем приведения дистальной части бедра восстанавливается биомеханическая ось конечности. Заданное положение конечности фиксируется на пластинке нашей конструкции. Рана дренируется и зашивается наглухо капроном (рис. 3-а, б, в).

Формируется угол 140–150° к продольной оси бедра, открытый кнаружи, а проксимальный конец максимально приближается к тазу и разворачивается по отношению к сагиттальной плоскости в пределах 20°. Абсолютная длина бедра увеличивается на 3–4 см. Средний срок стационарного лечения составляет 15–20 дней. Восстановительное лечение и ЛФК суставов начинается через 7 дней после

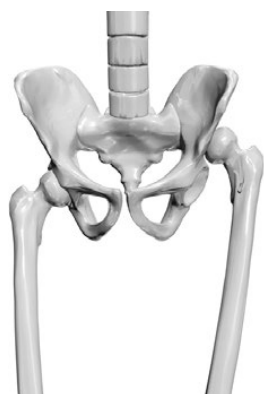

Рис. 3-а. Высокий врожденный вывих левого бедра

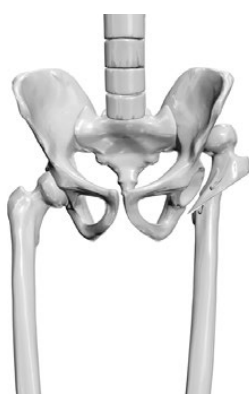

Рис. 3-б. Схематическое изображение новой методики удлиняющей опорной остеотомии левого бедра



Рис. 3-в. Схематическое изображение методики фиксации фрагментов левой бедренной кости

операции и продолжается в амбулаторных условиях. Нагрузка на конечность разрешается через 2,5–3 мес. после операции.

Известен способ лечения высокого врожденного вывиха бедра у подростков по методике Паавилайнен [11] с укорачивающей остеотомией бедра и эндопротезированием сустава. Методика автора на большом клиническом материале внедрена в Российском НИИ травматологии и ортопедии [2]. Эндопротезирование тазобедренного сустава при высоком вывихе бедра приводит к различным осложнениям (до 33%). Плохие результаты лечения по шкале Харриса получены у 19,8% оперированных больных, повторные операции потребовались в 8,3%, ложные суставы большого вертела выявлены в 7,2%, поздние осложнения — в 16,7%. Авторы считают, что компенсаторные механизмы тазобедренного сустава истощаются у молодых больных, что не позволяет получить хорошие результаты лечения.

Известен также способ лечения высокого врожденного вывиха бедра путем ангилирующей остеотомии. Основная идея авторов из школы Илизарова направлена на образование точки опоры в седалищной кости таза по методике Шанца. При смещении отломков после остеотомии бедра создается дополнительное укорочение конечности. Для устранения укорочения бедра и восстановления биомеханической оси конечности авторы предлагают произвести остеотомию в нижней трети бедра с постепенным его удлинением. При этом создается S-образная деформация бедра, препятствующая эндопротезированию тазобедренного сустава, хотя результаты лечения были относительно удовлетворительными. Ряд авторов не рекомендуют двойную остеотомию

бедра при лечении ВВВ у подростков и взрослых из-за технических сложностей во время вторичных эндопротезирований тазобедренного сустава [3].

Выход из создавшейся ситуации найден авторами настоящей статьи в 1985 г. В основу методики создания опоры под таз был положен новый биомеханический принцип. Последний заключается в том, что при врожденном вывихе бедра человек хромает до тех пор, пока бедро максимально не приблизится к одной из точек таза. Чем дальше это расстояние до таза, тем сильнее выражен симптом Тренделенбурга. Мы предложили заранее устранить расстояние между бедром и тазом путем создания регенерата в межвертельной области и утолщения бедра [8].

В последующем нами было предложено использовать тот же принцип создания дополнительной точки опоры под таз, но уже путем одномоментного устранения расстояния между тазом и бедром.

Одним из серьезных вопросов при планировании операции, особенно при одностороннем вывихе бедра, являлось устранение укорочения оперируемой конечности. Сама вальгизация верхнего конца бедра не только изменяла площадь контактного воздействия сочленяемых поверхностей, но и устраняла «продольное скольжение» головки бедра и удлиняла анатомическую длину бедра на 2,0–2,5 см, также удавалось устранить укорочение на 1,0–1,5 см за счет косой остеотомии в межвертельной области бедра. Таким образом, максимальное удлинение конечности составляло $3,2 \pm 0,8$ (95%, ДИ от 2,8 до 4,0 см) при оптимальной величине удлинения 3,5 см.

Динамическое наблюдение за больными в течение 15 лет показало, что меняется структура

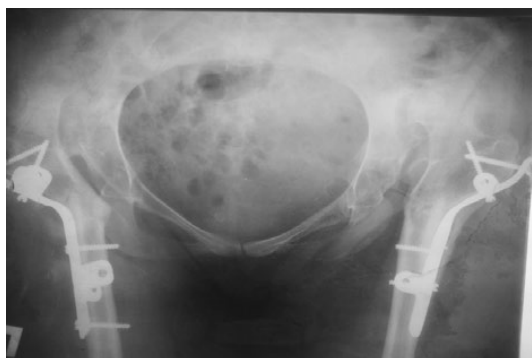

Рис. 4-а. Рентгенограмма больной с врожденным вывихом бедра после операции

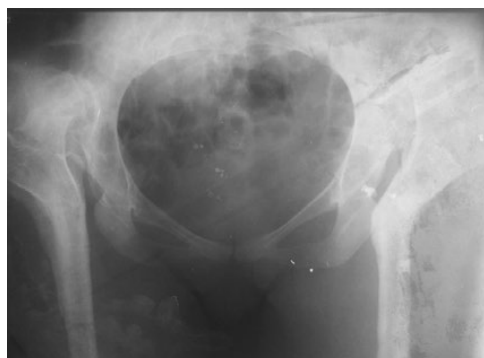

Рис. 4-б. Рентгенограмма после удаления металлоконструкции через 10 лет после операции

тазовой кости при создании точки опоры на передненижний край вертлужной впадины, исчезают проявления локального остеопороза, нарастает структура костной массы таза.

Эффективность нашей разработки подтверждена результатами лечения 56 пациентов со сроками наблюдения до 15 лет. Получены удовлетворительные клиничко-функциональные результаты: полностью устранена хромота у 19 больных (26 суставов), сохранился слабоболожительный симптом Тренделенбурга у 37 пациентов (43 сустава). Ни в одном случае не было нагноения послеоперационной раны или перелома металлоконструкции. У трех пациентов значительно уменьшился болевой синдром, хотя сохранялась выраженная хромота, что связано с неправильно выбранной точкой опоры под таз. Во всех наблюдениях нам удалось обойтись без конфликта с седалищным и бедренным нервами. Вальгизированное положение верхнего конца бедра и косая линия межвертельной остеотомии позволяли максимально удлинить конечность — до 4 см.

Продолжается изучение отдаленных результатов лечения по методике Харриса, и данные, полученные после статистической обработки, будут опубликованы в следующем сообщении. К настоящему времени мы располагаем данными о 69,5% удовлетворительных и хороших отдаленных результатах лечения.

В качестве примера приводим выписку из истории болезни № 2-309, больная А., 19 лет, с диагнозом «двусторонний врожденный вывих бедра». Ранее не лечилась. Оперирована по методике автора в 2005 г. и 2006 г. Контрольный осмотр выполнен через 10 лет (рис. 4-а, б).

Результатом лечения довольна. Не хромотает, болей в тазобедренных суставах не ощущает, симптом Тренделенбурга отрицательный. Длина нижних конечностей одинаковая. Функция

суставов нижних конечностей в прежнем дооперационном объеме.

ВЫВОДЫ

Предложенный нами способ лечения позволяет улучшить стабильность тазобедренного сустава, походку пациента.

Метод позволяет отсрочить проведение радикального вмешательства (эндопротезирования), что значительно сокращает риск реэндопротезирования тазобедренного сустава у молодых пациентов.

Эффективность метода подтверждена отдаленными наблюдениями, где в 79,5% получены хорошие и удовлетворительные результаты лечения.

Авторы заявляют об отсутствии конфликта интересов по представленной статье.

ЛИТЕРАТУРА

1. Камоско М.М., Поздникин И.Ю. *Врожденный вывих бедра (травматология и ортопедия детского и подросткового возраста)*. М.: ГЭОТАР-Медиа, 2017; с. 53–67. [Kamosko M.M., Pozdnikin I.Yu. *Vrozhdennyi vyvikh bedra (travmatologiya i ortopediya detskogo i podrostkovogo vozrasta)*. (Congenital dislocation of the hip (traumatologiya i ortopediya detskogo i podrostkovogo vozrasta). Moscow: GEOTAR-Media, 2017; p. 53–67. (In Russ.)]
2. Тихилов Р.М., Мазуренко А.В., Шубняков И.И. и др. Результаты эндопротезирования тазобедренного сустава с укорачивающей остеотомией по методике Т. Paavillainen при полном вывихе бедра. *Травматология и ортопедия России*. 2014; (1): 5–15. [Tikhilov R.M., Mazurenko A.V., Shubnyakov I.I., et al. Results of hip arthroplasty with shortening osteotomy by T. Paavillainen technique for full hip dislocation. *Travmatologiya i ortopediya Rossii*. 2014; (1): 5–15. (In Russ.)] DOI: 10.21823/2311-2905-2014-0-1-5-15.
3. Ахтямов И.Ф. и соавт. *Заболевания тазобедренного сустава у детей (диагностика и хирургическое*

лечение). Казань, 2008; 443 с. [Akhtyamov I.F., et al. *Zabolevaniya tazobedrennogo sustava u detey (diagnostika i khirurgicheskoe lechenie)*. (Diseases of the hip joint in children (diagnosis and surgical treatment.) Kazan, 2008; 443 p. (In Russ.)]

4. Ежов Ю.И., Петрушков К.Н., Ежов И.Ю. *Оперативное лечение больных с дегенеративно-дистрофическими заболеваниями тазобедренного сустава. Травматология и ортопедия XXI века*. М.: ОАО «Изд-во «Медицина», 2006; 425 с. [Ezhov Yu.I., Petrushkov K.N., Ezhov I.Yu. *Operativnoe lechenie bol'nykh s degenerativno-distroficheskimi zabolevaniyami tazobedrennogo sustava. Travmatologiya i ortopediya XXI veka*. (Operative treatment of patients with degenerative-dystrophic diseases of the hip joint. *Travmatologiya i ortopediya XXI veka*.) Moscow: ОАО «Izdatel'stvo «Meditsina», 2006; 425 p. (In Russ.)]

5. Илизаров Г.А. Реконструкция бедренной кости по Илизарову в лечении деформирующего артроза тазобедренного сустава. *Ортопедия, травматология и протезирование*. 1988; (6): 10–13. [Ilizarov G.A. Hip reconstruction by Ilizarov in the treatment of deforming arthrosis of the hip joint. *Ortopediya, travmatologiya i protezirovaniye*. 1988; (6): 10–13. (In Russ.)]

6. Мирзоева И.И., Гончарова М.Н., Тихоненков Е.С. *Оперативное лечение врожденного вывиха бедра у детей*. Л.: Медицина, 1976; 230 с. [Mirzoeva I.I., Goncharova M.N., Tikhonenkov E.S. *Operativnoe lechenie vrozhdenного vyvikhа bedra u detey*. (Operative treatment of congenital dislocation of the femur in children.) Leningrad: Meditsina, 1976; 230 p. (In Russ.)]

7. Catterall A. Congenital dislocation of the hip: the indications and technique for open reduction. *Acta Orthop. Belg.* 1990; 56 (1 Pt. B): 229–231.

8. Абакаров А.А. *Хирургическое лечение врожденного вывиха бедра*. Махачкала, 2012; 180 с. [Abakarov A.A. *Khirurgicheskoe lechenie vrozhdenного vyvikhа bedra*. (Surgical treatment of congenital hip dislocation.) Makhachkala, 2012; 180 p. (In Russ.)]

9. Böhm P., Brzuske A. Salter innominate osteotomy for the treatment of developmental dysplasia of the hip in children: results of seventy-three consecutive osteotomies after twenty-six to thirty-five years of follow-up. *J. Bone. Joint. Surg. Am.* 2002; 84-A (2): 178–186. PMID: 11861722.

10. Камоско М.М., Басков В.Е. Способ реконструкции вертлужной впадины при дисплазии тазобедренного сустава. *Патент на изобретение РФ № 2311885. Бюллетень от 10.12.2007 № 34*. [Kamosko M.M., Baskov V.E. Method of reconstruction of the acetabulum with dysplasia of the hip joint. Patent for invention RF No 2311885. Bulletin issued on 10.12.2007. (In Russ.)]

11. Paavilainen T. Total hip replacement for developmental dysplasia of the hip. *Acta Orthop. Scand.* 1997; 68: 77–84. DOI: 10.3109/17453679709003983.

12. Неверов В.А., Закари С.М. *Ревизионное эндопротезирование тазобедренного сустава*. СПб.: Образование, 1997; 101 с. [Neverov V.A., Zakari S.M. *Revizionnoe endoprotezirovaniye tazobedrennogo sustava*. (Revision endoprosthesis replacement of the hip joint.) Saint Petersburg: Obrazovanie, 1997; 101 p. (In Russ.)]

13. Шевцов В.И., Макушин В.Д., Тепленький М.П., Атманский И.А. *Лечение врожденного вывиха бедра*. Курган, 2006; 1000 с. [Shevtsov V.I., Makushin V.D., Teplenny M.P., Atmanskij I.A. *Lechenie vrozhdenного vyvikhа bedra*. (Treatment of congenital dislocation of the thigh.) Kurgan, 2006; 1000 p. (In Russ.)]

14. Lnan M. *One-stage treatment of congenital dislocation of hip in older children*. Ed. by M. Lnan, K. Ertem, A. Harma, B. German. Congress of the ASALM international final programme and abstract book. Istanbul, 2004; 347 p.

15. Николаев Л.П. *Руководство по биомеханике в применении к ортопедии, травматологии и протезированию*. Киев, 1950; 88 с. [Nikolaev L.P. *Rukovodstvo po biomekhanike v primenenii k ortopedii, travmatologii i protezirovaniyu*. (Guide to biomechanics in application to orthopedics, traumatology and prosthetics.) Kiev, 1950; 88 p. (In Russ.)]