причем 39 страдали вторичным бесплодием (у 33 женщин оно возникло после предшествовавшего искусственного прерывания беременности). Все пациентки имели регулярный двухфазный ритм менструального цикла длительностью от 21 до 35 дней. Время появления, становления менструальной функции у наших больных было таким же, как у здоровых женщин, но обращало на себя внимание увеличение дней менструации (6,3±0,4 дня), а также наличие незначительных мажущих кровянистых выделений из половых путей до и после менструации. Принимая во внимание эти данные, у 12 женщин мы предположили наличие наружного эндометриоза. Из гинекологических заболеваний в анамнезе 34 пациенток были хронические сальпингоофориты, по поводу чего они неоднократно получали массивную противовоспалительную терапию (включая и антибактериальную). Трубный и мужской факторы бесплодия были исключены.

В результате обследования возможные причинные факторы были установлены у 94% больных (у 6% из общего числа обследованных и у 9% из числа пациенток с бесплодием неясного генеза причинные факторы не выявлены). Наиболее часто при бесплодии неясного генеза мы обнаруживали наружный эндометриоз, однако причина бесплодия при этой патологии была обусловлена нарушениями процесса выхода яйцеклетки, в частности ЛНФ-синдромом, а также расстройствами происходящей овуляции.

Таким образом, поэтапное комплексное обследование женщин, страдающих бесплодием неясного генеза, поможет выяснить некоторые нерешенные вопросы патогенеза подобного нарушения репродуктивной функции и обосновать принципы рациональной терапии таких больных.

УДК 616.211/.232—003.6—089.878—053.5

С. Н. Николаев, В. П. Савадеров (Чебоксары). К методике удаления инородных тел из дыхательных путей

Попадание, локализация инородных тел и возникающие затем изменения в тканях и различные осложнения в детском возрасте имеют определенные особенности, и порой это представляется «очевидным-невероятным». Нередко лечебная тактика требует индивидуального подхода. Представляет интерес случай извлечения инородного тела из правого межуточного бронха.

Е., 14 лет, житель села одного из районов Чувашии, поступил 9/X 1979 г. в детское хирургическое отделение Республиканской клинической больницы без предъявления жалоб, в хорошем состоянии с диагнозом: инородное тело в правом главном бронхе.

В мае 1978 г. мальчик, перекатывая языком во рту металлическую пружинку, нечаянно проглотил ее. Два дня следил за отхождением пружинки при дефекациях. Отхождения не отметил и через 2 дня забыл о случившемся. Через 2 нед появился кашель с гнойной мокротой и сгустками крови. За помощью обратился к фельдшеру по месту жительства только в июле 1978 г., так как общее состояние до этого оставалось хорошим. Фельдшером было назначено амбулаторное лечение (микстура, таблетки от кашля). Состояние улучшилось, кашля не стало. В последующем кашель вновь возникал на несколько дней без ухудшения общего состояния.

Зимой 1979 г. при профосмотре в школе никакой патологии не выявлено. В сентябре 1979 г. при флюорографическом обследовании школьников у мальчика было обнаружено инородное тело в проекции правого главного бронха (рис. 1), что послужило поводом для его направления в наше отделение.

Рис. 1. Рентгенограмма Е., 14 лет. В правом главном бронхе — металлическая пружинка размером 20×7 мм.

При обследовании в отделении патологии со стороны других органов и систем не выявлено. Физическое развитие мальчика определено хорошим и соответствующим возрасту.

11/X 1979 г. произведена поднаркозная бронхоскопия (С. Н. Николаев). В трахее обнаружены слизисто-гнойные выделения в умеренном количестве. В левом бронхиальном дереве изменений не выявлено. В правом главном бронхе — разкая гиперемия и отечность слизистой. На уровне межуточного бронха видно инородное тело — металлическая пружинка, в середину которой между витками пролабирует гиперемированная слизистая. С учетом хода последующих витков конхотомом пружина захвачена за верхний виток и вывинчивающим вращением удалена. Возникшее незначительное кровотечение из слизистой легко остановлено тампоном, смоченным 10% раствором хлористого кальция. В этот бронх введено 250 мг канамицина в 10 мл 0,25% раствора новокаина и 25 мг гидрокортизона. В последующие 2 дня состояние больного оставалось хорошим, кашля не было, жалоб не предъявлял.

16/X 1979 г. произведена контрольная поднаркозная

бронхоскопия, при которой (на месте нахождения пружины) отмечены гиперемия и отечность слизистой. Проведены туалет бронха с введением канамицина и электрофорез йодистого калия и меди на грудную клетку, назначена аэрозольная ингаляция канамицина и бронхолитиков.

26/X 1979 г. предпринята вторая контрольная бронхоскопия. В просвете бронха выделений нет, но на уровне нахождения инородного тела грануляционная ткань суживает просвет бронхов (проводился только металлический катетер бронхоскопа диаметром 3 мм).

С целью выявления ателектатических бронхоэктазов произведена попытка селективной бронхографии средней и нижней долей. Бронхи не контрастируются (рис. 2), а контрастная масса забрасывается в левое бронхиальное дерево. Осуществлена аспирация контрастной массы с последующим введением антибиотиков.

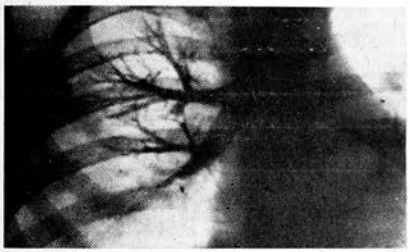

Рис. 2. Бронхограмма через 15 дней после извлечения пружины. В нижнедолевом бронхе контрастная масса отсутствует.

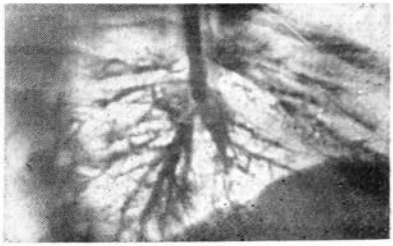

Рис. 3. Бронхограмма через 2,5 года. Патологии нет.

29/X 1979 г. мальчик был выписан с рекомендацией пройти контрольное обследование через 6—7 нед. Самостоятельно на обследование не явился. Через 2,5 года, в апреле 1982 г., вызван для контрольного обследования. Жалоб не предъявляет. Кашля нет.

При бронхоскопии и бронхографии со стороны бронхиального дерева патологии не выявлено (рис. 3).

В ПОМОЩЬ ПРАКТИЧЕСКОМУ ВРАЧУ

УДК 616.24—006.6—073.75

РЕНТГЕНОМОРФОЛОГИЧЕСКАЯ ДИАГНОСТИКА ОНКОЛОГИЧЕСКИХ ЗАБОЛЕВАНИЙ ОРГАНОВ ГРУДНОЙ КЛЕТКИ

А. Я. Логинова, А. П. Максимов, В. Ю. Муравьев, Г. Н. Хайрутдинова

Кафедра рентгенологии и радиологии (зав.— проф. Г. И. Володина) Казанского ГИДУВа им. В. И. Ленина и Республиканский онкологический диспансер (главврач — А. К. Мухамедьярова)

Реферат. Представлен анализ комплексного клинико-рентгенологического обследования (рентгеноскопии, рентгенографии, томографии, бронхографии, бронхоскопии) 64 больных с заболеваниями легких и средостения в сочетании с трансторакальной аспирационной биопсией. Отмечены детали методики обследования. Четкие результаты пункции получены в 70,3%. Методика проста и может быть рекомендована для широкого применения в торакальных отделениях.

Ключевые слова: опухоль легкого, трансторакальная аспирационная биопсия, рентгенодиагностика.

1 таблица. 1 иллюстрация. Библиография: 1 название.

Общеизвестны трудности рентгенодиагностики многочисленных шаровидных образований, располагающихся в легком, плевре и средостении. В онкологической практике решение вопроса о морфологической природе, точной локализации процесса и его распространенности имеет принципиальное значение. В зависимости от перечисленных характеристик новообразования определяется тактика лечения.