

лящи, а также с нарушениями в паренхиматозных органах, которые сопровождают длительные нагноительные заболевания.

После хирургического лечения у всех обследованных больных сокращалось время свертывания крови, уменьшалось время рекальцификации как богатой, так и бедной тромбоцитами плазмы, увеличивалась тромбопластиновая активность плазмы и тромбоцитов, несколько снижалась антигепариновая активность плазменных и тромбоцитарных факторов, возрастала фибриназная активность плазмы и кровяных пластинок, активизировался фибринолиз (в основном за счет повышения фибринолитической активности тромбоцитов), усугублялась тромбоцитопения, усиливалась динамическая функция тромбоцитов.

Наши исследования показали, что в раннем послеоперационном периоде у больных могут возникнуть как тромбозы (за счет повышения тромбопластической активности, усиления фибриназной активности и динамической функции тромбоцитов), так и геморрагии (за счет активации фибринолиза и тромбоцитопении). Во время операций у всех больных мы отмечали повышенную кровоточивость, что требовало особого тщательного гемостаза. Несмотря на это, у 15 больных наблюдались послеоперационные капиллярные кровотечения, которые были вовремя диагностированы и ликвидированы.

Следовательно, для хронического гематогенного остеомиелита вне обострения характерны гипокоагуляционный синдром, тромбоцитопения и ослабление динамической функции тромбоцитов. Оперативное вмешательство при хроническом остеомиелите повышает активность плазмы и тромбоцитов, усиливает фибринолиз, вызывает тромбоцитопению, что может привести в послеоперационном периоде к тромбогеморрагическим осложнениям.

УДК 616.12—008.318—053.2—073.97

#### А. М. Мамиш, Н. Е. Бурба (Казань). О парасистолии у детей

За последние годы возрос интерес к парасистолии у детей, поскольку эта форма аритмии встречается значительно чаще, чем предполагалось. Парасистолия является самостоятельным видом аритмии с активностью эктопического центра. Диагностика парасистолии возможно только при электрокардиографическом исследовании. ЭКГ-признаки парасистолии характеризуются вариацией предэктопических интервалов, наличием общего временного делителя для межэктопических интервалов и сливных комплексов. Парасистолия сочетается с различными аритмиями, но чаще всего с экстрасистолией. Электрокардиографическая диагностика парасистолии у детей осложняется нерегулярностью синусового ритма и физиологическими особенностями частоты ритма согласно возрастным группам. Практически особенно трудна дифференциальная диагностика между парасистолией и экстрасистолией и в некоторых случаях возможна лишь с помощью функциональных проб.

Приводим 5 детских электрокардиограмм, на которых регистрируется желудочковая парасистолия.

3., 8 лет (рис. 1). На ЭКГ, представленной во II отведении, регистрируется желудочковая парасистолия. Комплексы QRS 1, 3, 6, 8, 10, 12, 13, 15-й — синусовые, QRS 2, 5, 7, 9, 11, 14, 16-й — эктопические. Длительность интервалов R—R, 1—2, 4—5, 6—7, 8—9, 10—11, 13—14, 15—16 равна 0,70 с, 0,40 с, 0,40 с, 0,48 с, 0,62 с, 0,46 с, 0,52 с. Анализ ЭКГ показал выраженное расхождение в ритме между синусовыми и эктопическими импульсами, то есть отсутствие конкретного предэктопического интервала.

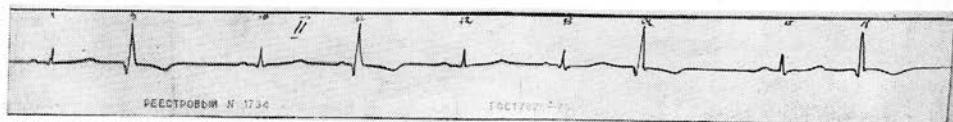
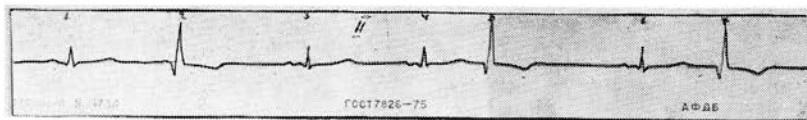


Рис. 1.

Г., 3 лет (рис. 2). На ЭКГ в  $V_6$  регистрируется желудочковая парасистолия. Комплексы 1, 2, 4, 5, 7, 8, 10, 11-й — синусовые, QRS 3, 6, 9-й — эктопические. Длительность интервалов R—R, 3—6—9, R—R, 2—3, 5—6, 8—9 равна 0,30 с, 0,35 с, 0,45 с.

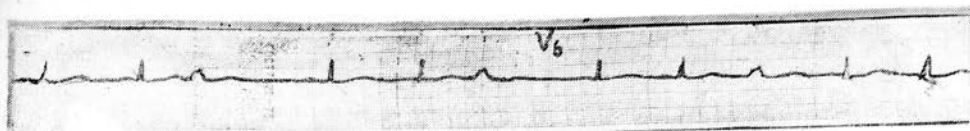


Рис. 2.

К., 7 лет (рис. 3). На ЭКГ в  $V_2$  регистрируется желудочковая парасистолия. Комплексы 1, 2, 4, 5, 7-й— синусовые, QRS 3, 6-й— эктопические, QRS 6—сливной удар. Длительность интервалов R—R, 2—3, 5—6 равна 0,35 с, 0,45 с.




Рис. 3.

М., 11 лет (рис. 4). На ЭКГ в  $V_5$  регистрируется желудочковая парасистолия. Комплексы 1, 3, 4, 6-й— синусовые, QRS 2, 5, 7-й— эктопические, QRS 7-й—сливной удар. Длительность интервалов R—R, 4—5, 6—7 равна 0,40 с, 0,60 с.

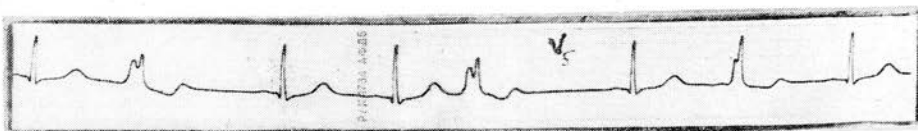


Рис. 4.

К., 6 лет (рис. 5). На ЭКГ в I и avF отведениях на фоне WPW регистрируется желудочковая парасистолия. В отведениях I 1, 2, 4, 5-й и в avF 1, 4, 5, 8, 9-й— синусовые комплексы. Длительность PQ равна 0,08 с, выражена волна дельта ( $\Delta$ ) и длительность QRS равна 0,11 с. В I отведении 3-й комплекс и в avF 2, 3, 6, 7-й— эктопические, исходящие из желудочка. В avF и QRS 3, 7-й—сливные удары. Интервалы R—R в I отведении 2—3, в avF 1—2, 2—3, 5—6, 6—7. Их длительность равна 0,40 с, 0,40 с, 0,94 с, 0,40 с, 0,90 с.

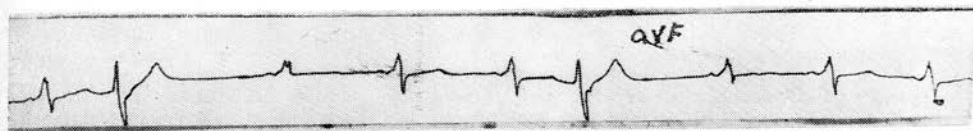
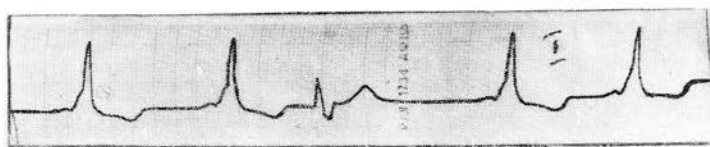


Рис. 5.

Из приведенных выше пяти случаев двое детей находились под наблюдением в стационаре, трое в поликлиниках. ЭКГ-исследования проводились на кафедре функциональной диагностики ГИДУВа, в момент исследования большие жалобы не предъявляли. В анамнезе у всех больных указан перенесенный миокардит.

С учетом высокой активности эктопического центра при парасистолии поиск и индивидуальный подбор антиаритмических препаратов в настоящее время являются актуальными задачами, особенно в плане лечения детей.