

О ПРОИСХОЖДЕНИИ И ХИРУРГИЧЕСКОМ ЛЕЧЕНИИ СОЛИТАРНЫХ КОСТНЫХ КИСТ У ДЕТЕЙ

М. Г. Григорьев, А. А. Абакаров

Горьковский НИИ травматологии (директор — заслуж. деят. науки РСФСР проф. М. Г. Григорьев)

Горьковский НИИТО располагает наблюдениями за 205 детьми (возраст — 2—16 лет) с костными кистами, составившими 61% всех доброкачественных опухолей у больных детского возраста, леченных в институте. Соотношение мальчиков и девочек составляло 3 : 1. Кисты чаще всего локализовались в метафизе плечевой кости (114 чел.) и верхней трети бедра (60). Наиболее подвержены заболеванию были дети в возрасте 10—13 лет.

В связи с дискуссией по поводу генеза костных кист мы вновь тщательно просмотрели клинико-рентгенологические и морфологические данные 173 больных, леченных в институте. Из них у 32 была типичная картина остеобластокластомы, а у остальных больных генез кист остался неясным.

Во время пункционных биопсий или операций мы находили в полости кист жидкость соломенно-желтого цвета. Стенки кист были выстланы тканью бледно-серого цвета, выделялись выемки и выступы, которые на рентгенограмме имели вид ячеистой структуры. У 17 больных в полости кисты обнаружили алую кровь. Чаще всего это касалось кист, расположенных в диафизе плечевой кости, костях таза и стопы и отличавшихся эксцентрическим ростом и более активным течением.

Многолетние наблюдения и опыт хирургического лечения костных кист, их рецидивов убедили нас в том, что генез их может быть различным. В 15,6% причиной кист являлась подтвержденная гистологически остеобластокластома, в удаленном сегменте кости находили характерную бурую ткань. Таким образом, наши данные подтверждают известный тезис М. В. Волкова и соавт. (1980), согласно которому кисты в костях могут развиваться и на почве остеобластокластом.

Солитарные костные кисты, на наш взгляд, не имеют опухолевого генеза. Их происхождение связано с дисплазией ростковой зоны, которая в период активного роста ребенка воспроизводит незрелые костные клетки. Разрастание в метафизарном отделе кости соединительной ткани, характеризующейся слабой остеобластической активностью, приводит к появлению полости. По мере активного роста ребенка эта полость расширяется за счет накопления волокнистой ткани и увеличивается в длину, что снижает механическую прочность кости и вызывает патологический перелом.

В процессе операции мы всегда отмечали, что в мелких по размерам солитарных кистах волокнистой ткани больше, чем в сформировавшихся больших. По данным гистологических исследований, мягкотканная выстилка костной кисты состоит из незрелых костных трабекул, волокнистой ткани, остеобластов и остеокластов. Источником незрелых костных трабекул, по нашему мнению, является диспластическая ростковая зона.

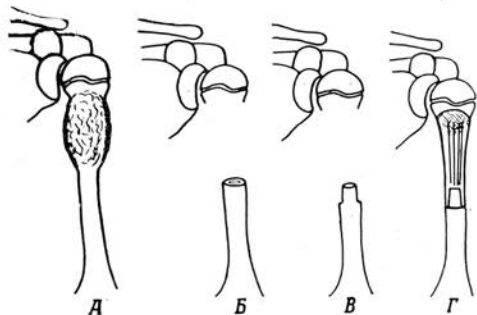
Как показали наблюдения, волокнистая ткань в мелких по размерам солитарных кистах преобразуется в костную под влиянием раздражителей (патологического перелома, рентгеновского облучения, инъекции в полость кист сухой плазмы, крови и т. д.). Однако применение последних не всегда способствует излечению больного.

При операциях по поводу солитарных костных кист, особенно расположенных непосредственно в области ростковой зоны, мы отмечали мелкие выемки-фасетки на эпифизарной пластинке. Кроме того, у 16 (12,7%) больных выявлена асимметрия конечности на 1—3 см за счет отставания в росте пораженного сегмента. Если рассматривать солитарную костную кисту как результат гиперваскуляризации околоростковой метафизарной зоны [1], то остается неясным генез укорочения конечности. Гиперваскуляризация околоростковой метафизарной пластинки, наоборот, должна привести к удлинению пораженного сегмента конечности. При сегментарной резекции пораженной кости с обнажением метафизарной ростковой пластинки и замещением дефекта консервированным аллотрансплантатом удалялась зона гиперваскуляризации, однако костная киста у всех 4 больных возникла вновь. Поэтому мы считаем, что основная причина развития костных кист связана с дисплазией ростковой эпифизарной пластинки, а нарушение кровообращения носит вторичный характер, что подтверждается и случаями рецидива костных солитарных кист, расположенных непосредственно у ростковой зоны (4 чел.).

Функциональная дисплазия ростковой зоны проявлялась именно в период активного роста ребенка. С завершением этого периода функция ростковой зоны восстанавливается, киста трансформируется из активной в пассивную и, не изменяясь в размерах, мигрирует в сторону диафиза.

При хирургическом лечении солитарных кист мы полностью отказались от их

выскабливания, так как после него в 45% случаев возникали рецидивы. В начале 70-х годов стали шире применять сегментарную резекцию пораженной кости и замещение дефекта массивным аллотрансплантатом с продольными распилами (консервированную кость освобождали от мягких тканей и костного мозга, которые производили электропилы в средней части кости на расстоянии 5 мм друг от друга, оставляя по краям два широких поля по 20 мм. Целые концы кости соединяли с материнской костью методом телескопического вхождения (см. рис.), который позволяет использовать положительные качества цельного и расщепленного трансплантатов. Прочная фиксация трансплантата с материнской костью, его расщепление для врастания сосудов способствовали равномерной перестройке и восстановлению органотипического регенератора на месте трансплантации. По данной методике были оперированы 62 больных с хорошими отдаленными исходами.



Способ замещения обширных дефектов длинных трубчатых костей: А — схематически изображена костная киста плечевой кости; Б — удален пораженный сегмент кости; В — конец дистального фрагмента материнской кости обработан цилиндрическими фрезами; Г — дефект кости замещен массивным аллотрансплантатом с продольными распилами.

В последние годы мы убедились, что костные кисты хорошо излечиваются и при резекции пораженной кости изнутри. Мы стараемся сохранить хотя бы одну из стенок кости, резецировав пораженную часть с помощью долот и электрофрез различных форм. Дефект кости заполняем кортикальными аллотрансплантатами по типу «вязанки хвороста» (48 операций). При краевых резекциях этот способ костной пластики значительно облегчает восполнение дефекта, ускоряет операцию и способствует восстановлению органотипического регенерата на месте трансплантации. При сегментарных резекциях методом выбора считаем способ замещения дефекта кости массивным анатомически аналогичным аллотрансплантатом с продольными распилами.

ЛИТЕРАТУРА

Волков М. В., Климова М. К., Лаврищева Г. И. и др. Проблема диагностики кист костей. Материалы VIII съезда травматологов-ортопедов УССР. Киев, Здоров'я. 1980.

Поступила 27 апреля 1983 г.

УДК 616.71—018.46—002—053.3—089.8

ИНЪЕКЦИОННОЕ ПЛОМБИРОВАНИЕ КОСТНЫМ МИКСТОМ КИСТОЗНЫХ КОСТНЫХ ПОЛОСТЕЙ У ДЕТЕЙ И ПОДРОСТКОВ

В. С. Муругов

Кафедра травматологии и ортопедии (зав.—заслуж. деят. науки ТАССР проф. А. Л. Латыпов) Казанского института усовершенствования врачей им В. И. Ленина

Проблему лечения костных кист у детей и подростков еще нельзя считать полностью решенной, поскольку это заболевание занимает значительное место в ортопедической практике. В отношении этиопатогенеза и самой природы костных кист