

## ПАТОМОРФОЛОГИЧЕСКИЕ АСПЕКТЫ ПЛАЦЕНТАРНОЙ НЕДОСТАТОЧНОСТИ ПРИ ХЛАМИДИЙНОЙ И МИКОПЛАЗМЕННОЙ ИНФЕКЦИИ

*В.П. Нефедов, Л.И. Мальцева, Т.П. Зефирова, Л.А. Валиуллина*

*Кафедра клинической и лабораторной диагностики (зав. — проф. А.П. Цибулькин),  
кафедра акушерства и гинекологии № 1 (зав. — проф. Л.И. Мальцева)  
Казанской государственной медицинской академии последипломного образования*

Значительную роль в перинатальной патологии плода играют инфекционные заболевания беременных. Особое место среди них занимают микоплазменные, уреоплазменные и хламидийные поражения урогенитального тракта [3, 4]. Микоплазменные и хламидийные плацентиты возникают преимущественно вследствие гематогенного инфицирования плаценты [5] и имеют общие морфологические черты, обусловленные особенностями внутриклеточной локализации размножающихся возбудителей [1]. К морфологическим проявлениям таких плацентитов относят вакуольную дистрофию хориального эпителия, характерную гигантоклеточную трансформацию клеточных структур плаценты, лимфоцитарные инфильтраты [2, 4]. Однако особенности морфогенеза поражений плаценты и патогенез плацентарной недостаточности при этих видах инфекционной патологии изучены недостаточно полно.

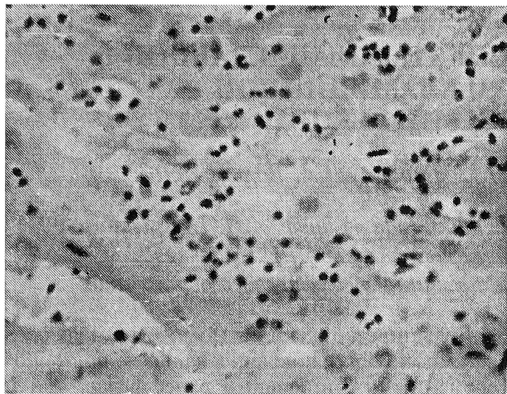
Цель настоящей работы состояла в выявлении гемодинамических, дистрофических, воспалительных, склеротических и компенсаторно-приспособительных процессов в ткани плаценты и определении их роли в патогенезе плацентарной недостаточности у беременных с хронической и латентной урогенитальной инфекцией.

Под наблюдением находились 75 пациенток в возрасте от 20 до 40 лет с доказанной микоплазменной (1-я группа — 36 чел.), хламидийной (2-я — 25) и смешанной микоплазменно-хламидийной инфекцией (3-я — 14). Уреаплазма (как отдельный род семейства микоплазм) и хламидии выявлялись в цервикальном канале, уретре, моче и плаценте с помощью тест-систем для иммуноферментного анализа. Для обнаружения микоплазм использовали универсальные ДНК-зонды, позволявшие диагностировать инфекцию, не дифференцируя вид микоплазм.

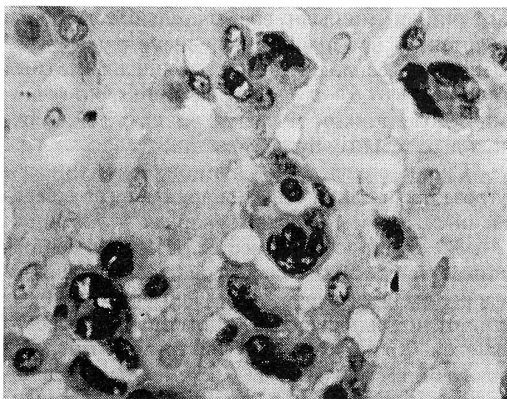
Большинство женщин (85%) были первородящими, но более половины из них — повторно-беременными, имевшими ранее выкидыши и медицинские аборт. Отягощенный акушерский анамнез наблюдался у 47%, 68% и 75% пациенток соответственно в 1, 2 и 3-й группах. Наиболее типичными были воспалительные процессы гениталий, невынашивание, внематочная беременность, бесплодие. Соматический анамнез был отягощен в 87,6% случаев, чаще всего хроническими заболеваниями мочевыводящих путей, верхних дыхательных путей, печени.

Среди осложнений данной беременности угроза прерывания была обнаружена у 65% беременных, причем наиболее упорная — у женщин 2 и 3-й групп во II триместре. Изучение состояния внутриутробного плода показало, что при всех вариантах инфицирования наблюдались отклонения от нормы основных фетометрических показателей. Хроническая внутриутробная гипоксия плода была выявлена у 52% беременных. Недоношенными родились 10% детей. Среди доношенных частота задержки внутриутробного развития плода (ЗВУР) составила 19,5%, причем при микоплазменном инфицировании — в 15% случаев, при хламидийном и смешанном — в 24%. Эта закономерность отразилась и на средней массе тела доношенных детей при рождении. В 1-й группе она составила 3560 г, во 2-й — 3110 г, в 3-й — 2960 г. Такую же тенденцию имела средняя масса плаценты — 533 г, 512 г и 480 г соответственно в 1, 2 и 3-й группах. Плацентарно-плодовый коэффициент был одинаковым во всех группах — от 0,1 до 0,15.

Во всех 75 плацентах был выявлен базальный лимфоцитарный децидуит (БЛД), который по интенсивности лимфоидной инфильтрации варьировал от минимального до тяжелого (рис. 1а). В зависимости от патогенности возбудителя и, вероятно, от длительности заболевания воспалительный процесс протекал по одному из двух вариантов развития [3]. Первый вариант БЛД характеризовался преобладанием дистрофии и лизиса децидуальных клеток, уменьшением количества клеток цитотрофобласта. Иногда превалировали гемодинамические изменения с развитием в ба-



*а*



*б*

Рис. 1. Базальный лимфоцитарный децидуит при хламидиозе (этот и последующий препараты плаценты окрашены гематоксилин-эозином): *а* — умеренная инфильтрация лимфоцитами базальной пластинки.  $\times 400$ ; *б* — многоядерные симпласты в базальной пластинке.  $\times 400$ .

зальной пластинке отека, геморрагий, очагов фибриноидного некроза (за пределами слоя Нитабуха). В ряде случаев ведущим признаком повреждения базальной пластинки были множественные крупные петрификаты.

Второй вариант БЛД, встречавшийся реже, отличался клеточным и ядерным полиморфизмом в базальной пластинке, признаками пролиферации децидуальных клеток, что выражалось в увеличении размеров ядер и клеток, гипербазофильной окраске цитоплазмы и гиперхромии ядер, появлении многоядерных симпластов (рис. 1 б).

Как правило, БЛД при урогенитальной инфекции у беременных сопутствовали нарушения в материнской и пло-

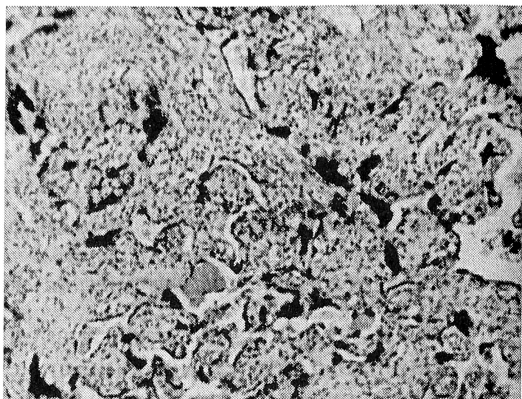


Рис. 2. Гиперпластический тип ворсин (с клеточной стромой и гиповаскуляризацией) при микоплазмозе.  $\times 100$ .

довой частях плаценты, а также в экстраплацентарных оболочках.

Наряду с общими для всех инфекций признаками нами обнаружены некоторые особенности в патоморфологической картине плаценты при каждом варианте инфицирования. В частности, при инфицировании микоплазмами БЛД характеризовался разной степенью воспалительной инфильтрации — от легкой до тяжелой, имел в 2/3 случаев первый вариант развития, а в 1/3 — второй, причем первый вариант почти всегда протекал с отеком синдромом. В половине случаев это сопровождалось образованием крупных петрификатов в базальной пластинке и появлением известковых отложений в ворсинах (преимущественно в парабазальной зоне). Кровоизлияния были редкими. Обнаруживались гиперемия терминальных ворсин и слабая гиперплазия на них синцитиальных почек. Для пролиферативного варианта децидуита типичными были гиперплазия стромальных клеток в терминальных ворсинах, бедная их васкуляризация (рис. 2), гиперхромия ядер синцитиотрофобласта с образованием большого числа синцитиальных почек (в некоторых плацентах нарастало количество десквамированных почек в межворсинчатом пространстве), продуктивный васкулит и периваскулярный склероз в опорных ворсинах.

У тех женщин 1-й группы, у которых в качестве возбудителя была идентифицирована уреоплазма, отсутствовали тяжелые формы базального децидуита и

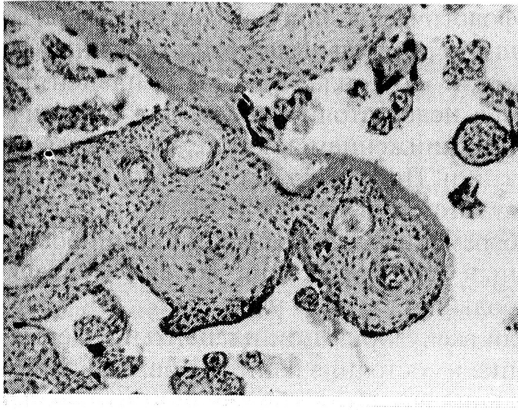


Рис. 3. Артериосклероз и почти полное закрытие просвета сосудов в средних ворсинах, очаговый продуктивный виллузит при уреоплазмозе.  $\times 100$ .

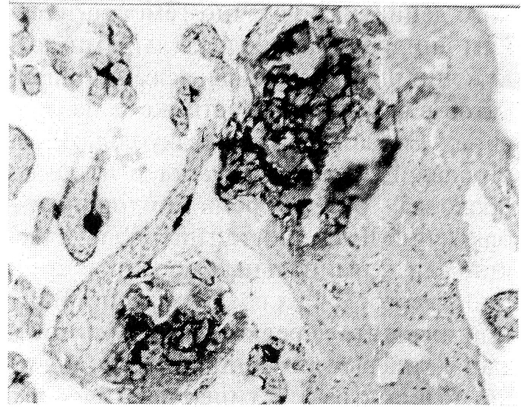

Рис. 4. Петрификаты в базальной пластинке и парабазальной зоне при хламидиозе.  $\times 100$ .

относительно низкой была частота отечного синдрома (не более чем в 30% случаев). В то же время отмечалось появление в подавляющем большинстве случаев артериосклероза в средних ворсинах (рис. 3) с присоединением в отдельных плацентах продуктивного виллузита и продуктивного васкулита в опорных ворсинах. В половине наблюдений была установлена выраженная гиперемия в сосудах терминальных ворсин с бедным содержанием синцитиальных почек на их поверхности, у остальных — гиперпластический тип терминальных ворсин (stroma богата клеточными элементами) с недостаточной их васкуляризацией, но с компенсаторным увеличением числа синцитиальных почек. В большей части случаев в плаценте имели место мелкие и редкие кальцификаты. Создается впечатление, что при инфицировании уреоплазмой доминируют сосудистая патология плаценты и стромальная реакция ворсин.

Своеобразие хламидийной инфекции заключалось в том, что вне зависимости от степени лимфоцитарной инфильтрации decidua basalis (от легкой до умеренной) к отечному синдрому, частота которого достигала почти 100%, в половине случаев присоединялись кровоизлияния и крупные петрификаты в базальной пластинке. Одновременно известковые отложения имели место и в ворсинах парабазальной зоны (рис. 4). Наиболее ярким и постоянным призна-

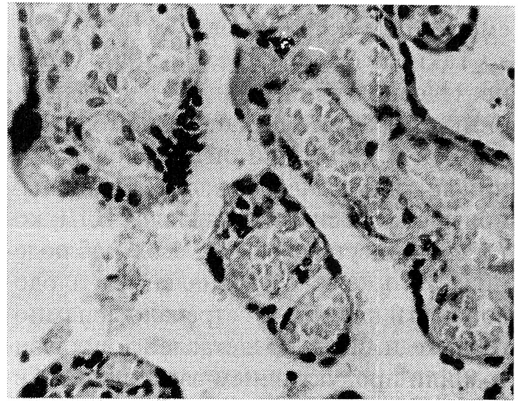


Рис. 5. Компенсаторная васкуляризация (ангиоматоз) ворсин при хламидиозе.  $\times 400$ .

ком была выраженная гиперемия ворсин, иногда с явлениями стаза в парабазальной зоне; в 2 случаях выявлен ангиоматоз ворсин (рис. 5). В трети наблюдений обнаружены значительные фибриноидные отложения в базальной пластинке, межворсинчатом пространстве или на поверхности ворсин (чаще в субхориальной зоне), что в 3 случаях осложнилось развитием крупных очагов белых инфарктов. Атрофические и дистрофические изменения синцитиотрофобласта на поверхности терминальных ворсин в 50% наблюдений сочетались с умеренной гиперплазией синцитиальных почек. Обращали на себя внимание вакуольная дистрофия цитотрофобласта, отек амниона в плодных экстраплацентарных оболочках и гладком хорионе.

В группе женщин со смешанной микоплазменно-хламидийной инфекцией превалировала умеренная форма базаль-

ного децидуита с отечно-геморрагическим синдромом и значительными отложениями фибриноида, реже петрификатов в базальной пластинке и на ворсинах. Это дополнялось вакуольной дистрофией цитотрофобласта в плодных оболочках. В то же время в половине наблюдений имел место гиперпластический тип терминальных ворсин с артериосклерозом в их среднем звене. В одной плаценте нередко отмечалось сочетание гиперемизированных ворсин (вплоть до ангиоматоза) с гиперпластическим типом ворсин, что давало повод констатировать диссоциированный вариант нарушения созревания плаценты при смешанном инфицировании.

Таким образом, результаты наших исследований показали, что инфекционные поражения плаценты микоплазменной и хламидийной этиологии возникают чрезвычайно часто. Основным признаком воспаления являлся БЛД, который присутствовал во всех наблюдениях. В то же время воспаление в плодовой части плаценты встречалось намного реже и было представлено виллузитом или продуктивным васкулитом. Гемодинамические нарушения, лежащие в основе нарушений плодово-плацентарного кровотока, различны по сути при разных видах инфицирования. Для хламидийной инфекции характерно повреждение микроциркуляторного русла терминальных ворсин с развитием выраженной гиперемии и стазов, что сочеталось с атрофией и очаговой десквамацией синцитиальных клеток (при большой площади таких изменений в плацентах). Для микоплазменной и уреоплазменной инфекций типичными были очаговое выявление ворсин гиперпластического типа с гиповаскуляризацией, развитие артериосклероза и периваскулярного склероза в опорных и средних ворсинах. Следовательно, субкомпенсированная форма относительной хронической недостаточности плаценты при хламидиозе может развиваться при мор-

фологических показателях васкуляризации терминальных ворсин выше нормы, а при микоплазмозе такая плацентарная недостаточность связана с частичным снижением показателей васкуляризации. При наличии смешанной хламидийно-микоплазменной инфекции у беременных наблюдался диссоциированный тип поражения ворсин и в еще большей степени ухудшались показатели васкуляризации плаценты (содержание и состояние капилляров, синцитиокапиллярных мембран и синцитиальных почек), что обуславливало хроническую недостаточность плаценты.

#### ЛИТЕРАТУРА

1. Мельникова В.Ф., Аксенов О.А.// Арх. патол. — 1993. — № 5. — С. 71—78.
2. Мельникова В.Ф., Цинзерлинг А.В.// Арх. патол. — 1984. — № 10. — С. 51—57.
3. Савичева А.М., Башмакова М.А. Урогенитальный хламидиоз у женщин и его последствия. — Н.Новгород, 1998.
4. Цинзерлинг А.В., Мельникова В.Ф.// Арх. патол. — 1988. — № 5. — С. 70—79.
5. Brunnel P.A., Dische M.R., Walker D.// J.A.M.A. — 1969. — Vol. 207. — P. 299—317.

Поступила 26.01.00.

#### PATHOMORPHOLOGICAL ASPECTS OF THE PLACENTAL DEFICIENCY IN CHLAMIDIAL AND MYCOPLASMAL INFECTION

V.P. Nefedov, L.I. Maltseva, T.P. Zefirova,  
L.A. Valiullina

#### S u m m a r y

The peculiarities of morphogenesis of placental lesions and pathogenesis of placental deficiency in these types of infectious pathology are studied. It is stated that the subcompensated form of the relative chronic placental deficiency in chlamydiosis can be developed, morphological vascularization indices of terminal villi being higher than normal and in mycoplasmosis such placental deficiency is connected with the partial decrease of vascularization indices. In the presence of mixed clamidia and mycoplasma infection in pregnant the dissociated type of villi lesions is observed and the placental vascularization indices (the content and state of capillaries, syncytiocapillar membranes and syncytial kidneys) are impaired to a greater extent resulting in chronic placental deficiency.