

ИСПОЛЬЗОВАНИЕ СЕЛЕКТИВНОЙ КАТЕТЕРИЗАЦИИ ДОЛЕВОГО БРОНХА ЧЕРЕЗ МИНИТРАХЕОСТОМУ В КОМПЛЕКСЕ ИНТЕНСИВНОЙ ТЕРАПИИ ОДНОСТОРОННЕЙ БРОНХОЛЕГОЧНОЙ ПАТОЛОГИИ

О.В. Булашова, В.Н. Шалимов, А.К. Саитгареев, А.Ф. Бикмухаметов, А.А. Назипов

Кафедра анестезиологии и реаниматологии (зав. — проф. В.М. Белопухов), кафедра общей и неотложной хирургии (зав. — доц. Р.Ш. Шаймарданов) Казанской государственной медицинской академии последипломного образования

Лечение острой дыхательной недостаточности является весьма актуальной и сложной проблемой реаниматологии и интенсивной терапии. Особое место, на наш взгляд, занимают вопросы интенсивной терапии острой дыхательной недостаточности в фазе субкомпенсации, когда отсутствуют безусловные показания к протезированию дыхания, но явления дыхательной недостаточности нарастают [3]. Значительные успехи при решении этих вопросов были достигнуты с внедрением в повседневную практику бронхоскопии, эфферентных и квантовых технологий, пункции и катетеризации ретростернального пространства [4]. Одними из наиболее распространенных и эффективных способов лечения стали транскутанная пункция и катетеризация трахеи с образованием микротрахеостомы [1, 2, 4], а также транскутанное рассечение конической связки с формированием минитрахеостомы диаметром до 4,5 мм [3, 5, 6]. Цель данных манипуляций — выполнение оксигенации, интратрахеальное введение препаратов, проведение эфферентной и квантовой терапии, а также сеансов ВЧ вспомогательной вентиляции. Однако традиционные методы не дают должного универсального эффекта при лечении односторонней бронхолегочной обструкции, так как не могут обеспечить местного воздействия.

Целью наших исследований были разработка и внедрение нового метода респираторной терапии при односторонней бронхолегочной патологии для непосредственного воздействия на па-

тологический очаг. Для этого мы использовали метод избирательной катетеризации отдельного крупного бронха с проведением катетера через минитрахеостому под эндоскопическим контролем.

В основную группу вошли 34 пациента после полостной операции по поводу ургентной абдоминальной патологии, у которых в послеоперационном периоде развились односторонняя пневмония и бронхообструкция. В комплексе интенсивной терапии основной группы была включена селективная катетеризация бронха через минитрахеостому. Контрольную группу составили 30 больных с аналогичной патологией, получавших общепринятое лечение (антибиотикотерапия, бронхоскопия, физиотерапия).

Техника селективного дренирования бронха через минитрахеостому сводится к двум этапам. Первый этап включает методику самой минитрахеостомии. Положение больного горизонтальное, с максимально запрокинутой головой. Место доступа — перстне-щитовидная мембрана. Обычно она легко определяется пальпаторно под щитовидным хрящом даже у тучных больных с короткой шеей. Гортань фиксируется левой рукой. В области предполагаемого вмешательства производится местная анестезия кожи, подкожной клетчатки, конической связки с введением анестетика в просвет трахеи. При этом, как правило, возникает кашель, при потягивании поршня шприца отмечается поступление пузырьков воздуха — верифицирование попадания в трахею. Направление иглы строго сагиттально под прямым

углом к поверхности щитовидного хряща.* Затем одним движением рассекают кожу, подкожную клетчатку и коническую связку по типу прокола. Положение скальпеля строго вертикально**.

Проводник из жесткого пластика диаметром 3,0—4,5 мм и длиной 23—27 см пропускают через коническую связку в сторону бифуркации трахеи. В качестве основы минитрахеостомы мы используем детские эндотрахеальные трубки диаметром 3,5—5,0 мм, которые проводят в трахею по проводнику (рис. 1). Проксимальную часть трубки фиксируют путем подшивания к коже. Установленная таким образом минитрахеостома может использоваться как самостоятельный высокоэффективный способ лечения бронхообструктивного синдрома [3, 4]. По при лечении одностороннего поражения легкого целесообразно использование селективного метода.

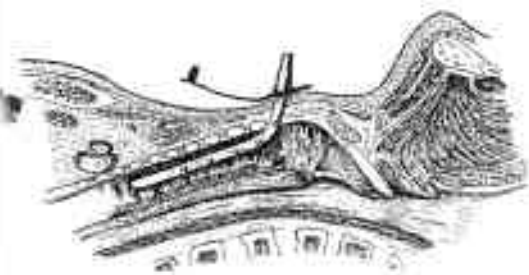


Рис. 1.

Эндоскопист вводит бронхоскоп в трахею и визуализирует торцовую часть минитрахеостомы. В это время помощник проводит через минитрахеостому катетер диаметром 2,5—3,0 мм. Фиксируя зубчатым проводником катетер, эндоскопист направляет его в нужный отдел бронхиального дерева. Использование рентгеноконтрастного катетера позволяет контролировать его положение. Катетер фиксируют в проксимальной части (рис. 2).

Если врач владеет методом бронхоскопии, то операцию выполняет он сам

* Наличие массивной печати перстневидного хряща надежно защищает от повреждения заднюю стенку гортани.

** Обязательно наличие на лезвии скальпеля ограничителя.

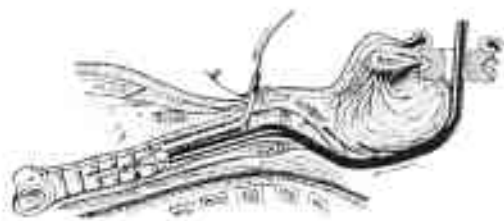

Рис. 2.

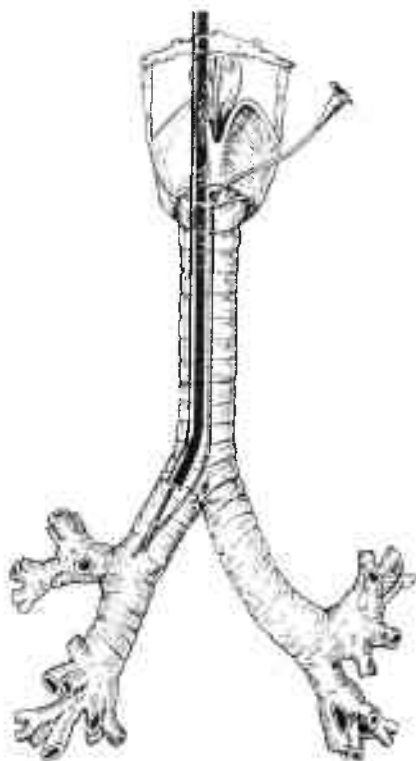


Рис. 3.

с помощью медсестры; продолжительность на этапе освоения составляет 20—25 минут, в последующем — 10—15 минут. При возникновении кровотечения прошивают все ткани, включая кожу. Это позволяет достичь полного гемостаза. После удаления катетера отверстие стомы закрывается самостоятельно в течение 3—4 суток под асептической повязкой.

Интрабронхиально через катетер вводили увлажнители (физиологический раствор натрия), муколитики и протеазы (1% раствор гидрокарбоната натрия, ацетилцестеин, трипсин, химотрипсин), бронходилататоры (240 мг эуфиллина в сутки с помощью дозатора), ан-

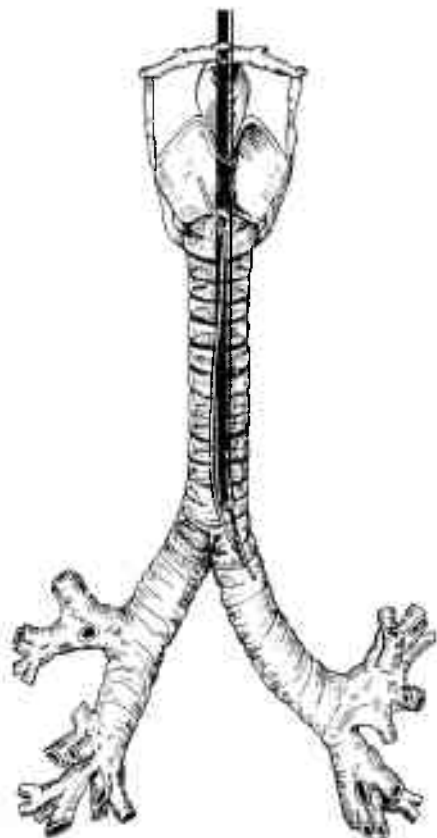


Рис. 4.

тикоагулянты (гепарин в дозе 100 ед/кг в сутки с помощью дозатора), антибиотики (рис. 3 и 4).

Также выполнялась ВЧ респираторная терапия [1] через селективно проведенный катетер при сохраненном спонтанном дыхании. Процедуру осуществляли сеансами по 30 минут через каждый час респиратором "Спирон-601". Использовали режим инпульсии для распространения вводимого вещества по трахеобронхиальному дереву (в соотношении — короткий мощный вдох и медленный выдох, I:E 1—3, частота — 200) в течение 10 минут. Затем переходили на экспульсивный режим для отхождения мокроты (в соотношении — медленный вдох и короткий мощный выдох, I:E 3—1) в течение 20 минут. Частоту подбирали индивидуально на основе общепринятых рекомендаций [1, 2]. Общую продолжительность ВЧ терапии определяли по нормализации клинических

Оценка эффективности селективной респираторной терапии через минитрахеостому в сравнении с общепринятыми методами лечения

Параметры	До лечения	Через 48 часов
Частота дыхания	$34,84 \pm 0,57$ $32,78 \pm 0,9$	$21,4 \pm 0,6^*$ $24,6 \pm 0,5$
Рентгенологические признаки	множественные тени, сливающиеся в неомогенные средней интенсивности затемнения с четкими краями	быстрая картина просветления картина стойкая
pCO ₂ , мм Hg	$66,7 \pm 4,5$ $64,4 \pm 3,3$	$52,3 \pm 4,3^*$ $59,7 \pm 4,2$
pO ₂ , мм Hg	$52,2 \pm 7,7$ $53,4 \pm 6,5$	$78,82 \pm 2,8^*$ $63,5 \pm 4,1$
pH крови	$7,28 \pm 0,01$ $7,29 \pm 0,01$	$7,36 \pm 0,012$ $7,32 \pm 0,015$
BE, ммоль/л	$-5,80 \pm 0,8$ $-5,62 \pm 0,7$	$-3,33 \pm 0,25$ $-3,97 \pm 0,47$
Летальность, %	$0,0$ $0,0$	$13,6 (4)$ $18,0 (6)$

Примечание. В числителе — показатели основной группы, в знаменателе — контрольной. * P<0,05.

данных и показателей газового состава крови.

Состояние больных до и после лечения оценивали по параметрам, отраженным в таблице. Как правило, сразу же после катетеризации бронха у больных появлялся выраженный кашлевой рефлекс, активно выделялось большое количество мокроты с существенным улучшением дренажной функции легкого (по клиническим и рентгенологическим признакам). У больных при поступлении определялись выраженная тахикардия, гипотония и одышка. При сравнительной оценке результатов лечения выявлялось достоверно более быстрое и качественное купирование этих проявлений у больных основной группы в сравнении с контролем.

В венозной крови обнаружено исходное снижение насыщения кислородом у больных обеих групп. В ходе лечения проявления гипоксии уменьшались,

о чем свидетельствовало повышение уровня pO_2 в обеих группах. В то же время в основной группе показатель pO_2 повысился более значительно, чем в контрольной. В начале лечения у больных обеих групп имела место гиперкапния. При сравнении результатов лечения выявлено снижение показателей с достоверной разницей результатов в пользу основной группы.

Таким образом, анализ полученных результатов показал достоверно более быструю и качественную оптимизацию параметров дыхания, газообмена, КЩС и гемодинамики, что в конечном итоге привело к достоверному снижению летальности. У больных с односторонней бронхообструкцией селективная катетерная респираторная терапия через минитрахеостому создает более благоприятные условия для дыхательной системы. Кроме того, при этом методе не возникает необходимости в повторных бронхоскопиях. Тем самым снижается риск как травматизации слизистой трахеи и бронхов, так и повторных инфицирований.

Результаты исследования свидетельствуют о целесообразности более широкого распространения описанного метода лечения.

ЛИТЕРАТУРА

1. Зильбер А.П., Шургин И.А. Высоочастотная вентиляция легких: что, чем и как, кому и когда. — Петрозаводск, 1993.
2. Кассиль В.Л., Лескин Г.С., Выжигина М.А. Респираторная поддержка: руководство по искусственной и вспомогательной вентиляции легких в анестезиологии и интенсивной терапии. — М., 1997.
3. Назипов А.А., Шуртов А.В., Хазиева А.Г., Саегараев А.К. // Казанский мед. ж. — 1998. — № 6. — С. 422—425.
4. Черенков А.А. // Казанский мед. ж. — 1998. — № 4. — С. 255—258.
5. Bodenham A., Diameent R., Cohen A. // Anesthesia. — 1993. — Vol. 46. — P. 457—470.
6. Sialucas R., Beeham A.R., Bennet M.W.R. // Clin. Car. Int. Car. — 1995. — Vol. 4. — P. 270—275.

Поступила 12.01.01.

USE OF SELECTIVE CATHETERIZATION OF THE LOBAR BRONCHUS THROUGH MINITRACHEOSTOMY IN THE INTENSIVE THERAPY COMPLEX OF UNILATERAL BRONCHOPULMONARY PATHOLOGY

O.V. Bulashova, V.N. Shalimov, A.K. Saetgaraev, A.F. Bikmukhametov, A.A. Nazipov

Summary

The new method of respiratory therapy in unilateral bronchopulmonary obstruction for immediate influence on the pathologic focus is developed and introduced into practice. The selective catheterization method of the lobar bronchus through minitracheostomy using endoscopic control is applied. The analysis of the obtained results showed the reliable and qualitative optimization of the parameters of respiration, gas metabolism acid-base state indices and hemodynamics resulting in the reliable decrease of mortality.