

## ПЕРВЫЙ ОПЫТ ПРИМЕНЕНИЯ ОДНОЭТАПНОЙ СИМУЛЬТАННОЙ ОПЕРАЦИИ С ИСПОЛЬЗОВАНИЕМ ЕДИНОГО ЭНДОВИДЕОХИРУРГИЧЕСКОГО ДОСТУПА У РЕБЁНКА С НАРУШЕНИЕМ ФОРМИРОВАНИЯ ПОЛА

Наиль Рамилович Акрамов\*, Айдар Камилевич Закиров

Казанский государственный медицинский университет

### Реферат

Представлен случай лечения пациентки с нарушением формирования пола (46XX, овотестикулярная форма), которой была проведена симультанная операция, включающая диагностическую лапароскопию по методике единого видеондехирургического доступа с последующей гонадэктомией и одноэтапной феминизирующей генитопластикой. Потребности эндокринологической службы в определении лечебно-диагностической тактики детей с нарушением формирования пола тесно переплетаются с возможностями эндоскопической хирургии и, в частности, лапароскопии. Ввиду онкологической настороженности при обследовании данной группы пациентов необходимо безотлагательное определение структуры гонад. Наиболее достоверна непосредственная визуализация половых желёз, расположенных в брюшной полости, посредством лапароскопии. При этом методика единого видеондехирургического доступа соответствует принципу снижения травматизации и приветствуется в педиатрии. На наш взгляд, предпочтение при ведении пациентов с нарушением формирования пола, осложнённого дисгенезией гонад, следует отдавать единому видеондехирургическому доступу.

**Ключевые слова:** нарушение формирования пола, однопортовая лапароскопия, гонадэктомия, феминизирующая генитопластика.

**FIRST EXPERIENCE OF A SINGLE-STAGE SIMULTANEOUS SINGLE ACCESS ENDOSCOPIC SURGERY IN A CHILD WITH A DISORDER OF SEX DEVELOPMENT** *N.R. Akramov, A.K. Zakirov. Kazan State Medical University, Kazan, Russia.* A clinical case and treatment of a disorder of sex development (46XX, ovotesticular type) who underwent a simultaneous surgery including diagnostic laparoscopy using the single access endoscopic surgery followed by gonadectomy and the single-stage feminizing genitoplasty, is described. Endocrinology service needs for determination of treatment approach in children with disorders of sex development are closely entwined with capabilities of endoscopic surgery, particularly laparoscopy. It's necessary to quickly determine the gonadal structure due to the high risk of malignancies while examining these patients. The most useful method is the direct visualization of the gonads in the abdominal cavity by laparoscopy. In these cases the single access endoscopic surgery technique reduces the trauma and is welcomed in pediatrics. From our point of view, the preference for the patients with disorders of sex development management with expected gonadal dysgenesis must be given to a single access endoscopic surgery. **Keywords:** disorders of sex development, single-port laparoscopy, gonadectomy, feminizing genitoplasty.

Потребности эндокринологической службы в определении лечебно-диагностической тактики детей с нарушением формирования пола тесно переплетаются с возможностями эндоскопической хирургии. Патология развития гонад у данной группы пациентов со временем может привести к малигнизации половых желёз [3]. Своевременное определение их структуры способствует решению данной проблемы, выбору правильной лечебной тактики. Ультрасоноскопия гонад — одно из простых и безболезненных диагностических мероприятий, но поиски гонады, расположенной в брюшной полости, не всегда заканчиваются успешно. Единственным и наиболее достоверным способом служит непосредственная визуализация половых желёз, расположенных в брюшной полости, при помощи лапароскопии с возможностью цитологического исследования в сложных случаях [1].

В последние годы широко развивающееся направление видеондехирургии проникло во все области медицины. Некоторые специалисты считают, что порой это всего лишь модная тенденция, а не вмешательство, необходимое для

лечения. Однако результаты лечебно-диагностических манипуляций, полученные при помощи видеондехирургии, подтверждают, что это одно из направлений, благодаря которому можно добиться лучших результатов хирургического лечения [2]. Неоспоримое преимущество видеондехирургии — возможность достоверно визуализировать внутренние органы с минимальными повреждениями и косметическими нарушениями, что немаловажно для маленьких пациентов и их родителей при выборе метода лечения. На пике прогресса этого направления находится хирургия единого доступа. Уменьшение количества устанавливаемых троакаров позволяет ещё больше снизить травматичность операции и улучшить косметический эффект.

Описываем случай лечения пациентки с нарушением формирования пола (46XX, овотестикулярная форма), которой была проведена симультанная операция, включающая диагностическую лапароскопию по методике единого видеондехирургического доступа с последующей гонадэктомией и одноэтапной феминизирующей генитопластикой.

Родители девочки обратились в эндокринологическое отделение детской республиканской клинической больницы (Казань, Россия) с жа-

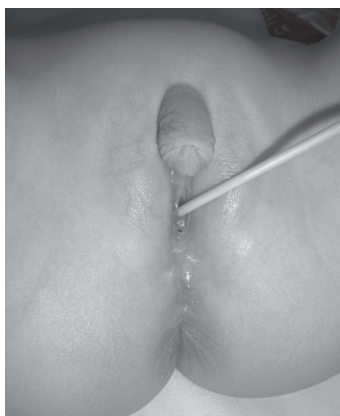

Рис. 1. Внешний вид наружных половых органов до операции.

лобами на интерсексуальное строение наружных половых органов: наличие полового члена, выпячивание по типу грыжи в левой паховой области и «неправильный» вход во влагалище. При осмотре установлено строение наружных половых органов по смешанному типу: клитор гипертрофирован до 4,5 см, у его основания расположено наружное отверстие уретры, крайняя плоть сформирована по дорсально-боковым поверхностям, малые половые губы не сформированы, вход во влагалище сужен, имеет переднее положение, по нижней полуокружности интроитуса (преддверия влагалища) — кожная складка, прикрывающая вход на половину диаметра (рис. 1). В паховых областях патологические образования пальпаторно не определялись.

Ребёнку было выполнено полное эндокринологическое обследование, по результатам которого изменений гормонального статуса не выявлено. Дважды проведено кариотипирование ребёнка — подтверждён нормальный женский кариотип 46XX. Инструментальные методы обследования включали ультразвуковые исследования. Ультрасоноскопия надпочечников патологических изменений не выявила. Исследование органов малого таза: тело матки с шейкой 10×5×7 мм, над маткой визуализируется гипозоногенное образование 10×5 мм, по структуре идентичное яичнику; левый яичник расположен в левом паховом канале, подвижный, при надавливании уходит в брюшную полость, увеличен, состоит предположительно из двух частей, общий размер яичника 19×7,8 мм, одна его часть 13×8 мм с фолликулами диаметром до 1,7 мм, другая часть имеет более сглаженную структуру, размер 11×6 мм.

В большинстве случаев нарушений формирования пола достаточно ультразвуковой диагностики, однако, по данным последних исследований, в отличие от лапароскопических методов погрешность ультрасоноскопии при исследовании структур мюллерова протока составляет около 40% [5].

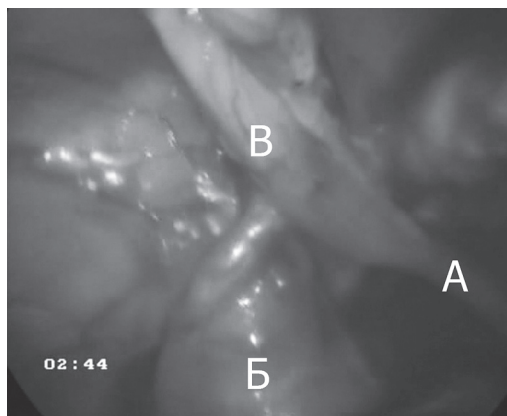


Рис. 2. Эндоскопическая картина органов малого таза слева: А — левая маточная труба; Б — левая гонада; В — элементы придатка яичка с семявыносящим протоком.

Учитывая предположительную картину овотестикулярной дисгенезии гонад, было решено провести диагностическую лапароскопию с биопсией гонад и при достоверном установлении женского пола выполнить феминизирующую генитопластику. На момент проведения операции ребёнку исполнилось 3 года.

По методике единого видеондхирургического доступа через полулунный разрез длиной 2,5 см по нижней полуокружности пупочной складки в брюшную полость был установлен четырёхканальный эластичный порт (SILS-port), в который введено три 5-миллиметровых троакара для инструментов. При инсуффляции углекислого газа в брюшную полость под давлением 5–8 мм рт.ст. проведена ревизия органов брюшной полости с использованием лапароскопа (5 мм, 30°). При выполнении операции использовали изгибаемые инструменты типа ротикулятор. Отмечено незначительное расширение внутренних паховых колец с обеих сторон, в которые входили структуры, напоминающие семявыносящие протоки. При попытке их тракции выявлены образования, слепо заканчивающиеся через 1 см. Матка не изменена, имеет сформированные трубы с гонадами на концах. Правая гонада представлена овальным образованием, по структурно-цветовым характеристикам идентична яичнику; левая имеет двойную овальную форму с более плотной консистенцией, цвет одной половины левой гонады белесоватый, а второй — желтоватый, поверхность гладкая (рис. 2). С использованием ультразвуковых ножниц образования, идущие в паховый канал, максимально иссечены. Левая гонада удалена полностью на уровне дистальной трети маточной трубы. На этом лапароскопическая часть операции была закончена. Удалённая гонада имела хрящевидную плотность.

Учитывая женский пол ребёнка как по кариотипу, так и по внутренним половым органам, далее была проведена одноэтапная феминизирующая генитопластика в объёме уменьшающей клиторопластики с сохранением сосудисто-нерв-

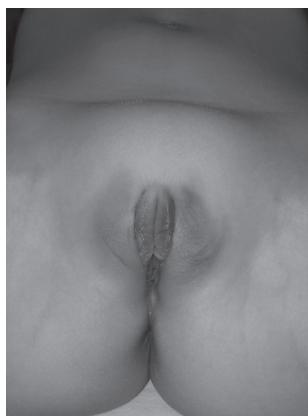

Рис. 3. Внешний вид наружных половых органов пациентки через 14 дней после операции.

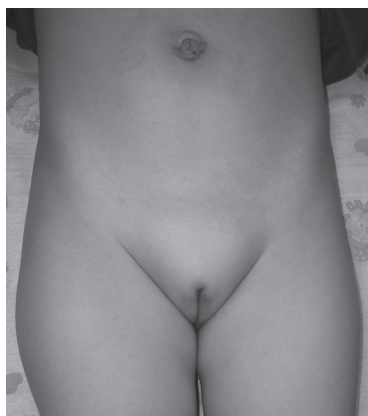

Рис. 5. Внешний вид пациентки через 14 дней после операции.

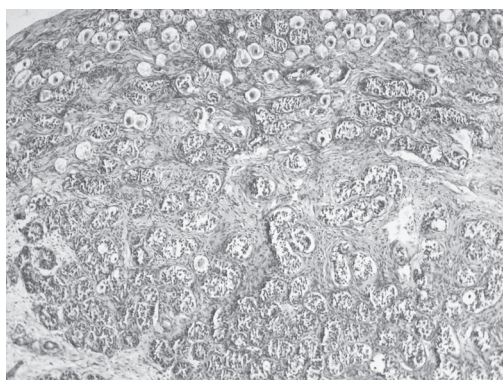


Рис. 4. Патологогистологическая картина участка удалённой левой гонады.

ных путей головки клитора, формированием малых половых губ и V-образной интроитопластики (рис. 3).

При выполнении лапароскопии каких-либо интраоперационных осложнений не было. Кровопотеря составила менее 5 мл. Длительность лапароскопической части операции с момента установки SILS-port до зашивания кожи составила 26 мин, продолжительность феминизирующей генитопластики – 94 мин. Послеоперационный период протекал без осложнений, пациентка выписана домой на 7-й день после операции.

По результатам патологогистологического исследования в удалённой гонаде были верифицированы ткани яичника, яичка с придатком яичка и фрагмент маточной трубы. Иссечённые участки предположительных семенных канатиков были представлены волокнистой соединительной тканью с сосудами, нервами и островками жировой клетчатки (рис. 4).

Тактика использования единого видеоэндоскопического доступа у детей при нарушениях формирования пола показала, что при проведении диагностической процедуры есть возможность расширения объёма вмешательства. При

этом не требуется установки дополнительных троакаров, увеличения разрезов для эвакуации удалённых органов, что приводит к быстрому восстановлению состояния пациентов и лучшему эстетическому результату хирургического вмешательства по сравнению с другими методиками (рис. 5). Использование хируром ручных инструментов по типу роликюлятор позволяет обеспечить эргономичность и оперативный комфорт при хирургическом вмешательстве.

Диагностику и лечение детей с нарушением формирования пола, особенно с дисгенезией гонад, следует осуществлять в полном объёме, так как эта патология остаётся одним из главных факторов риска развития гоноцитом. Благодаря выделению онкомаркёров лечебная тактика в случае подозрения на опухоль у этой группы больных может меняться в сторону консервативного определения клеток половых желёз, исключая повсеместную (тотальную) гонадэктомию [4]. Однако из-за редкости патологии необходимо более детальное сопоставление данных наблюдений визуализации гонад, их биопсии и гистологического исследования удалённых структур [6]. В настоящее время лечебно-диагностическая тактика обязательно должна включать диагностическую лапароскопию внутренних половых органов в случае синдрома нечувствительности к андрогенам, при нарушении формирования пола с двусторонним крипторхизмом, неясной ультразвуковой картиной гонад или неустановленной причиной нарушения формирования пола. При этом предпочтение необходимо отдавать методике единого видеоэндоскопического доступа вследствие его мини-инвазивности, малотравматичности и хорошего косметического эффекта.

#### ЛИТЕРАТУРА

1. Chertin B., Koulikov D., Alberton J. et al. The use of laparoscopy in intersex patients // *Pediatr. Surg. Int.* – 2006. – Vol. 22, N 5. – P. 405–408.
2. Gasior A.C., St. Peter S.D., Knott E.M. et al. National

trends in approach and outcomes with appendicitis in children // J. Pediatr. Surg. — 2012. — Vol. 47, N 12. — P. 2264-2267.

3. Looijenga L.H., Hersmus R., Oosterhuis J.W. et al. Tumor risk in disorders of sex development (DSD) // Best Pract. Res. Clin. Endocrinol. Metab. — 2007. — Vol. 21, N 3. — P. 480-495.

4. Looijenga L.H., Hersmus R., de Leeuw B.H. et al. Gonadal tumours and DSD // Best Pract. Res. Clin. Endocrinol. Metab. — 2010. — Vol. 24, N 2. — P. 291-310.

5. Steven M., O'Toole S., Lam J.P. et al. Laparoscopy versus ultrasonography for the evaluation of Mullerian structures in children with complex disorders of sex development // Pediatr. Surg. Int. — 2012. — Vol. 28, N 12. — P. 1161-1164.

6. Wunsch L., Holterhus P.M., Wessel L., Hiort O. Patients with disorders of sex development (DSD) at risk of gonadal tumour development: management based on laparoscopic biopsy and molecular diagnosis // BJU Int. — 2012. — Vol. 110, N 11. — P. 958-965.

УДК 618.1: 618.312: 618.11-006.55: 618.14-006.363.03: 616-089.819-072.1

A02

## ИННОВАЦИОННАЯ ТЕХНОЛОГИЯ ЭНДОВИДЕОХИРУРГИИ В ГИНЕКОЛОГИИ

Мадина Ирековна Мазитова<sup>1\*</sup>, Наталья Александровна Кибардина<sup>1</sup>,  
Камиль Хатипович Фатыхов<sup>1</sup>, Эльвира Абдулхаевна Хайруллина<sup>2</sup>

<sup>1</sup>Казанская государственная медицинская академия,  
<sup>2</sup>Городская больница №11, г. Казань

### Реферат

**Цель.** Оценка преимуществ и недостатков трансумбиликальной однопортовой лапароскопии при лечении гинекологических заболеваний.

**Методы.** Трансумбиликальную лапароскопию выполняли с использованием первого российского набора инструментов для единого лапароскопического доступа. Проведено рандомизированное исследование с участием 70 пациенток с гинекологическими заболеваниями, нуждающимися в оперативном лечении (трубная беременность — 41, доброкачественные опухоли и опухолевидные образования яичников — 8, апоплексия яичника — 16, миома матки — 5 случаев). Женщины были разделены на две группы по 35 человек, при этом в первой (основной) операция выполнена с применением трансумбиликального доступа через единый прокол передней брюшной стенки, во второй (контрольной) — с использованием трёх или четырёх троакаров.

**Результаты.** При использовании традиционной лапароскопии продолжительность вмешательства составила 29,2±2,3 мин, а в группе с применением трансумбиликального доступа — 46,1±3,3 мин (p < 0,001). Отметим, что длительность операции при использовании единого доступа значительно снизилась после первых 6 операций, при их исключении данный показатель составил 35,3±0,6 мин. Болезненные ощущения по визуально-аналоговой шкале были несколько ниже у прооперированных пациенток после использования единого лапароскопического порта, хотя различия не имели статистической значимости. Был проведён осмотр передней брюшной стенки с визуальной оценкой послеоперационного рубца. Чреспупочный шов полностью скрыт в пупочном углублении, что даёт возможность охарактеризовать данный доступ как методику, обеспечивающую прекрасный косметический результат. Выявлены технические неудобства при трансумбиликальном доступе вследствие введения всех инструментов в одну точку, при этом изменением кривизны, длины эндоскопических инструментов и пересмотром положения хирургов у операционного стола достигнуто улучшение эргономики.

**Вывод.** Преимуществом новой технологии — уменьшение травмы передней брюшной стенки, отсутствие осложнений, связанных с введением троакаров, незначительное уменьшение послеоперационной боли, хороший косметический эффект после операции; необходимо проведение дальнейших изысканий для определения дифференцированного подхода к выбору метода операции.

**Ключевые слова:** трансумбиликальный доступ, эндоскопическая хирургия, гинекология.

**AN INNOVATIVE TECHNOLOGY OF TRANSUMBILICAL LAPAROSCOPY IN GYNECOLOGY** M.I. Mazitova<sup>1</sup>, N.A. Kibardina<sup>1</sup>, K.Kh. Fatykhov<sup>1</sup>, E.A. Khairullina<sup>2</sup>. <sup>1</sup>Kazan State Medical Academy, Kazan, Russia, <sup>2</sup>City Hospital №11, Kazan, Russia. **Aim.** To analyze the advantages and weaknesses of single-port transumbilical laparoscopy in treatment of disorders of female genital tract. **Methods.** Transumbilical laparoscopy was performed using the first Russian toolkit for single-port laparoscopy surgery. 70 female patients with different disorders of female genital tract (ectopic pregnancy — 41, benign ovarian tumors — 8, ovarian apoplexy — 16, leiomyoma of uterus — 5) who needed a surgery were randomized to 2 groups 35 patients each. Patients from the first group underwent single-port transumbilical laparoscopy surgery through a single puncture of the abdominal wall, patients from the second group underwent a surgery with ports introduced into the abdomen by several trocars. **Results.** In patients treated by conventional laparoscopy the surgery duration was 29.2±2.3 minutes, compared to 46.1±3.3 minutes in patients treated with single-port transumbilical laparoscopy. However, the duration of single-port transumbilical laparoscopy has decreased significantly after the first 6 surgeries were performed, and if these surgeries were excluded from the analysis, the average single-port transumbilical laparoscopy duration was 35.3±0.6 minutes. Postoperative pain level assessed by visual analogue scale was somewhat lower in patients after single-port transumbilical laparoscopy, though, the difference was not significant. An assessment of the abdominal wall and suture visual assessment were performed. Transumbilical suture was completely concealed in the umbilicus, thus, single-port transumbilical laparoscopy provides a good cosmetic effect. There were some technical difficulties associated with the single-port introduction of all medical instruments, which were overcome by medical instruments length and curvature modification and revised position of surgeons in the operating theatre. **Conclusion.** The advantages of the new technology