

ред. Е.Л. Насонова, В.А. Насоновой. — М.: ГЭОТАР-Медиа, 2008. — 714 с.

11. Российские клинические рекомендации по диагностике и лечению хронических заболеваний вен нижних конечностей // Флебология. — 2009. — №3. — С. 4-48.

12. Салихов И.Г., Лапина С.А., Мясоутова Л.И. и др. Остеоартроз и заболевания периферических вен нижних конечностей: особенности сочетанной патоло-

гии // Терапевт. архив. — 2010. — №5. — С. 58-60.

13. Шеглов Э.А., Алонцева Н.Н., Карцова И.В. и др. Оценка качества жизни у пациентов с сочетанными поражениями венозной системы нижних конечностей и опорно-двигательного аппарата // Флебология. — 2010. — Т. 4, №2. — С. 106.

14. Яблоков Е.Г., Кириенко А.И., Богачёв В.Ю. Хроническая венозная недостаточность — М.: Берг, 1999. — 126 с.

УДК 616.13.002.2-004.6-007.64-0089.166-089.168 [616.132+616.137.83]

T12

МАТЕМАТИЧЕСКОЕ МОДЕЛИРОВАНИЕ ОПТИМАЛЬНОГО МИНИ-ДОСТУПА ДЛЯ РЕКОНСТРУКЦИИ АРТЕРИЙ АОРТОБЕДРЕННОГО СЕГМЕНТА

Александр Владимирович Максимов^{1,2*}, Светлана Дмитриевна Маянская^{2,3},
 Михаил Викторович Плотников^{1,2}, Элина Анваровна Гайсина²

¹Республиканская клиническая больница, г. Казань,

²Казанская государственная медицинская академия,

³Казанский государственный медицинский университет

Реферат

Цель. Определить оптимальный размер и локализацию мини-лапаротомного доступа для реконструкции артерий аортобедренного сегмента.

Методы. Применён метод математического моделирования. Параметры мини-доступа вычислены в зависимости от пола пациента, а также для различных клинических ситуаций (операция по поводу окклюзирующего заболевания, при аневризме брюшной аорты, в том числе с распространением аневризматического расширения на подвздошные артерии). Топография аорты и подвздошных артерий была определена на основании компьютерных томограмм 155 больных (из них 61 с аневризмой инфраренального отдела аорты).

Результаты. Установлено, что для создания адекватного доступа достаточно разреза длиной 6,8-7,0 см выше и на уровне пупка при операциях по поводу окклюзирующего заболевания. Достоверных гендерных различий не выявлено. При аневризме аорты необходимая длина мини-лапаротомного доступа достоверно увеличивается до 7,6 см ($p=0,003$), а при распространении аневризматического расширения на общие подвздошные артерии — до 8,5 см ($p=0,001$). В последнем случае меняется его локализация: приблизительно половина длины доступа локализуется ниже пупка.

Вывод. Математическое моделирование оптимального мини-доступа позволяет оптимизировать применение мини-лапаротомии в различных клинических ситуациях.

Ключевые слова: аортобедренная реконструкция, мини-лапаротомия, параметры оперативного доступа.

MATHEMATICAL MODELING OF AN OPTIMAL MINI-ACCESS FOR RECONSTRUCTION OF ARTERIES OF THE AORTOFEMORAL SEGMENT A.V. Maksimov^{1,2}, S.D. Mayanskaya^{2,3}, M.V. Plotnikov^{1,2}, E.A. Gaysina². ¹Republican Clinical Hospital, Kazan, Russia, ²Kazan State Medical Academy, Kazan, Russia, ³Kazan State Medical University, Kazan, Russia. **Aim.** To determine the optimal size and location of the mini-laparotomic access for the reconstruction of arteries of the aortofemoral segment. **Methods.** The method of mathematical modeling was used. The parameters of the mini-access were calculated depending on the sex of the patient, as well as for a variety of clinical situations (operations for occlusive disease, for abdominal aortic aneurysm, including the propagation of the aneurysmal dilatation to the iliac arteries). Topography of the aorta and iliac arteries was determined on the basis of computer tomograms of 155 patients (61 of them with an aneurysm of the infrarenal aorta). **Results.** It was established that for the purpose of creation of an adequate access an incision of 6.8-7.0 cm in length at the level of the umbilicus and above is sufficient during surgery for occlusive disease. No significant gender differences were found. During aortic aneurysm the required length of the mini-laparotomic access is significantly increased up to 7.6 cm ($p=0.003$), and in cases of propagation of the aneurysmal dilatation on to the common iliac arteries — up to 8.5 cm ($p=0.001$). In the latter case its location also changes: approximately half of the length of the access incision is located below the umbilicus. **Conclusion.** Mathematical modeling of the optimal mini-access makes it possible to optimize the use of mini-laparotomy in various clinical situations. **Keywords:** aortofemoral reconstruction, mini-laparotomy, parameters of surgical access.

Проблема оптимального оперативного доступа к объекту оперативного воздействия всегда находилась в центре внимания хирургии, поскольку от него зависит не только выполнимость оперативного приёма, но и безопасность манипуляции. Долгое время эту проблему решали в соответствии с известным тезисом «большой

хирург — большой разрез». Однако повышающиеся требования к качеству лечения и стремление снизить хирургическую инвазию заставляют искать новые пути снижения травматичности операций.

Возьмём на себя смелость утверждать, что классическая монография А.Ю. Созон-Ярошевича до сих пор служит наиболее полным руководством для анализа параметров хирургического доступа [2]. Критерии

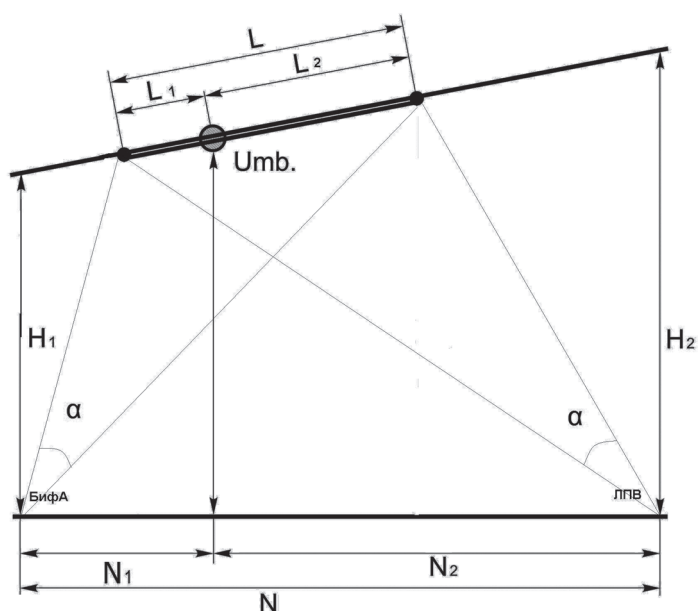


Рис. 1. Схема сагиттального сечения, проходящего через срединную линию живота и брюшную часть аорты (объяснения в тексте).

хирургического доступа, разработанные автором, с незначительными модификациями до сих пор применяются исследователями для характеристики доступности объекта операционного воздействия, а следовательно, выполнимости оперативного приёма. В сочетании с современным математическим аппаратом эти критерии могут достаточно полно характеризовать выполнимость оперативного приёма, в том числе в зависимости от конституциональных особенностей больного и характеристики патологического процесса [1].

Целью работы стало определение оптимального размера и локализации минилапаротомии для выполнения реконструкции артерий аортобедренного сегмента.

На первом этапе исследования мы изучили топографию инфраренального отдела аорты на основании данных компьютерных томограмм 155 пациентов. Больные с патологией, которая могла потенциально изменить топографоанатомические взаимоотношения в брюшной полости (объёмные образования, хирургические операции в анамнезе) были исключены. Из них 94 больных не имели патологии аорты (первая группа). Вторую группу составили больные с аневризмой инфраренального отдела аорты (61 томограмма). Эта группа была выделена для того, чтобы изучить изменения топографии артерий аортобедрен-

ного сегмента при патологии аорты. Кроме того, первая группа была разделена на две подгруппы (IA – 73 мужчины, IB – 21 женщина) для выявления гендерных различий в топографии.

В реальных клинических условиях краиниальной границей хирургической манипуляции при аортобедренной реконструкции является левая почечная вена (ЛПВ). Этот сосуд пересекает брюшную часть аорты спереди на уровне или чуть ниже устьев почечных артерий. Мобилизация и смещение ЛПВ в определённых пределах возможны, но, учитывая лёгкую ранимость почечных вен, именно ЛПВ ограничивает уровень наложения проксимального зажима на аорту. Хотя стандартный лапаротомный доступ позволяет при необходимости выполнить даже пережатие супраренальной аорты (например, при юкстаренальной локализации аневризмы), подобные манипуляции при использовании минидоступа неоправданно снижают безопасность операции. В этих случаях минидоступ не может служить методом выбора. По этой причине мы, изучая хирургическую анатомию инфраренальной аорты, принимали за проксимальную границу сегмента аорты, подлежащего реконструкции из минилапаротомного доступа, именно ЛПВ.

Кaudальной границей оперативного воздействия при бифуркационных аор-

Сравнительный анализ антропометрических параметров мужчин и женщин (по данным компьютерной томографии)

Показатель	Мужчины, n=73	Женщины, n=21	p
Бифуркация - пупок (N_1), см	2,7±0,2	0,1±0,3	0
Бифуркация - ЛПВ (N_2), см	9,3±0,2	8,8±0,4	0,222
Пупок - ЛПВ (N_3), см	8,8±0,2	8,5±0,3	0,462
Глубина до аорты на уровне ЛПВ (H_1), см	12,4±0,4	12,2±0,6	0,806
Глубина до аорты на уровне пупка (H_2), см	9,9±0,4	9,3±0,6	0,462
Глубина до аорты на уровне БифА (H_3), см	9,9±0,4	10,0±0,7	0,905
Лобок - БифА, см	15,6±0,49	16,1±0,8	0,622
Мечевидный отросток - БифА, см	20,1±0,36	18,5±0,7	0,04

Примечание: ЛПВ – левая почечная вена; БифА – бифуркация брюшной части аорты.

тобедренных реконструкциях чаще всего бывает бифуркация брюшной части аорты (БифА). В некоторых клинических ситуациях (например, при распространении аневризматического расширения на подвздошные артерии) дистальной границей реконструкции становится бифуркация подвздошной артерии (устье внутренней подвздошной артерии – ВПА).

Определяли линейные расстояния между этими ключевыми точками, глубину их расположения от передней брюшной стенки, а также их взаимоотношения с основными внешними ориентирами – средней линией живота, мечевидным отростком, пупочным кольцом и лобковым симфизом.

Величина угла оперативного действия, при которой манипуляции в ране возможны, определённая теоретически, должна составлять не менее 25–30° [2], поэтому расчёты параметров раны были произведены при заданной величине этого угла на «ключевые точки» оперативного воздействия (ЛПВ, БифА или устье ВПА) $\alpha=30^\circ$. В реальных клинических условиях, учитывая растяжимость тканей и коррекцию доступа ранорасширителями, этот показатель будет возрастать.

Схема сагиттального сечения, проходящего через срединную линию живота и брюшную часть аорты, представлена на рис. 1.

Входными (измеряемыми) параметрами для расчёта в применяемой модели были следующие:

N_1 и N_2 – соответственно глубина от передней брюшной стенки до БифА (или ВПА) и до ЛПВ;

N – расстояние от БифА до ЛПВ;

N_1 – расстояние от БифА (или устья ВПА) до проекции пупка на аорту;

N_2 – расстояние от проекции пупка на аорту до ЛПВ ($N_2=N-N_1$).

«Выходные» (вычисляемые) параметры: длина разреза (L);

длина сегмента разреза, расположенного ниже пупка (L_1) и выше пупка (L_2), то есть расположение разреза по отношению к пупку ($L=L_1+L_2$).

В первой группе средняя длина инфраренального сегмента брюшной аорты составила 9,1±0,3 см (от 5,5 до 12,2 см). Бифуркация подвздошных артерий (устье ВПА) располагается на 5,6±0,42 см ниже БифА, на 2,9±0,1 см латеральнее средней линии живота, одинаково – справа и слева.

Расстояние от передней брюшной стенки до аорты на уровне ЛПВ составило 12,3±0,31 см (6,3–21,6 см), на уровне БифА – 10,0±0,33 см (3,7–19,5 см). Устье ВПА располагается на глубине 10,7±0,4 см в сагиттальной плоскости.

Гендерные различия топографии артерий аортобедеренного сегмента были выражены слабо. В основном они касались расположения БифА по отношению к пупочному кольцу. У мужчин (подгруппа IA) БифА локализуется в среднем на 2–3 см ниже пупка (2,7±0,2 см), у женщин (подгруппа IB) – на уровне пупка (0,1±0,3 см), $p < 0,001$ (табл. 1).

Основные изменения при аневризматическом расширении аорты проявились в увеличении продольных размеров инфраренальной аорты – расстояние от БифА до ЛПВ оказалось достоверно больше на 15,4%. Синтопия БифА по отношению к пупку осталась прежней (табл. 2).

Топография бифуркации подвздошных артерий изменялась более значительно. Деформация БифА и подвздошных артерий приводила к тому, что устье ВПА смеща-

Антропометрические параметры у пациентов с аневризмой аорты и без неё

Показатель	Первая группа, n=94	Вторая группа, n=61	p	
Пол (мужчины/женщины)	73/21	50/11	0,657	
Бифуркация - пупок (N ₁), см	2,2±2,0	1,9±0,29	0,865	
Бифуркация - ЛПВ (N), см	9,1±0,14	10,5±0,20	0	
Глубина до аорты на уровне ЛПВ (H ₁), см	12,3±0,31	13,2±0,39	0,084	
Глубина до аорты на уровне пупка (H ₂), см	9,4±0,37	10,6±0,39	0,029	
Глубина до аорты на уровне БифА (H ₁), см	10,0±0,33	10,5±0,40	0,318	
Пупок - ЛПВ (N ₂), см	8,5±0,21	8,6±0,26	0,772	
Пупок - устье ВПА, см	6,7±0,3	Справа	6,2±0,3	0,156
		Слева	6,2±0,3	0,156
БифА - устье ВПА, см	5,6±0,3	Справа	4,3±0,2	0
		Слева	4,3±0,2	0
Лобок - устье ВПА, см	9,5±0,4	Справа	10,3±0,2	0,046
		Слева	10,3±0,3	0,046
Средняя линия - ВПА, см	2,9±0,2	Справа	2,5±0,2	0,051
		Слева	3,1±0,1	0,08

Примечание: ЛПВ – левая почечная вена; БифА – бифуркация брюшной части аорты; ВПА – внутренняя подвздошная артерия.

лось вверх. При этом увеличивалось расстояние от бифуркации подвздошных артерий до лобка и уменьшалось – до БифА. Кроме того, происходило смещение устья ВПА в поперечном направлении, причём устье правой ВПА смещалось медиально, а левой – латерально, по-видимому, за счёт девиации аорты влево при аневризматической трансформации (см. табл. 2).

Таким образом, на основании данных компьютерной томографии мы получили усреднённые цифровые данные по топографии инфраренального отдела аорты и подвздошных артерий для расчёта оптимального размера и локализации мини-лапаротомии. Вычисления были произведе-

и формирование дистального анастомоза необходимо проводить на уровне бифуркации подвздошных артерий, каудальным локусом хирургической манипуляции становится устье ВПА. По этой причине в данном случае в формулах переменную N (расстояние от ЛПВ до БифА) заменяли на N₁ (расстояние от ЛПВ до устья ВПА), а H₁ (глубина от передней брюшной стенки до БифА) – на H₁¹ (глубина до устья ВПА). Результаты вычислений приведены в табл. 3 и на рис. 2.

В качестве трансперитонеального мини-доступа наиболее часто применяют срединную параумбиликальную лапаротомию. Её длина, приводимая в клиничес-

Таблица 3

Параметры мини-лапаротомии при различных вариантах патологии

Показатель	Первая группа		Вторая группа	
	IA (мужчины)	IB (женщины)	Аневризма аорты	Аневризма аорты и ОПА
Длина раны (L), см	7,0±1,9	6,8±0,3	7,6±0,18	8,5±0,2
Длина раны ниже пупка (L ₁), см	0,6±0,2	1,5±0,9	1,4±0,23	4,1±0,26

Примечание: ОПА – общие подвздошные артерии.

ны отдельно для подгрупп (IA, IB) первой группы и второй группы пациентов. Также был смоделирован мини-доступ при варианте аневризмы аорты с распространением на общие подвздошные артерии. Так как в последнем случае временное пережатие

ких отчётах, варьирует от 3 до 10–15 см, в среднем составляя 6–8 см [3, 4].

Локализацию и длину мини-доступа N. Kawaharada и соавт. рекомендуют уточнять дооперационно на основании компьютерной томографии или ультразву-

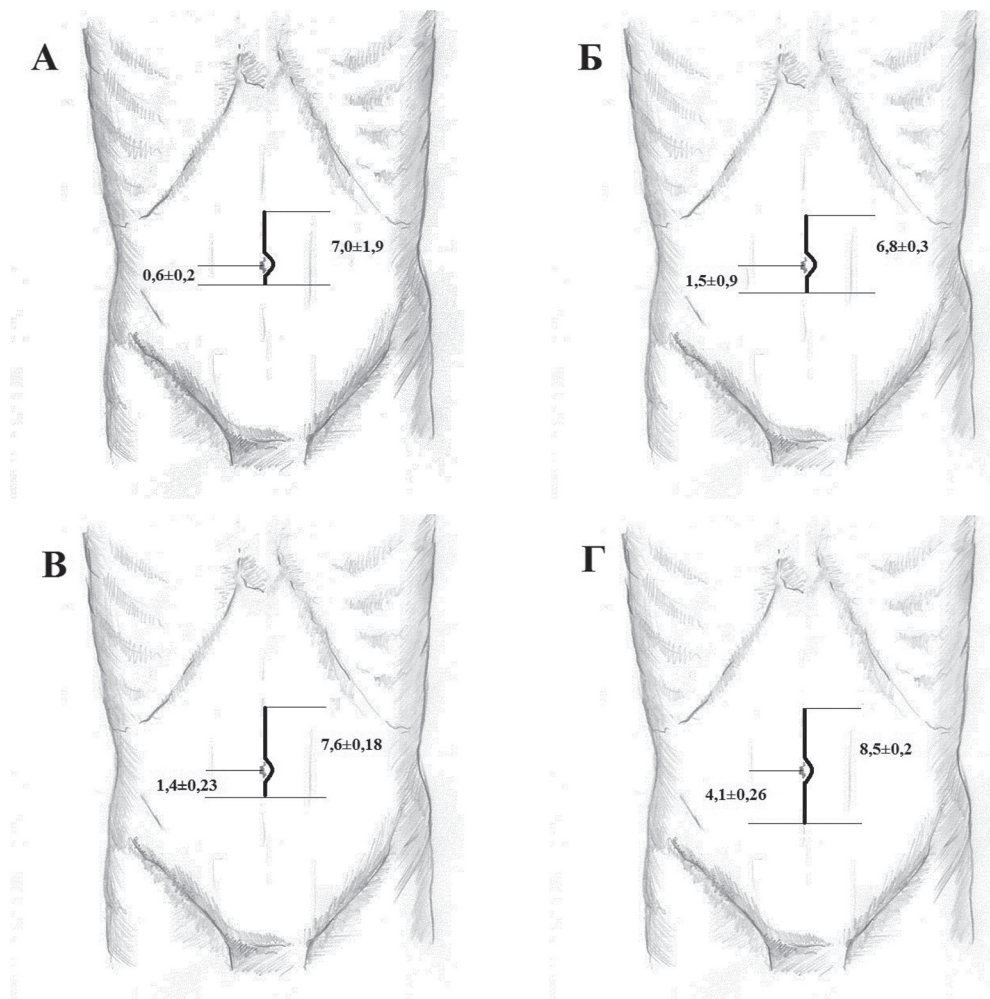


Рис. 2. Локализация и размер мини-лапаротомии: А – окклюзирующая патология (мужчины); Б – окклюзирующая патология (женщины); В – аневризма брюшной аорты без распространения на подвздошные артерии; Г – аневризма брюшной аорты с распространением на подвздошные артерии.

кового исследования [6]. Fearn S.J. и соавт. предлагают определять локализацию доступа при резекции аневризмы аорты как проекцию её границ по данным компьютерной томографии на переднюю брюшную стенку с добавлением по 2 см проксимальнее и дистальнее границ аневризматического расширения [5].

W.D. Turnipseed рекомендует производить лапаротомию выше пупка в случае аневризмы и ниже пупка – при окклюзионных поражениях, с чем вряд ли можно согласиться, поскольку это накладывает ограничения при выборе места наложения проксимального анастомоза [8]. При операциях по поводу аневризмы M. Matsumoto и соавт. начинают разрез на 3 см выше шейки аневризмы, продолжая его вниз до трети расстояния от шейки до бифуркации

(при локализации дистального анастомоза на уровне общих подвздошных артерий) или до уровня БифА (при дистальных анастомозах с наружными подвздошными артериями) [7]. При таком подходе средняя длина лапаротомии составляет 8,4 см (6,5–11,2 см).

В нашей работе мы применили методику математического моделирования для определения оптимальной локализации мини-лапаротомии. Использование компьютерной томографии в отличие от посмертных секционных исследований позволило не только оперировать более значительным клиническим материалом, но и определять топографоанатомические параметры в зависимости от половых, антропометрических различий и наличия патологии аорты.

При операциях по поводу окклюдированного заболевания длина мини-лапаротомии, достаточная для обеспечения угла оперативного действия 30° на основные ключевые точки хирургической манипуляции, составила 6,8–7,0 см. Приблизительно 80–90% длины разреза локализовалось выше пупка. Достоверных различий размера и локализации мини-лапаротомии для мужчин и женщин не выявлено ($p=0,141$). При аневризме аорты необходимая длина мини-лапаротомии достоверно увеличивалась до 7,6 см ($p=0,003$), а при распространении аневризматического расширения на общие подвздошные артерии — до 8,5 см ($p=0,001$). В последнем случае кардинально меняется локализация разреза по отношению к пупку — приблизительно половина длины доступа локализуется ниже пупка.

ВЫВОД

Математическое моделирование оптимального мини-доступа позволяет оптимизировать применение мини-лапаротомии в различных клинических ситуациях.

ЛИТЕРАТУРА

1. *Сергийко С.В.* Оптимизация тактики и совершенствование способов малоинвазивной хирургии надпочечников // Омск. науч. вестн. — 2004. — №1. — С. 107–113.
2. *Созон-Ярошевич А.Ю.* Анатомо-клинические обоснования хирургических доступов к внутренним органам. — М.: Медгиз, 1954. — 180 с.
3. *Acikel U., Karabay O., Silistrel E. et al.* A new minimally invasive method of aortofemoral revascularization // J. Vasc. Surg. — 2001. — Vol. 35. — P. 175–179.
4. *Brustia P., Porta C.* Left sub costal minilaparotomy in aortic surgery // Minerva Cardioangiol. — 2001. — Vol. 49. — P. 91–97.
5. *Fearn S.J., Thaveau F., Kolvenbach R., Dion Y.M.* Minilaparotomy for aortoiliac aneurysmal disease: experience and review of the literature // Surg. Laparosc. Endosc. Percutan. Tech. — 2005. — Vol. 15, N 4. — P. 220–225.
6. *Kawaharada N., Morishita K., Fukada J. et al.* Minilaparotomy abdominal aortic aneurysm repair versus the retroperitoneal approach and standard open surgery // Surg. Today. — 2004. — Vol. 34, N 10. — P. 837–841.
7. *Matsumoto M., Hata T., Tsushima Y. et al.* Minimally invasive vascular surgery for repair of infrarenal abdominal aortic aneurysm with iliac involvement // J. Vasc. Surg. — 2002. — Vol. 35, N 4. — P. 654–660.
8. *Turnipseed W.D.* A less-invasive minilaparotomy technique for repair of aortic aneurysm and occlusive disease // J. Vasc. Surg. — 2001. — Vol. 33, N 2. — P. 431–434.

УДК 616.441-006.6: 616-006.04-031.14031.81-036-036.8-037

Т13

РИСКИ РАЗВИТИЯ ПЕРВИЧНО-МНОЖЕСТВЕННЫХ ЗЛОКАЧЕСТВЕННЫХ ОПУХОЛЕЙ С ПОРАЖЕНИЕМ ЩИТОВИДНОЙ ЖЕЛЕЗЫ

Зинаида Александровна Афанасьева^{1,2}, Сергей Фёдорович Бакунин^{2}*

¹Республиканский клинический онкологический диспансер, г. Казань,

²Казанская государственная медицинская академия

Реферат

Цель. Определение относительных рисков развития других злокачественных опухолей у больных раком щитовидной железы и рака щитовидной железы у больных с другими злокачественными новообразованиями.

Методы. Проведён ретроспективный анализ данных 116 больных полинеоплазиями с поражением щитовидной железы за период с 1973 по 2010 гг. Для оценки относительного риска развития полинеоплазий с поражением щитовидной железы использовали формулу: $\text{relative risk} = [a / (a + b)] / [c / (c + d)]$, где a — количество больных раком щитовидной железы со вторым злокачественным новообразованием; b — количество больных раком щитовидной железы без второй злокачественной опухоли; c — количество больных в популяции, поражённых таким же злокачественным заболеванием, как и больные в группе a ; d — количество людей в популяции, не заболевших раком.

Результаты. У больных карциномами щитовидной железы более высокий, чем в популяции, относительный риск метасинхронного развития лимфом (41,8 у мужчин, 31,7 у женщин), рака почки (55,6 у мужчин, 18,5 у женщин), предстательной железы (35,7), лёгких и бронхов (18,8 у женщин), меланомы (17,1 у женщин), рака ободочной кишки (16,7 у женщин), шейки матки (15,8), тела матки (11,8), молочной железы (11,5 у женщин), кожи (9,5 у женщин) и синхронного развития рака почки (33,8 у мужчин, 46,3 у женщин), предстательной железы (24,4), меланомы (20,6 у женщин), рака пищевода (19,4 у мужчин, 17,8 у женщин), прямой кишки (19,0 у мужчин), лимфом (12,8 у мужчин), рака шейки матки (11,3), молочной железы (11,0 у женщин), кожи (8,5 у женщин). Относительный риск развития метасинхронного рака щитовидной железы более высокий, чем в популяции, у больных меланомой (108,0 у мужчин, 50,4 у женщин), со злокачественными новообразованиями лимфоидной ткани (40,2 у мужчин, 40,8 у женщин), раком тела матки (11,8), кожи (8,7 у женщин), молочной железы (8,0 у женщин).

Вывод. При диспансеризации больных раком щитовидной железы необходимо учитывать относительный риск возникновения последующих опухолей для ранней диагностики полинеоплазий.

Ключевые слова: первично-множественные злокачественные опухоли, щитовидная железа, рак, относительный риск.