идной инфильтрации с увеличением относительного содержания плазматических клеток. К неблагоприятным прогностическим признакам нужно отнести высокую степень десмоплазии стромы с ее склерозом и резким преобладанием над паренхимой (скиррозные раки), высокий уровень кровоснабжения, снижение уровня лимфоидной инфильтрации при уменьшении относительного количества плазматических клеток.

ЛИТЕРАТУРА

1. *Автандилов Г. Г., Яблучанский Н. И., Губенко В. Г.*//Системная стереометрия в изучении патологического процесса.— М., Медицина, 1981.
2. *Доросевич А. Е., Абросимов А. Ю.*//Арх. патол.— 1987.— № 7.— С. 83—87.

Поступила 16.02.88.

УДК 616.831—006.6—003.972

ЭКСТРАКРАНИАЛЬНОЕ МЕТАСТАЗИРОВАНИЕ ОПУХОЛИ ГОЛОВНОГО МОЗГА

Х. М. Шульман, В. И. Данилов, С. П. Петров

Кафедра невропатологии, нейрохирургии и медицинской генетики (зав.— докт. мед. наук М. Ф. Исмагилов), кафедра патологической анатомии (зав.— проф. В. А. Добрынин) Казанского медицинского института имени С. В. Курашова, Республиканская клиническая больница (главврач — С. В. Абуладзе) МЗ ТАССР

Экстракраниальное метастазирование опухолей головного мозга относится к числу редких явлений. В мировой литературе имеются сообщения не более чем о 200 патоморфологически верифицированных наблюдениях. По этим данным экстракраниальное метастазирование относительно часто встречается среди больных с медуллобластомами головного мозга, реже метастазируют глиобластомы. Первичный очаг может располагаться в любой из долей мозга, однако наиболее часто упоминаются височная и затылочная доли. Метастазирование чаще происходит путем гематогенной диссеминации по венам позвоночника, связующим церебральную венозную систему с венами внутренних органов. Существенно реже опухолевые клетки из первичного очага попадают за пределы гематоэнцефалического барьера по лимфатическим путям. Метастазы обнаруживаются в лимфатических узлах, в костях, мышцах, легких, печени, почках, надпочечниках и других органах. Экстракраниальное метастазирование, как правило, встречается среди больных, перенесших одно или несколько хирургических вмешательств по поводу опухолей головного мозга.

Приводим наше наблюдение экстракраниального метастазирования глиобластомы височно-затылочной локализации правого полушария головного мозга, особенностью которого является то обстоятельство, что метастазы развились вне связи с хирургическим вмешательством.

К., 23 лет, поступила в нейрохирургическую клинику Республиканской больницы МЗ ТАССР 03.02.1983 г. с подозрением на опухоль головного мозга. Больна около 3 мес. Спустя месяц от начала заболевания на коже лба появились и стали увеличиваться в размерах три опухолевидных образования красновато-синюшного цвета, внешне напоминающие карбункулы.

При поступлении состояние больной тяжелое (глубокое оглушение — сопор), гипертермия, опущено верхнее веко правого глаза, парез лицевого нерва по центральному типу, симптомы орального автоматизма, на боль реагирует движениями конечностей, левосторонний нерезко выраженный гемипарез, мышечный тонус несколько повышен в левых конечностях, выраженный оболочечный синдром. Более детальное неврологическое обследование невозможно.

Краниография от 04.02.1983 г.: усилен сосудистый рисунок, контуры турецкого седла четкие, лобная кость не изменена.

Консультация окулиста: выраженный застой сосков зрительных нервов с кровоизлияниями на глазном дне.

Эхоэнцефалография: М-эхо смещено влево в зоне передних отделов третьего желудочка на 3 мм, в средних отделах — на 5 мм, в задних — на 7 мм.

Каротидная правосторонняя ангиография от 05.02.1983 г.: незначительное смещение передней мозговой артерии на участках A_3 — A_5 по теменному типу влево; рентгенографическая сильвиева точка смещена кверху на 8—10 мм; дистальные отделы средней мозговой артерии приподняты; положение сифона внутренней сонной артерии не изменено.

Анамнестические данные и результаты клинического обследования позволили диагностировать опухоль (возможно, метастаз) височно-затылочной локализации правого полушария головного мозга и мягких тканей области лба. Прогредиентное ухудшение состояния больной, несмотря на интенсивную терапию, исключило возможность выполнения хирургического вмешательства. На 4-е сутки пребывания в стационаре больная скончалась.

При патологоанатомическом обследова-

нии установлено: на коже лба имеются три опухолевидных образования плотной консистенции размерами 1,0×1,5×0,5 см, которые на разрезе представлены рыхлой крошащейся тканью. Во внутренних органах (исключая селезенку) патологии не выявлено; лимфатические узлы не увеличены, изменений в них не обнаружено. Под капсулой латеральной поверхности селезенки определяется опухолевидное образование белесоватого цвета размерами 2,0×2,0×1,0 см, состоящее из рыхлой ткани. По вскрытии полости черепа обнаружена напряженная твердая мозговая оболочка. Паутинная и мягкая мозговые оболочки, а также магистральные сосуды мозга были без особенностей. Полушария головного мозга асимметричны, правое несколько бо́льших размеров с незначительно расширенными извилинами и суженными бороздами. В проекции правой затылочной доли кора мозга имеет желтоватый оттенок. В белом веществе этой доли на стыке с височной на глубине около 2,5 см обнаружен опухолевый узел диаметром 3,5×4,0 см, правильной округлой формы, мягко-эластической консистенции, розового цвета на разрезе. Опухоль располагается в полости размеров 7,0×7,0×6,0 см, выполненной сгустками крови и ограниченной от нормальной структуры органа переходной зоной из резко отечной мозговой ткани. Мозговые желудочки не расширены, ликвор в них окрашен кровью.

Микроскопическое исследование препаратов (рутинные виды окраски): ткань опухолевого узла из головного мозга идентифицируется как глиобластома с гигантоклеточным компонентом. В препаратах наряду с полиморфными одноядерными клетками встречаются гигантские клетки и многоядерные элементы, а также фигуры митотического деления. Строма составляет незначительную часть новообразования, в котором обнаруживаются обширные очаги некрозов (рис. 1).

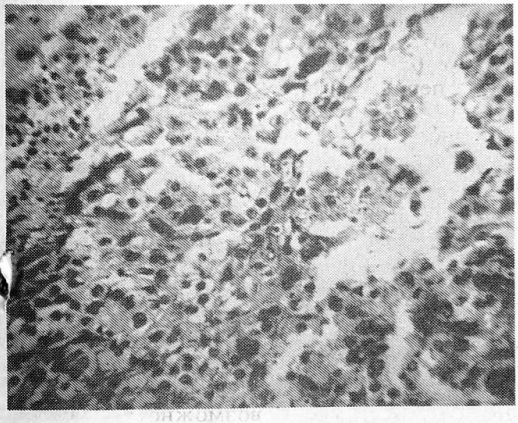

Рис. 1. Первичная опухоль головного мозга — глиобластома (гигантские клетки, некроз); окраска гематоксилин-эозином, ×192.

Метастазы в коже лба и селезенке имеют аналогичное морфологическое строение, отличаются лишь бо́льшим клеточным атипизмом (рис. 2 и 3).

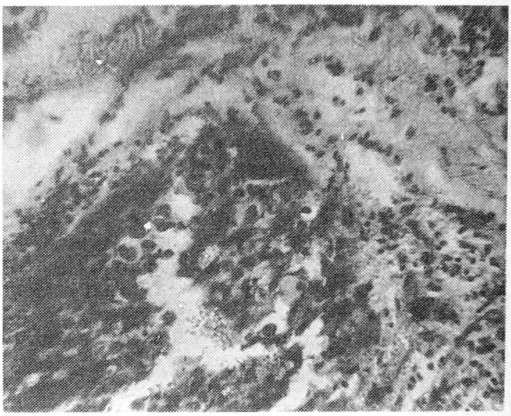

Рис. 2. Метастаз глиобластомы в кожу лба; окраска гематоксилин-эозином; ×192.

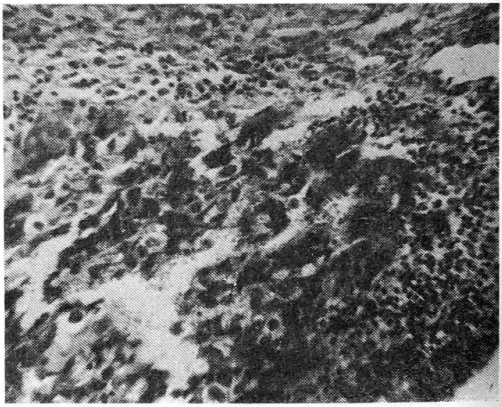

Рис. 3. Метастаз глиобластомы в селезенку; окрас гематоксилин-эозином; ×192.

Как известно, в головном мозге отсутствует лимфатическая система, в этой связи первичное экстракраниальное метастазирование может происходить лишь гематогенным путем, что подтверждает приведенное наблюдение. Однако после хирургического удаления опухоли головного мозга нарушается герметичность гематоэнцефалического барьера и становится возможным лимфогенный путь распространения метастазов. Особенно способствуют этому прорастание опухоли в трепанационный дефект за пределы полости черепа и ее контакт с лимфатическими путями кости и мягких тканей покровов черепа.

Поступила 11.11.88.