

Шумилов Б.Р., Ростовцев В.В., Батищев Н.А., Кожевников В.В.

АНТИМИКРОБНАЯ ЭФФЕКТИВНОСТЬ ГАЗООБРАЗНОГО ОЗОНА ПРИ ЛЕЧЕНИИ КАРИЕСА ЗУБОВ

Федеральное государственное бюджетное образовательное учреждение высшего образования «Воронежский государственный медицинский университет им. Н.Н. Бурденко» Министерства здравоохранения Российской Федерации, 394000, Воронеж

Введение. По данным многих отечественных и зарубежных исследователей, общепринятая антибактериальная подготовка кариозных полостей не гарантирует бактериальную чистоту операционного поля. Основными причинами неэффективного лечения кариеса являются снижение эффективности antimicrobial средств широкого спектра, несовершенство методов лечения кариеса, в результате чего открытые, дренируемые очаги инфекции превращаются в закрытые, с созданием эффекта «термостата». Кроме того, в настоящее время доказана идентичность флоры кариозных полостей, дентина корневых каналов и очагов острой одонтогенной инфекции.

Материал и методы. Обследованы и санированы 50 пациентов с различными нозологическими формами кариеса. Кроме того, у данного контингента проводилось микробиологическое исследование дентина кариозных полостей до препарирования, после стандартной антисептической обработки и последующей обработки газообразным озоном аппаратом Prozone.

Результаты. Данные, полученные в ходе исследования, подтверждают, что газообразный озон обладает ярко выраженным бактерицидным эффектом по отношению к большинству видов обнаруженной микрофлоры. Наибольшей резистентностью обладают анаэробные микроорганизмы, однако при дальнейшем высеивании и выделении чистой культуры их роста не обнаруживалось, что свидетельствует об их крайне низкой вирулентности. Критерием оценки послужил рост микроорганизмов на II секторе по Goild, так как именно в этом состоянии микроорганизмы ещё способны вегетировать и служить этиологическим фактором неудовлетворительного лечения, которое проявляется в виде микробной деминерализации эмалево-композитного соединения.

Ключевые слова: антимикробный эффект; газообразный озон; лечение кариеса; микроаэрофил; анаэробы; рецидивный кариес.

Для цитирования: Шумилов Б.Р., Ростовцев В.В., Батищев Н.А., Кожевников В.В. Антимикробная эффективность газообразного озона при лечении кариеса зубов. *Гигиена и санитария*. 2019; 98(7): 754-760. DOI: <http://dx.doi.org/10.18821/0016-9900-2019-98-7-754-760>

Для корреспонденции: Богдан Романович Шумилов, доктор мед. наук, проф., зав. каф. стоматологии ИДПО ФГБОУ ВО «Воронежский государственный медицинский университет имени Н.Н. Бурденко» Минздрава России, 394000, Воронеж. E-mail: bogdanshum@gmail.com

Финансирование. Исследование не имело спонсорской поддержки.

Конфликт интересов. Авторы заявляют об отсутствии конфликта интересов.

Участие авторов: концепция и дизайн исследования – Шумилов Б.Р., Ростовцев В.В.; сбор и обработка материала – Батищев Н.А., Кожевников В.В.; статистическая обработка – Батищев Н.А.; написание текста – Шумилов Б.Р.; редактирование – Ростовцев В.В.; утверждение окончательного варианта статьи, ответственность за целостность всех частей статьи – все соавторы.

Поступила 05.02.2019

Принята к печати 27.05.19

Опубликована 08.2019

Shumilovich B.R., Rostovtsev V.V., Batishchev N.A., Kozhevnikov V.V.

ANTIMICROBIAL EFFECTIVENESS OF GASEOUS OZONE IN THE TREATMENT OF DENTAL CARIES

N.N. Burdenko Voronezh State Medical University, Voronezh, 394036, Russian Federation

Introduction. According to many domestic and foreign researchers, the generally accepted antibiotic preparation of carious cavities does not guarantee bacterial “cleanliness” of the operating field. The main reasons for the ineffective treatment of caries are a decrease in the effectiveness of antimicrobial agents of a wide spectrum, the imperfection of methods for caries treatment, as a result of which open, drained foci of infection become closed, with the creation of the effect of a “thermostat”. In addition, the identity of the flora of carious cavities, dentin of root canals and foci of acute odontogenic infection has now been proven.

Material and methods. 50 patients with various nosological forms of caries were examined and sanitized. In addition, in this contingent, there was carried out a microbiological study of the dentin caries cavities before preparation, after standard antiseptic treatment and subsequent treatment with gaseous ozone with the Prozone apparatus.

Results. The data obtained during the study confirm gaseous ozone to have a pronounced bactericidal effect in relation to most species of microflora found. Anaerobic microorganisms possess the greatest resistance, however, with further sowing and isolation of a pure culture, their growth was not detected, which indicates their extremely low virulence. The evaluation criterion was the growth of microorganisms in the 2nd sector according to Goild, since in this state these microorganisms are still capable of vegetating, and serve as the etiological factor of unsatisfactory treatment which manifests itself in the form of microbial demineralization of the enamel-composite compound.

Key words: antimicrobial effect; gaseous ozone; caries treatment; microaerophilic; anaerobes; recurrent caries.

For citation: Shumilovich B.R., Rostovtsev V.V., Batishchev N.A., Kozhevnikov V.V. Antimicrobial effectiveness of gaseous ozone in the treatment of dental caries. *Gigiya i Sanitariya (Hygiene and Sanitation, Russian journal)* 2019; 98(7): 754-760. (In Russ.). DOI: [10.18821/0016-9900-2019-98-7-754-760](http://dx.doi.org/10.18821/0016-9900-2019-98-7-754-760)

For correspondence: Bogdan. R. Shumilovich, MD, Ph.D., DSci., Docent of the Postgraduate Dentistry Department of the N.N. Burdenko Voronezh State Medical University, Voronezh, 394036, Russian Federation. E-mail: bogdanshum@gmail.com

Information about the author:

Shumilovich B.R., <https://orcid.org/0000-0002-6571-9660>; Rostovtsev V.V., <https://orcid.org/0000-0002-6874-1599>; Batishev N.A., <https://orcid.org/0000-0003-3945-0693>; Kozhevnikov V.V., <https://orcid.org/0000-0003-1628-3773>

Conflict of interests. The authors declare no conflict of interest.

Acknowledgments. The study had no sponsorship.

Contribution: The concept and design of the study – Shumilovich B.R., Rostovtsev V.V.; Collection and processing of material – Batishev N.A., Kozhevnikov V.V.; Statistical processing – Batishev N.A.; Writing the text – Shumilovich B.R.; Editing – Rostovtsev V.V.; Approval of the final version of the article, responsibility for the integrity of all parts of the article – all co-authors.

Received: 05 February 2019

Accepted: 27 May 2019

Published: August 2019

Введение

Сохраняющаяся до сегодняшнего дня 100% распространенность кариеса, особенно у взрослого работоспособного населения, обуславливает постоянную актуальность вопросов лечения и профилактики как кариозного процесса в целом, так и рецидивного кариеса в частности [3, 4, 21, 23, 30].

По данным литературы [5, 7, 8, 9, 11, 16, 19, 20, 22, 29], а также собственных исследований [3, 4, 5, 6, 12, 17], при использовании стандартных методов пломбирования на границе пломбировочного материала и твердых тканей зуба (как эмали, так и дентина) зачастую образуется краевая щель («гар»), препятствующая адекватной адгезии композита к тканям зуба и, как следствие, длительному сохранению пломбы. При более детальном микробиологическом исследовании содержимого пространства щели обнаружена микробная составляющая, являющаяся, по нашему мнению, непосредственной причиной возникновения рецидива кариозного процесса.

В числе наиболее вероятных причин неэффективного пломбирования кариозных полостей, указывается несоблюдение протокола некротомии и применения композита и адгезивной системы (экспозиция и объём полимеризации и мн. мн. др.); сенсбилизация микрофлоры и снижение лечебной эффективности применяемых для местной обработки кариозных полостей антисептиков; индивидуальные особенности общего и локального статуса пациента (уровень гигиены, активность кариозного процесса, значение С-фактора полости и мн. др.) [1, 2, 5, 6, 10, 11, 14, 26, 28, 31, 32]. Кроме того, важную роль играет несовершенство современных методов лечения кариеса, в результате чего открытые, дренируемые очаги инфекции превращаются в закрытые, с созданием эффекта «термостата» [3, 5, 12, 13, 15, 17, 18, 24]. Также в методах лечения кариеса представляется важным многократность внедрения различного ротационного инструмента в инфицированные твердые ткани зуба с созданием инфицированного аэрозоля в полости рта. Более того, на сегодняшний день доказана идентичность всех видов флоры поражённого дентина кариозных полостей, корневых каналов и очагов острой одонтогенной инфекции [6, 8, 10, 25, 27].

Конечно же, вышеупомянутые факты требуют достаточно радикального решения данной проблемы как со стороны клиницистов, так и со стороны производителей. В клинической практике данная задача успешно решается за счёт оптимизации и применения инновационных методов некротомии поражённых эмали и дентина, а также средств и методов их антибактериальной обработки [2, 4, 5, 7, 9, 16, 18, 22–24].

Кроме того, в последние десятилетия, помимо медикаментозных средств, для антибактериальной обработки корневых каналов и кариозных полостей достаточно успешно используются

физические факторы, в частности высокоэнергетический лазер, ультразвук, газообразный озон и др. [1, 2, 3, 5, 6, 10, 20, 21, 31].

На отечественном стоматологическом рынке представлено несколько видов генераторов газообразного озона, в достаточно широком ценовом ассортименте. По соотношению цена–качество несомненный интерес представляет аппарат для выработки газообразного озона *Prozone* австрийской компании W&H (рис. 1).

Технически прибор представляет собой пьезогенератор газообразного озона из атмосферного воздуха при помощи электрического тока высокого напряжения (рис. 2). Химически озон представляет собой трёхатомный кислород, который на открытом воздухе разлагается на двух- и одноатомный. Одноатомный кислород является сильнейшим окислителем, превосходящим по силе гипохлорит натрия (табл. 1) и убивает все известные вирусы и бактерии, что делает его наиболее эффективным антибактериальным средством в клинической стоматологии, имеющимся на сегодняшний день [1, 2, 3, 5, 6, 10, 19].

Основу механизма антибактериального действия озона составляет избирательное воздействие одноатомного кислорода на клеточную мембрану бактерий с её разрушением (целлиз – разрыв клеточной мембраны), что обуславливает дальнейшую гибель микроорганизмов [11, 14, 15, 17, 26].

Имеющиеся 4 программы работы аппарата *Prozone* обеспечивают широкий спектр показаний для его клинического применения в различных направлениях консервативной стоматологии.

Цель данной работы – исследование клинической эффективности антибактериальной обработки кариозных полостей с использованием традиционного медикаментозного метода и газообразного озона.

Дизайн исследования. С клинической точки зрения исследование представляет собой сравнительную характеристику клинической эффективности стандартной методики антисептической обработки кариозных полостей перед пломбированием и методики дополнительного применения газообразного озона с использованием аппарата *Prozone*. Контроль эффективности применяемой методики осуществлялся при помощи клинических (*in vivo*) методов исследования непосредственно после реставрации и спустя 12, 30 и 60 мес после лечения и лабораторных (*in vitro*) методов до реставрации, после препарирования

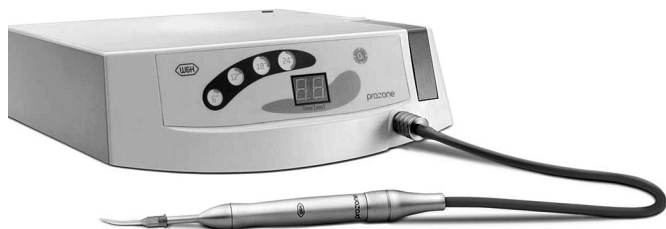

Рис. 1. Аппарат PROZONE.

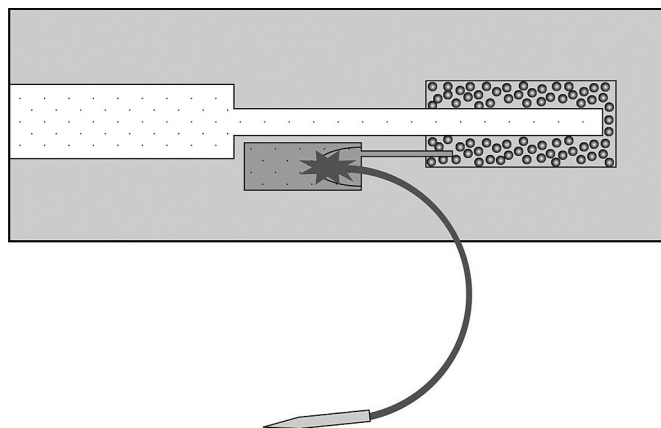


Рис. 2. Принципиальная схема генерирования газообразного озона.

Таблица 1

Сравнительные окислительные потенциалы распространённых антибактериальных средств при 25°C

Антибактериальное средство	Молекулярная формула	Потенциал, вольт
Фтор	F ₂	2,87
Озон	O ₃	2,07
Перекись водорода	H ₂ O ₂	1,78
Перманганат калия	KMnO ₄	1,70
Гипобромистая кислота	HOBr	1,59
Гипохлористая кислота	HOCl	1,49
Хлор	Cl ₂	1,36
Двуокись хлора	ClO ₂	1,27
Кислород	O ₂	1,23
Хромовая кислота	H ₂ CrO ₄	1,21
Бром	Br ₂	1,09
Азотная кислота	HNO ₃	0,94
Йод	I ₂	0,54

ния полости, после стандартной антисептической обработки и после дополнительной озонотерапии полости. С точки зрения математической статистики данная работа представляет собой четырёхстадийное проспективное нерандомизированное исследование. Первая стадия исследования проводилась в период 2013–2014 гг., вторая стадия – в период 2014–2015 гг., третья – в период 2015–2016 гг. и четвёртая – в период 2017–2018 гг.

Материал и методы

Для достижения цели работы на кафедре стоматологии ИДПО ВГМУ им. Н.Н. Бурденко были обследованы и санированы 50 пациентов с кариесом дентина по МКБ-10 (средний и глубокий кариес по классификации Московского медицинского стоматологического института). Все больные были разделены на 2 группы: контрольную (25 человек) и опытную (25 человек). В обеих группах реставрация проводилась по протоколу «треугольников» (рис. 3), с использованием самопротравливающей адгезивной системы *SE bond* (Kuraray, Япония) и субмикронного композита *Brilliant EverGlow* (Coltene, Швейцария). В контрольной группе антисептическая обработка кариозной полости проводилась с применением 0,005% раствора хлоргексидина. В группе исследования после стандартной обработки полости применяли дополнительную обработку газообразным озоном по следующему протоколу:

- насадка *COROTIP* к наконечнику *OZOTOP*;
- режим «I2».



Рис. 3. Стандартная схема реставрации полостей I класса по Black. Метод «треугольников».

Забор материала для микробиологического исследования проводился до нанесения адгезива и кондиционирования твёрдых тканей зуба.

Всего в обеих группах было отреставрировано 98 зубов: 48 – контрольная группа и 50 – группа исследования.

Состояние и качественные характеристики эмали-композитной границы в различные сроки после лечения оценивалось при помощи клинической флуоресцентной спектроколориметрии эмали с использованием интраоральной камеры *SoproLife* производства *Satelec* (Франция). Метод основан на оценке флуоресцентных свойств эмали: их изменение в процессах деминерализации и позволяет выявить клинически неопределяемые очаги рецидивного кариеса, а также – на способности тканей и их клеточных элементов изменять свой естественный цвет под действием ультрафиолетовых лучей. Источником ультрафиолета в данном приборе является кварцевая лампа с фильтром из тёмно-фиолетового стекла (фильтр Вуда). В лучах Вуда здоровые зубы флуоресцируют салатово-зелёным и желтоватым оттенком, а поражённые участки зуба – от оранжевого до бордово-красного с чёткими контурами.

Нами применялась 4-балльная шкала интерпретации результатов люминесцентной спектроколориметрии эмали-композитной границы на аппроксимальной поверхности реставрации:

- 0 баллов – отсутствие или отдельные точечные очаги деминерализации в виде оранжевого свечения, визуальное неопределяемые;
- 1 балл – множественные точечные визуальное неопределяемые очаги или полосы не больше 1/3 периметра аппроксимальной поверхности реставрации;
- 2 балла – полосы деминерализации от 1/3 до 1/2 периметра или визуальное определяемые одиночные очаги в виде белых точек с бордово-красным свечением;
- 3 балла – визуальное определяемые множественные очаги в виде белых полос с бордово-красным свечением или зондируемые очаги деструкции эмали на эмали-композитной границе.

In vitro для выделения аэробной флоры использовался метод секторных посевов по *Goild*. Метод заключается в последовательном посеве суспендированного материала с сектора на сектор в чашке Петри с 5% кровяным агаром. Основным преимуществом метода является возможность определения микробных ассоциаций, а также преобладающей в ассоциации микрофлоры. Для выделения анаэробной флоры использовались методы экспресс-диагностики количественного определения и идентификации выделенных культур по В.В. Хазановой. По сравнению с существующими на сегодняшний день мировыми методиками из недостатков метода необходимо отметить достаточно продолжительный период инкубации микрофлоры и невозможность экспресс-диагностики видового состава. Однако, в отличие от большинства применяемых сейчас экспресс-методик, данный метод позволяет провести исключительно чистый видовой анализ выделенной микрофлоры и провести учёт способности её объединения в микробную ассоциацию.

Статистическая обработка результатов исследования проводилась с помощью стандартных пакетов *Statistika 13.1* и *SPSS-11*. Стандартные программные пакеты перед их применением верифицировались в виде расчёта искусственно стандартизированных данных с заранее известным результатом, что позволило охарактеризовать работу конкретной программы. Deskриптивная статистика включала в себя расчёт среднего, среднеквадратического отклонения, ошибки среднего, медианы, моды, коэффициента вариации, квантилей распределения, асимметрии и эксцесса, что сделало возможным охарактеризовать параметры распределения значений, необходимых для оптимального выбора критериев.

Результаты и обсуждение

Цифровые данные результатов исследования эмали-композитной границы методом люминесцентной спектроколориметрии в различные сроки после лечения представлены в табл. 2.

Как следует из табл. 2, при оценке результатов люминесцентной спектроколориметрии эмали непосредственно после проведения лечения в контрольной группе больных 0 баллов составляли 38 (79,16%) реставрируемым зубам, 10 (20,84%) зубов

Таблица 2

Данные люминесцентной спектроколориметрии в контрольной группе

Срок наблюдения	Данные люминесцентной спектроколориметрии, балл							
	0		1		2		3	
	абс.	%	абс.	%	абс.	%	абс.	%
После реставрации	38	79,16	10	20,84	–	–	–	–
Спустя 12 мес	25	52,08	22	45,83	1	2,09	–	–
Спустя 30 мес	7	14,58	8	16,66	28	58,33	5	10,43
Спустя 60 мес	–	9	–	18,76	14	29,16	25	52,08
Всего зубов	48 (100%)							

Таблица 3

Данные люминесцентной спектроколориметрии в группе исследования

Срок наблюдения	Данные люминесцентной спектроколориметрии, балл							
	0		1		2		3	
	абс.	%	абс.	%	абс.	%	абс.	%
После реставрации	41	82,0	9	18,0	–	–	–	–
Спустя 12 мес	22	44,0	28	56,0	–	–	–	–
Спустя 30 мес	14	28,0	29	58,0	7	14,0	–	–
Спустя 60 мес	2	4,0	33	66,0	13	26,0	2	4,0
Всего зубов	50 (100%)							

получили оценку 1 балл. Оценки 2 и 3 балла не выставлялись ни в одном случае. Спустя 12 мес после проведения лечения оценку 0 баллов сохранили только 25 (52,08%) зубов, 22 (45,83%) зуба получили оценку 1 балл и 1 (2,09%) – оценку 2 балла. Оценка 3 балла не выставлялась. Через 30 мес после лечения оценку 0 баллов сохранили только 7 (14,58%) зубов, 8 (16,66%) зубов получили оценку 1 балл, 28 (58,33%) – оценку 2 балла и 5 (10,43%) – 3 балла. Через 60 мес после лечения оценку 0 баллов не сохранил ни один зуб, 9 (18,76%) зубов получили оценку 1 балл, 14 (29,16%) – оценку 2 балла и 25 (52,08%) – 3 балла.

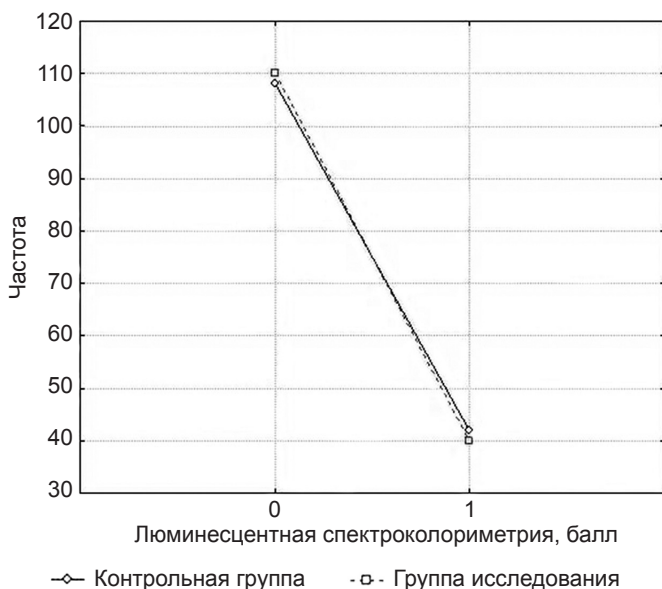


Рис. 4. Сравнительная характеристика исследуемого контингента, по данным люминесцентной спектроколориметрии непосредственно после лечения (дескриптивная статистика).

В табл. 3 представлены данные результатов исследования эмалево-композитной границы методом люминесцентной спектроколориметрии в различные сроки после лечения.

Как следует из табл. 3, непосредственно после проведения лечения в группе исследования 0 баллов выставляли 41 (82,0%) реставрируемому зубу, 9 (18,0%) зубов получили оценку 1 балл. Оценки 2 и 3 балла не выставлялись ни в одном случае. Спустя 12 мес после проведения лечения оценку 0 баллов сохранили 22 (44,0%) зуба, 28 (56,0%) зубов получили оценку 1 балл. Оценки 2 и 3 балла не выставлялись ни в одном случае. Через 30 мес после лечения оценку 0 баллов сохранили 14 (28,0%) зубов, 29 (58,0%) зубов получили оценку 1 балл и только 7 (14,0%) – оценку 2 балла. Оценка 3 балла в группе исследования не выставлялась ни в одном случае. Через 60 мес после лечения оценку 0 баллов сохранили 2 (4,0%) зуба, 33 (66,0%) зуба получили оценку 1 балл, 13 (26,0%) – оценку 2 балла и только 2 (4,0%) – оценку 3 балла.

Таким образом, при статистической обработке данных, представленных в табл. 2–3, получены следующие результаты. Непосредственно после реставрации цифровые данные люминесцентной спектроколориметрии эмали были идентичными в обеих группах пациентов (рис. 4; $p = 0,795$). Незначительные изменения проявлялись к 12 мес после реставрации, но если исходить из принципов сравнения множественных величин, различия оставались статистически незначимыми (рис. 5; $p = 0,023$).

Сравнительная характеристика спектроколориметрии эмалево-композитной границы спустя 30 и 60 мес после лечения представлена на рис. 6–7.

Из рис. 6–7 следует, что спустя 30 и 60 мес после лечения разница в уровне деминерализации эмалево-композитного соединения в группе исследования и контрольной группе статистически значима при $p \leq 0,0001$.

Исходя из вышеприведённых данных, был проведён корреляционный анализ взаимосвязи показателей визуального наблюдения и люминесцентной спектроколориметрии, который выявил статистически значимую корреляционную зависимость данных показателей ($p \leq 0,0001$) на всех этапах клинического исследования (рис. 8).

На наш взгляд, особой иллюстративностью характеризуются результаты микробиологических исследований дентина кариозных полостей. Исследования проводились одномоментно с выполнением реставрации.

На рис. 9–10 представлены результаты микробиологического исследования кариозного дентина при среднем и глубоком кариесе до препарирования полости. Определён исходный качественный состав аэробной и анаэробной микрофлоры.

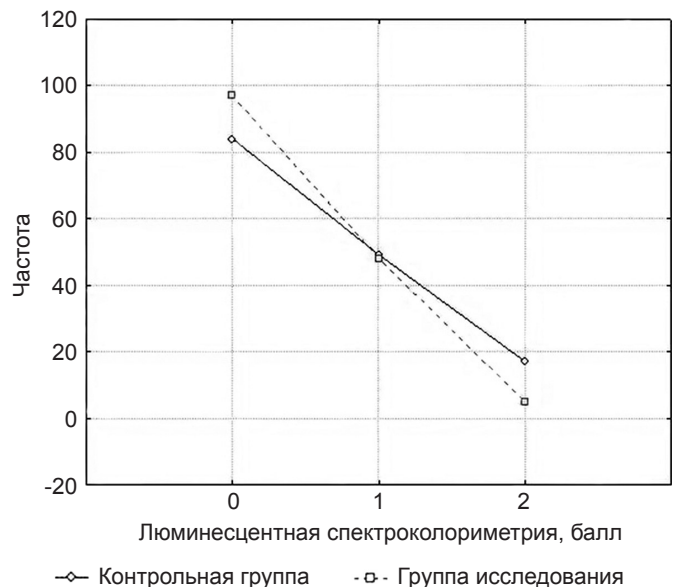


Рис. 5. Сравнительная характеристика исследуемого контингента, по данным люминесцентной спектроколориметрии спустя 12 мес (дескриптивная статистика).

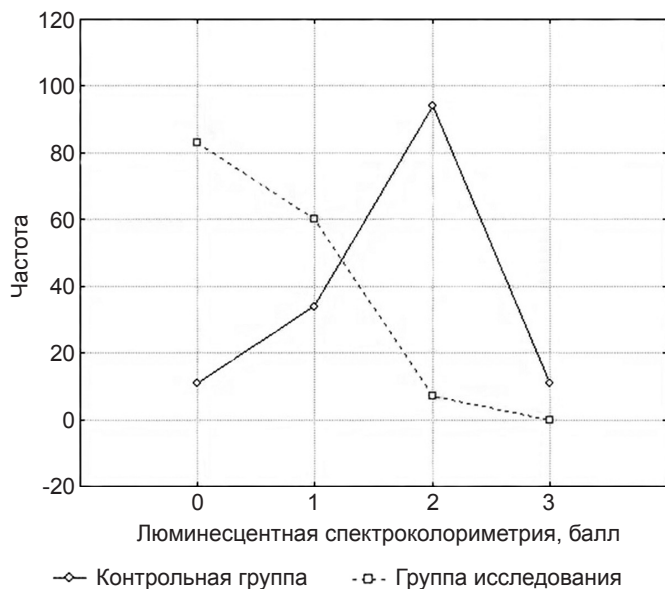


Рис. 6. Сравнительная характеристика исследуемого контингента, по данным люминесцентной спектроколориметрии спустя 30 мес (дескриптивная статистика).

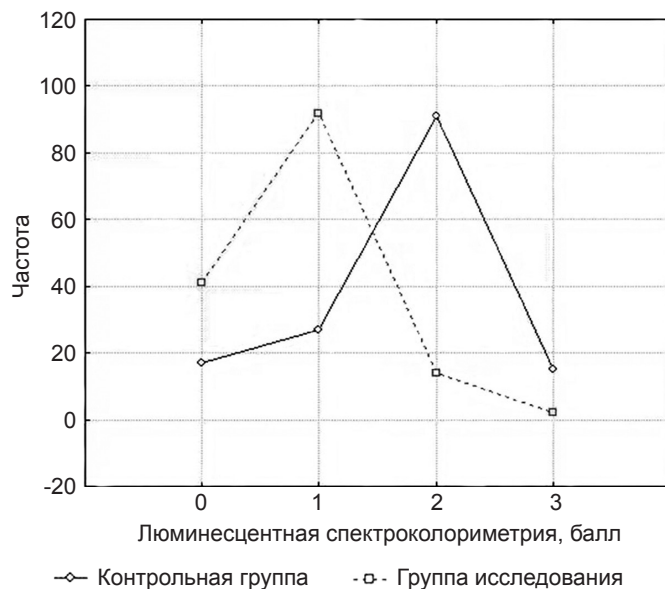


Рис. 7. Сравнительная характеристика исследуемого контингента, по данным люминесцентной спектроколориметрии спустя 60 мес (дескриптивная статистика).

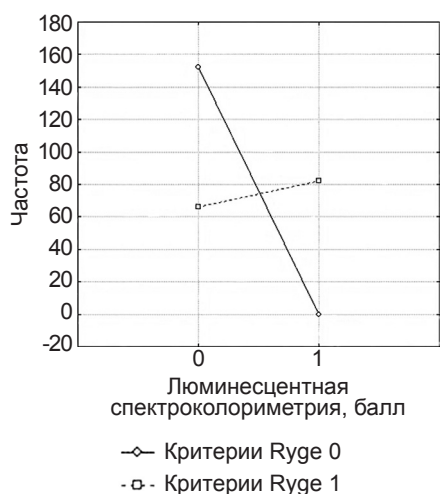
Из рис. 9–10 следует, что средний кариес характеризуется абсолютным преобладанием аэробной кокковой флоры.

По мере нарастания глубины поражения изменение качественного состава флоры происходит по пути увеличения доли анаэробной микрофлоры. Кроме того, необходимо отметить увеличение способности микроорганизмов к объединению в микробные ассоциации, вследствие чего, как известно, значительно повышается их вирулентность. Данная способность, по нашим данным, в наибольшей степени выражена у анаэробов и дрожжевых грибов.

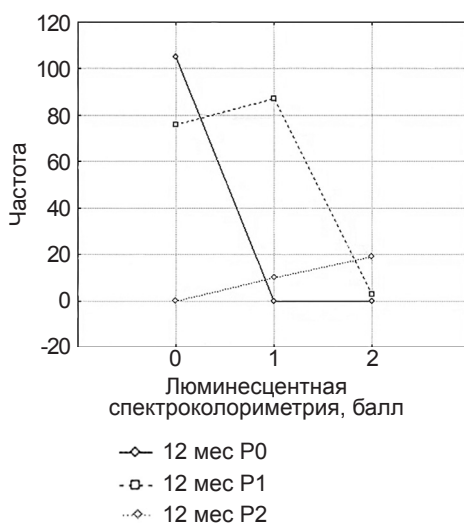
Следующим этапом работы явилось определение количественного состава микрофлоры кариозного дентина до и после некротомии, после традиционной медикаментозной обработки и после обработки аппаратом *Prozone*. Динамика изменения количественного состава микрофлоры представлена на рис. 11–12.

К сожалению, как видно из результатов микробиологических исследований, общепринятая антибактериальная подготовка кариозных полостей не гарантирует бактериальную чистоту операционного поля. Особенно это касается анаэробной флоры и микроаэрофилов. Выражение «ещё ни один стоматолог в мире никогда не запломбировал стерильной полости» актуально и на сегодняшний день, и дополнительная возможность эффективного антимикробного воздействия, несомненно, должна получить активную поддержку клиницистов [1, 3, 9, 12, 13, 16].

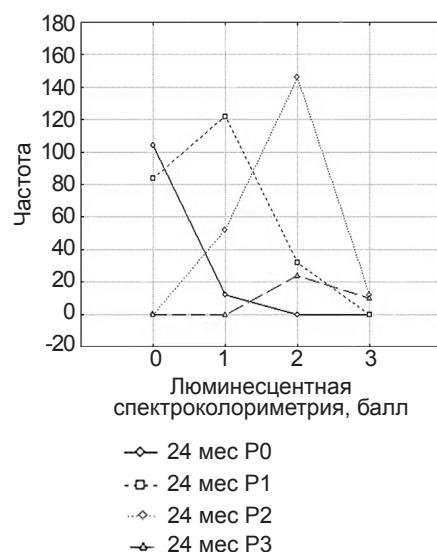
Таким образом, анализируя данные вышеприведённого исследования, можно сделать вывод, что озон обладает ярко выраженным бактерицидным эффектом по отношению к большинству видов обнаруженной микрофлоры. Наибольшей резистентностью обладают анаэробные микроорганизмы, однако при дальнейшем высевании и выделении чистой культуры их роста не обнаруживалось, что свидетельствует



а



б



в

Рис. 8. Корреляционный анализ визуальных показателей и люминесцентной спектроколориметрии, по данным дескриптивной статистики: а – спустя 12 мес; б – спустя 30 мес; в – спустя 60 мес.

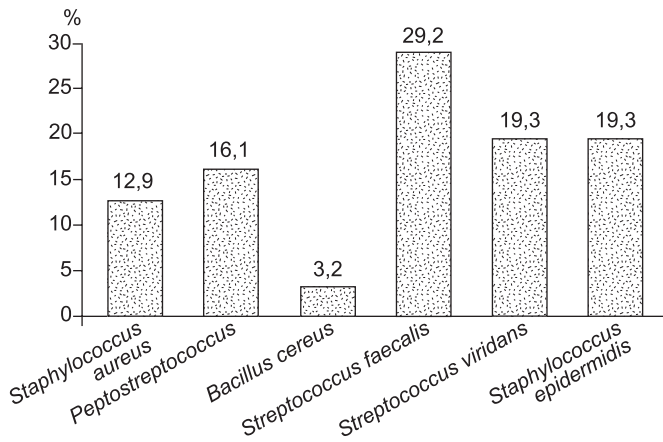


Рис. 9. Качественный состав микрофлоры кариозного дентина при среднем кариесе.

об их крайне низкой вирулентности [3, 4, 5, 6, 8]. Мы взяли за критерий оценки рост микроорганизмов на II секторе по *Goild*, так как, по литературным данным [1, 2, 5, 6, 21, 30], именно в этом состоянии микроорганизмы ещё способны вегетировать в естественных условиях и служить этиологическим фактором неудовлетворительного лечения, которое, конечно же, не ведёт к процветанию Вашей стоматологической практики. Полученные результаты полностью коррелируются с данными ведущих исследователей в данной области как в России, так и за рубежом [6, 7, 22, 27]. Кроме того, считаем необходимым отметить некоторые трудности и ограничения применяемых методов исследования, также описанных многими авторами [1, 2, 3, 4, 5, 6, 9, 10]:

- прямая зависимость количественного и качественного состава микрофлоры от индивидуальных особенностей локального статуса пациента (уровень гигиены полости рта, показатели КПУ (где К – количество кариозных зубов, П – количество пломбированных зубов, У – количество удалённых или подлежащих удалению зубов, качество предыдущих санаций и др.);
- прямая зависимость количественного и качественного состава микрофлоры от индивидуальных особенностей общесоматического статуса пациента (социальный уровень, наличие общих заболеваний, особенно желудочно-кишечного тракта и мн. др.);
- отсутствие единых методик определения количественного состава микрофлоры;
- не все методики учитывают ассоциативные свойства микрофлоры.

Из относительных сложностей проведения самого метода озонотерапии исследователи отмечают достаточно значимый

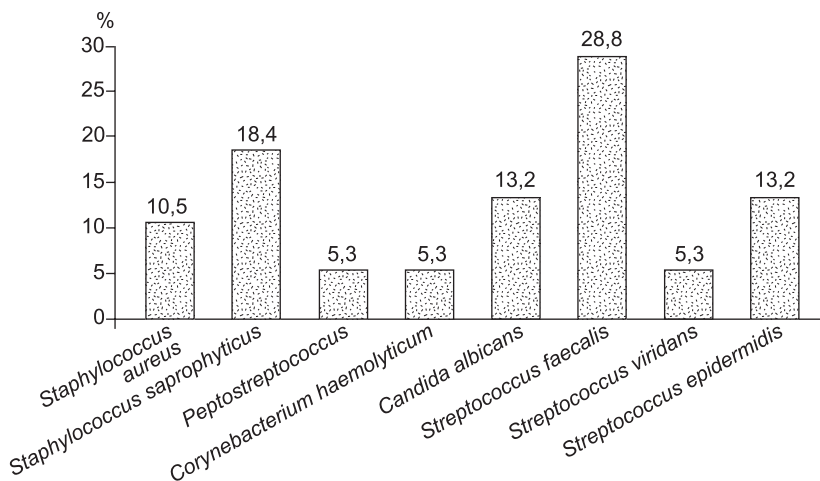


Рис. 10. Качественный состав микрофлоры кариозного дентина при глубоком кариесе.

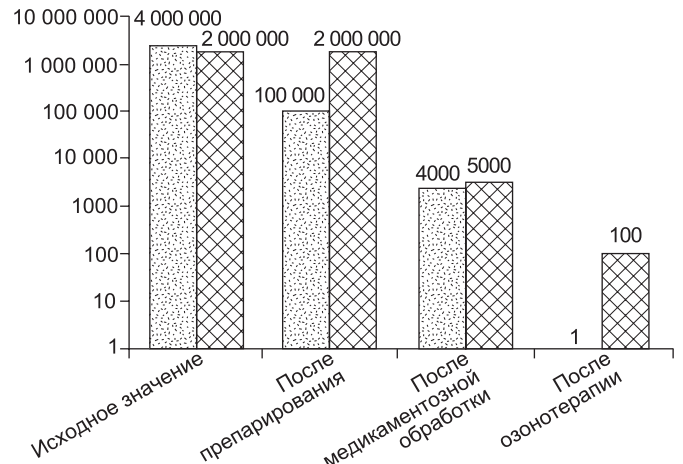


Рис. 11. Изменение количественного состава аэробов и анаэробов на этапах лечения среднего кариеса.

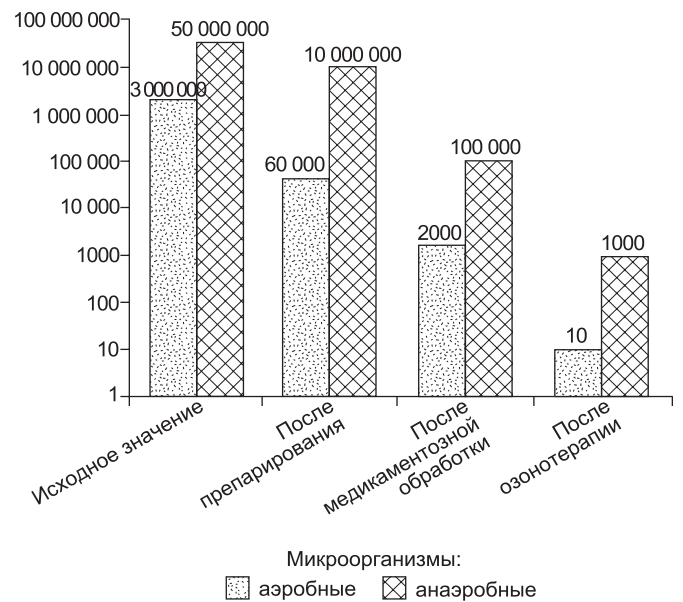


Рис. 12. Изменение количественного состава аэробов и анаэробов на этапах лечения глубокого кариеса.

финансовый аспект соответствующего оборудования и расходных материалов [1, 2, 3, 6, 7]. Тем не менее, по их же свидетельству, на сегодняшний день газообразный озон является самым эффективным антимикробным средством в отношении микрофлоры, вегетирующей в твёрдых тканях зуба (дентине).

Кроме того, дополнительно учитывая возможность применения представленного прибора в эндодонтии и пародонтологии, его способность насыщать ткани кислородом, а также разумную ценовую политику производителя по сравнению с аналогами, мы выражаем твёрдую уверенность в том, что его появление на отечественном рынке и включение озонотерапии в повседневную клиническую деятельность позволит значительно повысить профессиональный уровень врача-стоматолога, что, в свою очередь, несомненно, приведёт к повышению качества оказания стоматологической помощи и уменьшению количества рецидивов кариеса.

Литература

(пп. 7, 8, 17–19, 25, 29, 32, 33 см. References)

1. Блохина А.А. Варианты решения актуальной проблемы восстановления полостей в боковых зубах. *ДентАрт*. 2012; (1): 52-7.
2. Хельви́г Э., Кли́мек Й., Аттин Т. *Терапевтическая стоматология*. Под ред. Политун А.М., Смоляр Н.И., пер. с нем. Львов; Gal Dent. 1999. 409 с.
3. Шумилович Б.Р. Клинико-микробиологические изменения дентина кариозных полостей на этапах лечения кариеса и некоторых его осложнений: дис. ... канд. мед. наук. Воронеж, 1996. 121 с.
4. Шумилович Б.Р., Кунин Д.А., Красавин В.Н. Современные представления об ультраструктуре эмали. Проблема краевого прилегания композитов. *Дентал Юг*. 2013; 113 (5): 24-6.
5. Шумилович Б.Р., Наумова А.В., Холодович О.В. Клинико-лабораторное исследование антимикробной активности газообразного озона при лечении осложненного кариеса. *Маэстро стоматологии*. 2011; 41(1): 63-9.
6. Шумилович Б.Р., Косолапов В.П., Ростовцев В.В., Филиппова З.А. Современные аспекты решения проблемы бактериальной обсеменённости различных составляющих стоматологического приёма. *Гигиена и санитария*. 2018; 97 (8): 743-49.
7. Булацева З.А., Хетагуров С.К. Изучение кариесрезистентного действия медицинского озона. *Электронный научно-образовательный вестник «Здоровье и образование в XXI веке»*. 2008; 10 (2): 92–3.
8. Безрукова И.В., Грудянов А.И. Использование медицинского озона в стоматологии. *Стоматология*. 2001; (2): 61-3.
9. Безрукова И.В., Петрухина Н.Б. *Озонотерапия в пародонтологической практике*. М., 2008. 88 с.
10. Шумилович Б.Р., Бесэк М., Ростовцев В.В., Бурых Р.И., Филиппова З.А. Клинико-лабораторная характеристика состояния эмалево-композитного соединения при применении индивидуальных средств гигиены полости рта, содержащих Брушит. *Журнал анатомии и гистопатологии*. 2018; 7(3): 92-9.
11. Грудянов А.И., Зорина О.А., Кулаков А.А. Количественная оценка микробиоцинозов полости рта при заболеваниях пародонта. *Пародонтология*. 2011; 16 (2): 18-22.
12. Дмитриева Л.А. *Пародонтология: национальное руководство*. М., 2013. 704 с.
13. Масленников О.В., Контрорщикова К.Н., Грибкова И.А. *Руководство по озонотерапии*. Н. Новгород, 2008. 326 с.
14. Ричард Дж. Ламонт, Роберт А. Берне, Мерилин С. Лантц, Дональд Дж. Лебланк. *Микробиология и иммунология для стоматологов*. М., 2010. 502 с.
15. Надеев А.Д., Зинченко В.П., Авдонин П.В., Гончаров Н.В. Токсические и сигнальные свойства активных форм кислорода. *Токсик. Вестник*. 2014; 15 (2): 22–7.
16. Бутюгин, И.А., Волчегорский И.А. Состояние системы «перекисное окисление липидов – антиоксидантная защита» в смешанной слюне у больных хроническим генерализованным пародонтитом. *Клин. лаб. диаг.* 2014; (2): 44–7.
17. Волчегорский И.А., Корнилова Н.В., Бутюгин И.А. Сравнительный анализ состояния системы «перекисное окисление липидов – антиоксидантная защита» в слюне больных хроническим пародонтитом лёгкой и средней тяжести. *Стоматология*. 2010; 89 (6): 24–7.
18. Грудянов А.И., Ткачева О.Н., Авраимова Т.В., Хватова Н.Т. Вопрос взаимосвязи воспалительных заболеваний пародонта и сердечно-сосудистой патологии. *Стоматология*. 2015; (3): 500–56.
19. Кабирова, М.Ф. Состояние свободнорадикального окисления ротовой жидкости у рабочих нефтехимического производства. *Экология и здоровье*. 2011; (1): 76–8.
20. Зубарева Т.М., Комличенко Э.В. *Лечение и профилактика*. 2013; 6 (2): 117–24.
21. Шакиров, Д.Ф. Камиллов Р.Ф., Самсонов В.М. Свободнорадикальное окисление как звено адаптации организма к факторам производственной среды. *Мед. биохимия и клин. лаб. диаг. в аспекте модернизации системы научных исследований: мат. Всеросс. научно-практ. конф. биохимиков и спец. по лаб. диаг.* Омск, 2011: 129–34.
22. Колесникова Л.И., Осипова Е.В., Гребенкова Л.А., Власов Б.Я. Окислительный стресс как индуктор патологических нарушений в организме человека. *Бюл. ВСНЦ СО РАМН*. 2009; 2: 48–9.
23. Колесникова Л.И., Семёнова Н.В., Гребенкова Л.А., Даренская М.А. Интегральный показатель оценки окислительного стресса в крови человека. *Бюл. экспер. биол. и мед.* 2014; 157(6): 680–3.
24. Дмитриева, Л.А., Немерюк Д.А., Герасимова Е.В. Сочетанное использование системной энзимотерапии и антиоксидантов при лечении заболеваний пародонта и слизистой оболочки рта. *Стоматология*. 2015; (2): 69–72.
25. Shumilovich B.R., Kunin D.A., Krasavin V.N. Sovremennye predstavleniya ob ul'trastrukture ehmalii. Problema kraevogo prilleganiya kompozitov. *Dental YUg*. 2013; 113 (5): 24-6.
26. Shumilovich B.R., Naumova A.V., Holodovich O.V. Kliniko-laboratornoe issledovanie antimikrobnoy aktivnosti gazoobraznogo ozona pri lechenii oslozhnennogo kariesa. *Maestro stomatologii*. 2011; 41 (1): 63-9.
27. Shumilovich B.R. Sovremennye aspekty resheniya problemy bakterial'noj obsemenyonnosti razlichnykh sostavlyayushchih stomatologicheskogo priyoma / SHumilovich B.R., Kosolapov V.P., Rostovtsev V.V., Filippova Z.A. *Gigiena i sanitariya [Hygiene and Sanitation, Russian journal]*. 2018; 97 (8): 743-9.
28. Effect of experience on quality of canal preparation with rotary nickel-titanium files. *Oral. Surg.: Oral Med Radiol Endod*, 1999. (in press).
29. Van Dijken J. W. Durability of resin composite restorations in high C factor cavities: a 12-year follow-up. *J. Dent*. 2010 Jun; 38(6):469_74. Epub 2010 Mar 1.
30. Bulaceva Z.A., Hetagurov S.K. Izuchenie kariesrezistentnogo dejstviya medicinskogo ozona. *EHlektronnyj nauchno-obrazovatel'nyj vestnik «Zdorov'e i obrazovanie v XXI veke»*. 2008; 10 (2): 92–3.
31. Bezrukova I. V., Grudyanov A. I. Ispol'zovanie medicinskogo ozona v stomatologii. *Stomatologiya*. 2001; (2): 61-3.
32. Bezrukova I. V., Petruhina N. B. Ozonoterapiya v parodontologicheskoy praktike. М., 2008. 88 p.
33. Shumilovich B.R., Besekh M., Rostovtsev V.V., Buryh R.I., Filippova Z.A. Kliniko-laboratornaya harakteristika sostoyaniya ehmalevo-kompozitnogo soedineniya pri primenenii individual'nyh sredstv gigeny polosti rta, soderzhashchih Brushit. *ZHurnal anatomii i gistopatologii*. 2018; 7 (3): 92-9.
34. Grudyanov A. I., Zorina O. A., Kulakov A. A. Kolichestvennaya ocenka mikrobiocinozov polosti rta pri zabolevaniyah parodonta. *Parodontologiya*. 2011; 16 (2): 18-22.
35. Dmitrieva L. A. *Parodontologiya: nacional'noe rukovodstvo*. Moscow, 2013. 704 p.
36. Maslennikov O. V., Kontorshchikova K. N., Gribkova I. A. *Rukovodstvo po ozonoterapii*. N. Novgorod, 2008. 326 p.
37. Richard Dzh. Lamont, Robert A. Berne, Merilin S. Lantc, Donal'd Dzh. Leblank *Mikrobiologiya i immunologiya dlya stomatologov*. Moscow, 2010. 502 p.
38. Baysan A., Lynch E. Clinical reversal of root caries using ozone: 6-month results. *Am J Dent*. 2007. Aug. 4 (20): 203-8.
39. Shumilovich B.R., Rostovtsev V.V., Adunts L.M., Fonstein A.M., Stanislavchuk E.S. Bio-active materials for root canal obturation the filling system with cold free-flow gutta-percha gutta flowbioseal (clinical cases report). *Research Journal of Pharmaceutical, Biological and Chemical Sciences*. 2018; 9 (1): 698-707.
40. Bocci V. A. Scientific and medical aspects of ozone therapy. State of the Art. *Archives of Medical Research*. 2006; 37 (4): 425-35.
41. Nadeev A.D., Zinchenko V.P., Avdonin P.V., Goncharov N.V. Toksicheskie i signal'nye svoystva aktivnyh form kisloroda. *Toksik. Vestnik*. 2014; 15 (2): 22–7.
42. Butyugin, I.A., Volchegorskij I.A. Sostoyanie sistemy «perekisnoe okislennie lipidov – antioksidantnaya zashchita» v smeshannoj sluyne u bol'nyh hronicheskim generalizovannym parodontitom. *Klin. lab. diag.* 2014; (2): 44–7.
43. Volchegorskij I.A., Kornilova N.V., Butyugin I.A. Sravnitel'nyj analiz sostoyaniya sistemy «perekisnoe okislennie lipidov – antioksidantnaya zashchita» v sluyne bol'nyh hronicheskim parodontitom lyogkoj i srednej tyazhesti. *Stomatologiya*. 2010; 89 (6): 24–7.
44. Grudyanov A.I., Tkacheva O.N., Avraimova T.V., Hvatova N.T. Vopros vzaimosvyazi vospalitel'nyh zabolevaniy parodonta i serdечно-sosudistoy patologii. *Stomatologiya*. 2015; (3): 500–56.
45. Kabirova M.F. Sostoyanie svobodnoradikal'nogo okislenniya rotovoj zhidkosti u rabochih neftekhimicheskogo proizvodstva. *EHkologiya i zdorov'e*. 2011; (1): 76–8.
46. Zubareva T.M., Komlichenko E.V. [et al.]. *Lechenie i profilaktika*. 2013. 6 (2): 117–24.
47. Shakirov D.F., Kamilov R.F., Samsonov V.M. Svobodnoradikal'noe okislennie kak zvено adaptatsii organizma k faktoram proizvodstvennoj sredy. Med. biokhimiya i klin. lab. diag. v aspekte modernizatsii sistemy nauchnykh issledovanij: mat. Vseross. nauchno-prakt. konf. biokhimiķov i спец. по лаб. диаг. Омск, 2011: 129–34.
48. Kolesnikova L.I., Osipova E.V., Grebenkova L.A., Vlasov B.Ya. Okislitel'nyj stress kak induktor patologicheskikh narushenij v organizme cheloveka. *Byul. VSNЦ SO RAMN*. 2009; 2: 48–9.
49. Kolesnikova L.I., Semёnova N.V., Grebenkova L.A., Darenkaya M.A. Integral'nyj pokazatel' ocenki okislitel'nogo stressa v krovi cheloveka. *Byul. eksper. biol. i med.* 2014; 157(6): 680–3.
50. Dmitrieva, L.A., Nemeryuk D.A., Gerasimova E.V. Sochetannoe ispol'zovanie sistemnoj ehzimoterapii i antioksidantov pri lechenii zabolevaniy parodonta i slizistoy obolochki rta. *Stomatologiya*. 2015; (2): 69–72.
51. Bascones-Martinez P., Matesanz-Perez, Escribano-Bermejo M.A., Gonaes-Moles J.P. [et al.]. Periodontal disease and diabetes-Review of the Literature. *Med Oral Patol Oral Cir Bucal*, 2011, pp. 18–24.
52. Zubareva T.M., Komlichenko E.V. [et al.]. *Lechenie i profilaktika*. 2013. 6 (2): 117–24.
53. Shakirov D.F., Kamilov R.F., Samsonov V.M. Svobodnoradikal'noe okislennie kak zvено adaptatsii organizma k faktoram proizvodstvennoj sredy. Med. biokhimiya i klin. lab. diag. v aspekte modernizatsii sistemy nauchnykh issledovanij: mat. Vseross. nauchno-prakt. konf. biokhimiķov i спец. по лаб. диаг. Омск, 2011: 129–34.
54. Kolesnikova L.I., Osipova E.V., Grebenkova L.A., Vlasov B.Ya. Okislitel'nyj stress kak induktor patologicheskikh narushenij v organizme cheloveka. *Byul. VSNЦ SO RAMN*. 2009; (2): 48–9.
55. Huige L., Ning X., Ulric F. Cardiovascular effects and molecular targets of resveratrol. *Nitric Oxide*. 2012; 26: 102–10.
56. Kolesnikova L.I., Semyonova N.V., Grebenkova L.A., Darenkaya M.A., et al. Integral'nyj pokazatel' ocenki okislitel'nogo stressa v krovi cheloveka. *Byul. ehksper. biol. i med.* 2014; 157 (6): 680–3.
57. Dmitrieva L.A., Nemeryuk D.A., Gerasimova E.V. Sochetannoe ispol'zovanie sistemnoj ehzimoterapii i antioksidantov pri lechenii zabolevaniy parodonta i slizistoy obolochki rta. *Stomatologiya*. 2015; (2): 69–72.
58. Chapple I.L., Brock G.R., Milward M.R. et al. Compromised GCF total antioxidant capacity in periodontitis: cause or effect. *J. Clin. Periodontol*, 2007; 34 (2): 103–10.
59. Chapple I.L. Oxidative stress, nutrition and neutrogenomics in periodontal health and disease. *Int.J. Dent. Hyg*, 2006; 4 (1):15–21.

References

1. Blohina A.A. Varianty resheniya aktual'noj problemy vosstanovleniya polostej v bokovyh zubah. *DentArt*. 2012; (1): 52-7.
2. Hel'vig E.H., Klimek J., Attin T. *Terapevticheskaya stomatologiya*. Ed. prof. Politun A.M., prof. Smolyar N.I. L'vov; Gal Dent. 1999. 409 p.
3. SHumilovich B.R. Kliniko-mikrobiologicheskie izmeneniya dentina karioznyh polostej na ehtapah lecheniya kariesa i nekotoryh ego oslozhnenij: dis. ... kand. med. Nauk. Voronezh, 1996. 121 p.